



## ВЕРТИКАЛЬНЫЙ ПЕРЕЛОМ ЗУБА ПОЗВОНКА С<sub>2</sub>

В.В. Рерих, С.В. Жеребцов

Новосибирский НИИ травматологии и ортопедии

Перелом зуба позвонка С<sub>2</sub> в плоскости, близкой к вертикальной, редко встречается в силу особенностей механизмов, приводящих к такому повреждению. Диагностика его заключается в клиническом, стандартном рентгенологическом обследовании, КТ-исследовании. Нестабильность во фронтальной и сагиттальной плоскостях в атлантоаксиальном сочленении обусловлена смещением фрагмента зуба. Лечение такого вида перелома эффективно проводится в условиях фиксации и умеренной тракции по длинной оси позвоночника в гало-аппарате.

**Ключевые слова:** зубовидный отросток, вертикальный перелом, гало-аппарат.

Fracture of C<sub>2</sub> dens in a close to vertical plane is rare because of peculiar mechanisms causing such injury. Its diagnosis demands clinical, plain radiographic and CT examinations. Frontal and sagittal instability in the atlantoaxial junction is caused by dislocation of dens fragment. Fixation and moderate traction along a spine long axis with a halo-apparatus provide an effective treatment of such fracture.

**Key words:** dens, vertical fracture, halo-apparatus.

Классификация переломов зуба аксиса, предложенная в 1974 г. Anderson и D'Alonzo [5], актуальна и в настоящее время. Основанная на морфологических нарушениях, эта классификация, тем не менее, позволяет судить и о механизмах травмы, и о методах лечения, и о прогнозе. Основываясь на дополнительных методах исследования, классификация продолжает совершенствоваться и развиваться. С появлением компьютерной томографии, спиральной компьютерной томографии стало возможным более точно проследить линию излома, направление смещения фрагментов. В классификациях Hadley [10], А.А. Луцка [2], Я.Л. Цивьяна [4] имеются небольшие уточнения основных типов повреждений.

Встречается несколько видов и направлений нагрузки, вызывающих повреждение верхнешейных позвонков. Это компрессия и дистракция, а также направления, в которых действуют силы нагрузки, – флексия-экстензия, ротация и боковой наклон [13]. Естественно, что в момент травмы на позвоночник оказывают влияние различные силы, но все-таки результирующая сила определяет тот или иной механизм травмы.

В атлантоаксиальном сочленении выделяют флексионно-экстензионную, ротационную дистракционную и смешанную нестабильности. [1, 7].

Anderson и D'Alonzo [5] разделили переломы зуба на три типа. I тип – отрыв верхушки зуба аксиса в месте прикрепления крыловидной связки. Связки напряжения, к которым относятся крыловидные, обеспечивают удержание атланта от чрезмерных ротационных движений в противоположную сторону. Как часть крестообразной связки (точнее, крестообразного комплекса) [8], крыловидные связки удерживают атлант и от смещения кпереди, хотя главенствующую роль здесь играет поперечная связка. В момент травмы при запредельных ротационных движениях связка с фрагментом верхушки зуба может оторваться в месте своего прикрепления. Этот тип перелома зуба аксиса встречается крайне редко, поэтому в литературе [6, 11, 12] описаны единичные случаи таких переломов [5]. В наших наблюдениях подобные повреждения выявлены у двух пациентов. Эти стабильные переломы успешно лечены консервативно методом внешней иммобилизации.

При сгибательном (реже разгибательном) механизме травмы [3] возникает III тип перелома (по Anderson и D'Alonzo). Суть его в том, что линия излома распространяется в тело аксиса с переходом на верхнюю суставную фасетку. При этом повреждении возникает флексионно-экстензионная нестабильность. На относительную стабильность указывают следующие факторы: величина фрагмента тела (особенно когда фрагмент несет части двух верхних суставных фасеток), отсутствие смещения (или смещение менее 3,5 мм) и угловой деформации (менее 11°) [14]. Большая косая плоскость излома препятствует развитию других видов нестабильности.

Линия излома при переломе II типа (по Anderson и D'Alonzo) проходит по «тали» зуба. Механизм его возникновения – срезывание зуба боковой массой атланта при боковой нагрузке. Это повреждение является нестабильным, т. к. кроме флексионно-экстензионной нестабильности возникает и ротационная нестабильность («прерываются» связки напряженности).

Оскольчатые переломы основания зуба были классифицированы как тип IIa [9]. Выделение этого подвида обус-

ловлено сложностью лечения данного повреждения. При таком виде перелома невозможно произвести винтовую фиксацию зуба, а нестабильный характер всех видов перелома требует надежной фиксации.

В классификациях описываются типичные случаи перелома, объединенные по виду повреждающего механизма, а также видам наступившего повреждения без учета повреждения связок истинных суставов в атлантоаксиальном комплексе. Но последовательность изменений воздействий на связочно-костный аппарат верхнешейного отдела позвоночника значительно варьируема, и в результате последствия этих воздействий совершенно различны. Поэтому не однозначно участие связочного аппарата в повреждении костных структур аксиса и возникновении последующей нестабильности. Преобладание дистракции с одновременной флексией, экстензией или ротацией определяет не только уровень перелома зуба, но и прохождение плоскости излома. В результате происходит формирование фрагментов зуба, которые могут находиться со стороны его суставных фасеток, а также со стороны истинных суставов. При этих типах перелома плоскость излома проходит косо спереди назад, сверху вниз – таким образом, что конечная часть этого перелома находится ниже сустава Крювелье и не переходит на истинные суставы. Поэтому при разрывах связочного аппарата истинных суставов C<sub>1</sub>–C<sub>2</sub> во время ротационных движений фрагмент зуба и сам атлант латерализуются в противоположную сторону ротации. При флексивно-экстензионных движениях алярные связки не смещают фрагмент из-за противодействия покровной мембраны. Происходит расширение сустава Крювелье на величину смещения фрагмента кпереди.

#### Описание случая

Сообщаем о редком случае повреждения зуба аксиса. Пациент Ф., 42 года, получил травму при автоаварии. При поступлении предъявлял жалобы на боли в верхнешейном отделе позвоночника, усиливающиеся при небольшом движе-

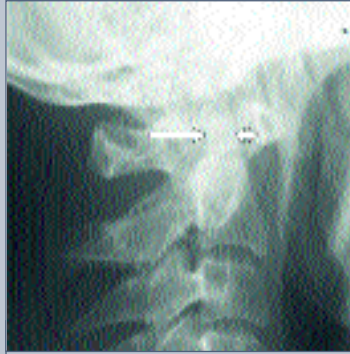

Рис. 1  
Рентгенограмма в боковой проекции

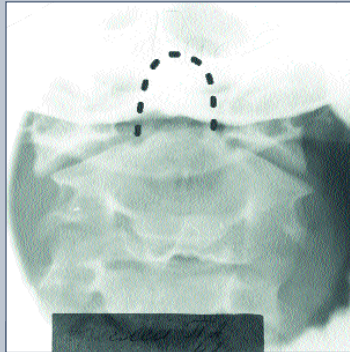


Рис. 2  
Рентгенограмма в прямой проекции

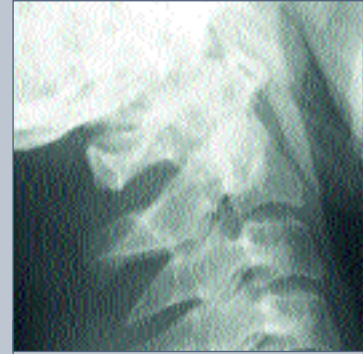

Рис. 3  
Рентгенограмма в боковой проекции после вправления вытяжением на петле Глиссона

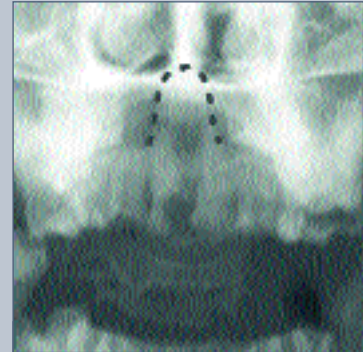


Рис. 4  
Рентгенограмма в прямой проекции после вправления вытяжением на петле Глиссона

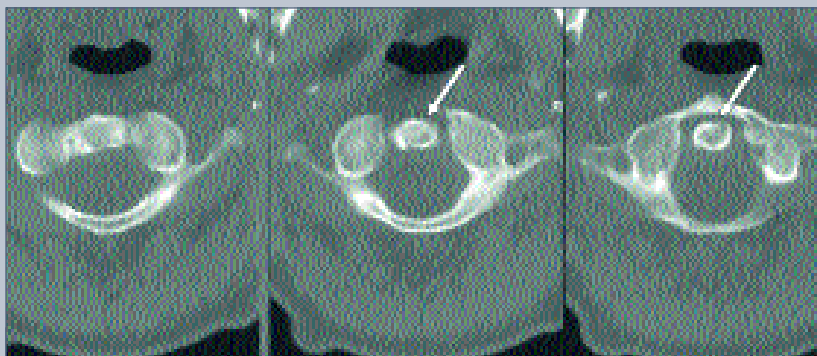

Рис. 5  
КТ позвонков C<sub>1</sub>–C<sub>2</sub>. Плоскость перелома зуба в косовертикальном направлении без перехода на тело C<sub>2</sub>

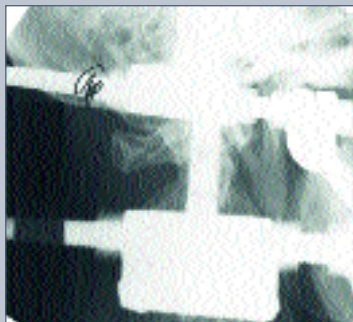

Рис. 6  
Рентгенограмма в боковой проекции: устранено смещение фрагмента зуба C<sub>2</sub>

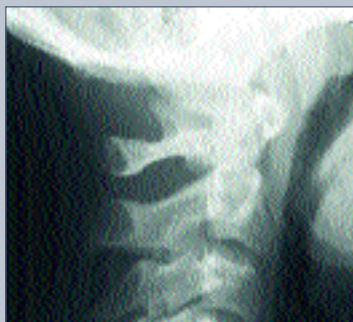

Рис. 7  
Рентгенограммы C<sub>1</sub>—C<sub>2</sub> в боковой и прямой проекции: консолидация перелома зуба C<sub>2</sub>

нии. Во время клинического осмотра: голова наклонена вперед, шейный лордоз сглажен. Резкая болезненность при пальпации на верхнешейном уровне. На рентгенограммах выявлено смещение позвонка C<sub>1</sub> кпереди, сустав Крювелье расширен. Контуры зуба C<sub>2</sub> позвонка прослеживаются нечетко и уменьшены по переднезаднему размеру. На прямой рентгенограмме – лате-

рализация атланта вправо, асимметрия высоты истинных суставов атлантоаксиальных сочленений, расширена тень зуба (рис. 1, 2).

Пациент уложен на вытяжение петель Глиссона. На контрольных рентгенограммах отмечено, что подвывих позвонка C<sub>1</sub> вправился, контуры зуба четкие, сустав Крювелье не расширен, ширина зуба в прямой и боковой проекциях одинакова (рис. 3, 4).

Для уточнения характера повреждения проведена КТ, на сканах выявлен перелом зуба аксиса, имеющий необычный характер. Плоскость излома в зубе проходит косо сверху вниз, слева направо, не распространяясь в тело аксиса (рис. 5).

На наш взгляд, механизм травмы следующий. При запредельном боковом наклоне головы влево (дистракционный механизм) произошел разрыв капсульно-связочного аппарата правого атлантоаксиального сустава, в результате чего боковая масса атланта оказалась в области верхушки зуба. Затем срезывающе-ротационные силы привели к расколу зуба по аксиальной оси. На первичных рентгенограммах видно, что имеется ротация атланта влево относительно аксиса. Из-за разворота атланта его передняя дуга проекционно расположена на расстоянии от фрагмента зуба, оставшегося на теле аксиса, создавая иллюзию увеличения сустава Крювелье. При этом на рентгенограммах проекционно переднезадний размер зуба уменьшался, что было следствием смещения свободного краниального фрагмента зуба в противоположную сторону ротации. Эти рентгенологические признаки, то есть расширение сустава Крювелье с одновременным уменьшением переднезаднего размера зуба и латерализация атланта на фасных рентгенограммах, являются характерными для такого повреждения и показаниями к дальнейшему КТ-обследованию. Во время экстензии подвывих в правой суставной фасетке устранялся, и атлант становился на место. При данном повреждении имелась ротационная нестабильность, а флексивно-экстензионная не страдала, т. к. левозадний фрагмент зуба, оставшийся неповрежденным, не позволял атланту

смещаться в переднезаднем направлении. Таким образом, при возникновении подобных повреждений, исходя из клинических и рентгенологических данных, важно КТ-обследование, которое позволяет уточнить характер перелома и провести дифференциальную диагностику с разрывом поперечной связки атланта и ротационной нестабильностью, обусловленной повреждением связочного аппарата.

Вертикальные переломы зуба в возможном своем многообразии, а особенно те, которые имеют косую плоскость перелома, крайне нестабильны в атлантоаксиальном сочленении. Поэтому восстановление анатомии этой области имеет свои особенности, связанные прежде всего с тем, что обычная иммобилизация жесткими повязками (торакокраниальными), если ее осуществлять в положении вытяжения, приводит к вправлению, но в дальнейшем приведет к рецидиву смещения. Оперативное лечение в виде открытой репозиции и синтеза зуба по типичной методике невозможно из-за расположения фрагментов, и любое введение винта обязательно будет сопровождаться его интерпозицией по линии перелома с отталкиванием краниального фрагмента и в последующем формированием ложного сустава. Исходя из сделанного нами предположения о механизме повреждения зуба, необходимо устранение аксиальной нагрузки путем натяжения сохранившихся апикальных связок, что позволит устранить смещение фрагмента, восстановить анатомию зуба аксиса и достичь положения, обеспечивающего симметричность в истинных суставах атлантоаксиального сочленения. С нашей точки зрения, для достижения полного вправления абсолютное значение имеет лечение в условиях гало-тракции. Поэтому пациент был фиксирован гало-аппаратом. Выполнена закрытая репозиция путем умеренного напряжения связочных структур и устранения ротационного компонента смещения (рис. 5, 6).

При контрольном обследовании через 12 недель выявлено, что перелом консолидирован, и гало-фиксация была прекращена. Анатомия и функция восстановлены полностью (рис. 7).

В литературе описаны единичные случаи возникновения вертикальных переломов зуба аксиса [6, 11, 12]. Верификация данного вида перелома стала возможной благодаря компьютерно-томографическим методам исследования.

Итак, вертикальные переломы зуба не отображены в общепринятых известных классификациях повреждений верхнешейного отдела позвоночника. Особенностью таких переломов является ротационная нестабильность, а нестабильность в сагитталь-

ной плоскости не является истинной, что и определяет выбор метода их лечения.

## Литература

- |   |   |   |
|---|---|---|
| <ol style="list-style-type: none"> <li>1. Ветрилэ С.Т., Колосов С.В. // Вестник травматол. и ортопед. 1994. № 2. С. 27–30.</li> <li>2. Луцик А.А., Раткин И.К., Никитин М.Н. Кра-ниовертебральные повреждения и заболевания. Новосибирск, 1998.</li> <li>3. Моисеенко В.А. // Вестник травматол. и ортопедии. 1996. № 1. С. 18–21.</li> <li>4. Цивьян Я.Л. Хирургия позвоночника. Новосибирск, 1993.</li> <li>5. Anderson L.D., D'Alonzo P.T. // J. Bone and Joint Surg. 1974. Vol. 56. P. 1663–1674.</li> <li>6. Castillo M., Mukherji S.K. // AJNR Am. J. Neuroradiol. 1996. Vol. 17. N 9. P. 1627–1630.</li> </ol> | <ol style="list-style-type: none"> <li>7. Frymoyer J.W. Editor-in-Chief. The Adult Spine: Principles and Practice. 2nd edition, Lippincott-Raven Publishers. Philadelphia, 1996.</li> <li>8. Greene K.A., Dickman C.A., Marciano F.F. et al. // Spine. 1994. Vol. 19. P. 2307–2314.</li> <li>9. Hadley M.N., Browner C.M., Liu S.S. et al. // Neurosurgery. 1988. Vol. 22. P. 67–71.</li> <li>10. Hadley M.N., Browner C.B., Sonntag V.K.H. // Neurosurgery. 1985. Vol. 17. P. 281–289.</li> <li>11. Johnson J.E., Yang P.J., Seeger J.F. et al. // J. Comput Assist Tomogr. 1986. Vol. 10. N 2. P. 311–312.</li> </ol> | <ol style="list-style-type: none"> <li>12. Kokkino A.J., Lazio B.E., Perin N.I. // Neurosurgery. 1996. Vol. 38. N 1. P. 200–203.</li> <li>13. Puttlitz C.M., Goel V.K., Dark C.R. et al. // Spine. 2000. Vol. 25. N 22. P. 2868–2876.</li> <li>14. White A.A., Southwick W.O., Panjabi M.M. // Spine. 1976. Vol. 1. P. 15–27.</li> </ol> <p>Адрес для переписки:<br/>Рерих Виктор Викторович<br/>630091, Новосибирск,<br/>ул. Фрунзе, 17, НИИТО<br/>VRerih@niito.ru</p> |
|---|---|---|