

В литературе описаны единичные случаи возникновения вертикальных переломов зуба аксиса [6, 11, 12]. Верификация данного вида перелома стала возможной благодаря компьютерно-томографическим методам исследования.

Итак, вертикальные переломы зуба не отображены в общепринятых известных классификациях повреждений верхнешейного отдела позвоночника. Особенностью таких переломов является ротационная нестабильность, а нестабильность в сагитталь-

ной плоскости не является истинной, что и определяет выбор метода их лечения.

Литература

- | | | |
|---|---|---|
| <ol style="list-style-type: none"> 1. Ветрилэ С.Т., Колосов С.В. // Вестник травматол. и ортопед. 1994. № 2. С. 27–30. 2. Луцик А.А., Раткин И.К., Никитин М.Н. Кра-ниовертебральные повреждения и заболевания. Новосибирск, 1998. 3. Моисеенко В.А. // Вестник травматол. и ортопедии. 1996. № 1. С. 18–21. 4. Цивьян Я.Л. Хирургия позвоночника. Новосибирск, 1993. 5. Anderson L.D., D'Alonzo P.T. // J. Bone and Joint Surg. 1974. Vol. 56. P. 1663–1674. 6. Castillo M., Mukherji S.K. // AJNR Am. J. Neuroradiol. 1996. Vol. 17. N 9. P. 1627–1630. | <ol style="list-style-type: none"> 7. Frymoyer J.W. Editor-in-Chief. The Adult Spine: Principles and Practice. 2nd edition, Lippincott-Raven Publishers. Philadelphia, 1996. 8. Greene K.A., Dickman C.A., Marciano F.F. et al. // Spine. 1994. Vol. 19. P. 2307–2314. 9. Hadley M.N., Browner C.M., Liu S.S. et al. // Neurosurgery. 1988. Vol. 22. P. 67–71. 10. Hadley M.N., Browner C.B., Sonntag V.K.H. // Neurosurgery. 1985. Vol. 17. P. 281–289. 11. Johnson J.E., Yang P.J., Seeger J.F. et al. // J. Comput Assist Tomogr. 1986. Vol. 10. N 2. P. 311–312. | <ol style="list-style-type: none"> 12. Kokkino A.J., Lazio B.E., Perin N.I. // Neurosurgery. 1996. Vol. 38. N 1. P. 200–203. 13. Puttlitz C.M., Goel V.K., Dark C.R. et al. // Spine. 2000. Vol. 25. N 22. P. 2868–2876. 14. White A.A., Southwick W.O., Panjabi M.M. // Spine. 1976. Vol. 1. P. 15–27. <p>Адрес для переписки:
Рерих Виктор Викторович
630091, Новосибирск,
ул. Фрунзе, 17, НИИТО
VRerih@niito.ru</p> |
|---|---|---|



СОВРЕМЕННЫЕ ТЕХНОЛОГИИ АНЕСТЕЗИОЛОГИЧЕСКОГО ОБЕСПЕЧЕНИЯ ХИРУРГИЧЕСКОГО ЛЕЧЕНИЯ СКОЛИОЗА У ДЕТЕЙ И ПОДРОСТКОВ

М.Н. Лебедева, В.П. Шевченко, Е.В. Быкова
Новосибирский НИИ травматологии и ортопедии

Проанализированы результаты двухэтапного хирургического лечения сколиоза у 105 больных в возрасте от 4 до 18 лет. Хирургическое вмешательство на передних и задних отделах позвоночника было выполнено последовательно в один день в условиях трех различных вариантов анестезиологического обеспечения. Изучены показатели гемодинамики, уровни кортизола, лактата и глюкозы крови. Установлено, что применение вариантов анестезиологического обеспечения с использованием стресс-протектора клофелина позволяет значительно уменьшить выраженность операционного стресса, уменьшить в пределах до 50 % дозу фентанила, сократить продолжительность искусственной вентиляции легких (ИВЛ) в послеоперационном периоде, сроки восстановления сознания, кашлевого рефлекса и экстубации трахеи при сохраняющейся эффективной анальгезии. Применение дормикума позволяет добиться быстрого пробуждения больных в послеанестезиационном периоде при отсутствии нежелательных побочных эффектов. Интраоперационный мониторинг функции спинного мозга проведен восьми больным. Вариант анестезиологического обеспечения на основе пропофола и нимбекса является методом выбора в клинических ситуациях, когда необходимо осуществление запланированного пробуждения больного на этапе коррекции деформации позвоночника.

Ключевые слова: сколиоз, анестезия, клофелин, пропофол, нимбекс, интраоперационное пробуждение.

Authors analyzed the results of two-staged scoliosis surgery in 105 patients aged 4 to 18 years. Anterior and posterior spine surgical interventions were subsequently performed in a single day under three various types of anesthesia management. Hemodynamic characteristics and levels of blood cortisol, lactate and glucose were studied. It was established that application of anesthesia variants with clofelin stress-protector permitted to reduce considerably the manifestation of operation stress, to reduce fentanyl dose up to 50%, to shorten the period of postoperative APV, terms of conscience restoration, cough reflex and extubation with preservation of effective analgesia. Use of dormicum permits to achieve quick awakening of a patient in post-anesthesia period without adverse side effects. Intraoperation spinal cord monitoring in 8 patients is presented. A variant of anesthetic management based on propofol and nimbex is a method of choice in situations when planned waking up of a patient is necessary during the stage of spine correction.

Key words: scoliosis, anesthesia, clofelin, propofol, nimbex, intraoperative awakening.

Введение

Сколиоз – это тяжелое заболевание организма, приводящее к анатомическим и функциональным изменениям жизненно важных органов и систем. Для тяжелых деформаций позвоночника характерны выраженные изменения функции внешнего дыхания (ФВД), значительная частота патологии сердечно-сосудистой системы с нарушением гемодинамики большого и мало-

го кругов кровообращения и оксигенации артериальной крови [5, 6].

Кроме того, к факторам, определяющим патофизиологические особенности операций при сколиозе, относятся детский и юношеский возраст, нефизиологичное положение больного на операционном столе, травматичность и продолжительность хирургического вмешательства, высокий объем кровопотери – более 20 % объема циркулирующей крови (ОЦК) [2, 3, 7, 12]. При

этом венозное кровотечение носит диффузный характер, что определяется условиями сдавления нижней полой вены, обусловленного как нефизиологичным положением больного (на животе, на боку), так и особенностями хирургических технологий операций [9].

Новые методы лечения сколиоза, когда хирургическое вмешательство и на передних и на задних отделах позвоночника выполняется последовательно в один день, сопровождаются

значительным увеличением травматичности и продолжительности операции, что предопределяет более высокую степень операционно-анестезиологического риска [10, 11, 13, 14]. Выполнение подобных операций сопряжено с необходимостью интраоперационного мониторинга функций спинного мозга, достигаемого управляемым пробуждением больного (Wake-up test) на конкретном этапе операции [15].

Ограничение проявлений указанных патогенетических механизмов возможно путем применения наиболее безопасных и эффективных методов анестезиологического обеспечения, которые позволяют избежать опасных осложнений на этапах как операционного, так и послеоперационного периодов.

Целью исследования явилась разработка и внедрение современных технологий анестезиологического обеспечения при выполнении вертебрологических операций высокого риска у детей и подростков.

Материал и методы

Настоящее исследование основано на результатах клинического наблюдения в процессе планового хирургического лечения 105 больных сколиозом клиники детской и подростковой вертебрологии Новосибирского НИИ травматологии и ортопедии в период с 2001 по 2003 г. Возраст больных варьировал от четырех до 18 лет; больных женского пола было 90, мужского – 15. Всем больным операции на передних и задних структурах позвоночника были выполнены последовательно в один день. Первым этапом проводилась многоуровневая мобилизующая дискэктомия, вторым этапом выполнялся задний спондилодез с использованием инструментария Харрингтона у 14 больных или инструментария Котреля – Дюбуссе у 91 больного.

Получаемая информация анализировалась с выделением трех групп наблюдения, принципиально отличающихся по методу анестезиологического обеспечения: I группа – больные, оперированные в условиях многоком-

понентной тотальной внутривенной анестезии (ТВА) с искусственной вентиляцией легких (ИВЛ), – 28 человек; II группа – больные, оперированные в условиях ТВА с применением клофелина и дормикума с ИВЛ, – 37 человек; III группа – больные, оперированные в условиях ТВА на основе клофелина, пропофола и нимбекса с ИВЛ, – 40 человек. В последней группе наблюдения восьми больным проводился интраоперационный мониторинг функции спинного мозга.

Схемы премедикации в группах отличий не имели. Для премедикации использовали седативные и антигистаминные препараты в дозах, соответствующих возрасту и массе тела больного.

В I группе наблюдения индукция в анестезию включала введение фентанила в дозе 0,002 мг/кг и тиопентала натрия в дозе 8–10 мг/кг. Интубация трахеи выполнялась после введения дитилина в дозе 2,5 мг/кг. Состояние гипноаналгезии на этапах операции поддерживалось введением кетамина через дозатор (2,5 мг/кг/ч), болюсными введениями фентанила (0,004 мг/кг/ч) и седуксена (0,09 мг/кг/ч). Нейровегетативная защита достигалась введением дроперидола (0,05 мг/кг/ч), а поддержание миоплегии осуществлялось ардуаном в дозе 0,04 мг/кг/ч.

У больных II группы использовалась ТВА на основе клофелина и дормикума. Индукция в анестезию была аналогична применяемой у больных I группы. Сразу после интубации трахеи болюсно вводился 0,01 % клофелин в дозе 0,4–0,5 мкг/кг. Далее осуществлялась укладка больного в необходимое операционное положение. Поддержание анестезии достигалось путем непрерывной инфузии раствора клофелина дозатором $0,42 \pm 0,01$ мкг/кг/ч. Также непрерывно вводился дормикум в дозе 0,03–0,1 мг/кг в час на фоне болюсного введения фентанила – 0,002–0,001 мг/кг/ч. Поддержание миорелаксации достигалось ардуаном в дозе 0,04–0,06 мг/кг/ч. Введение дормикума прекращалось за 5–10 минут до окончания операции, фентанила – за 30 минут.

В III группе больных оперировали в условиях ТВА на основе клофелина, пропофола и нимбекса. Индукция в анестезию осуществлялась фентанилом в дозе 0,002 мг/кг; пропофолом 3–5 мг/кг. Интубация трахеи выполнялась после введения нимбекса в дозе 0,1–0,15 мг/кг. Тотчас после интубации трахеи болюсно вводился клофелин 0,01 % – 0,4–0,5 мкг/кг. Далее осуществляли укладку больного в необходимое операционное положение. Поддержание анестезии проводилось на фоне непрерывной инфузии раствора клофелина (0,4–0,5 мкг/кг/ч), пропофола (5–6 мг/кг/ч) на фоне болюсного введения фентанила в дозе $0,003 \pm 0,001$ мг/кг/ч. Состояние миоплегии поддерживалось инфузией нимбекса в дозе 0,05–0,1 мг/кг/ч. При проведении интраоперационного мониторинга функции спинного мозга дозы гипнотика и релаксанта уменьшались в два раза за 30 мин до необходимого момента пробуждения больного, а за 15 мин – их подача прекращалась. Последнее введение анальгетиков проводили за 30 мин до пробуждения. После осуществления мониторинга функции спинного мозга поддержание анестезии проводилось по прежней схеме.

Принципы проведения ИВЛ и мониторинга при применении различных вариантов анестезиологического обеспечения отличий не имели. ИВЛ осуществляли аппаратами «TITUS» или «EVITA-2-DURA» в режиме умеренной гипервентиляции с ETCO_2 31–35 мм рт. ст. Обязательный мониторинг включал контроль ЭКГ, неинвазивного измерения величины систолического, диастолического и среднего артериального давления, регистрации уровня насыщения крови кислородом и ETCO_2 .

С целью определения выраженности операционного стресса и степени адекватности используемых методов анестезиологической защиты контролировали в крови уровни кортизола, лактата и глюкозы. Перечисленные параметры оценивались до операции, после премедикации и на основных этапах операционного периода. Проведена статистическая обработка полученной информации. Различие считалось достоверным при значениях $p < 0,05$.

Результаты

При дооперационном обследовании у 63,9 % больных была выявлена различная сопутствующая патология, а именно: аномалия развития клапанного аппарата сердца, заболевания легких, патология мочевыделительной системы, заболевания органов желудочно-кишечного тракта. При исследовании ФВД преобладал рестриктивный вариант вентиляционных нарушений. В 4,9 % случаев выявлено опасное снижение жизненной емкости легких, в 20,5 % случаев – резкое снижение форсированной жизненной емкости легких и объема форсированного выдоха. Значительное снижение

скоростных показателей на уровне бронхов среднего и малого калибра было зарегистрировано у 9,8 % обследованных.

Два этапа операции у всех больных были выполнены последовательно в один день. Продолжительность многоуровневой мобилизующей дискэктомии составила $143,7 \pm 7,1$ мин; продолжительность заднего спондилодеза при применении инструментария Харрингтона – $148,4 \pm 7,9$ мин, а при использовании модели Котреля – Дюбуссе – $211,1 \pm 16,5$ мин.

Объем кровопотери на этапах операции и в послеоперационном периоде в группах наблюдения представлен в табл. 1.

Объем операционной кровопотери варьировал от 17 до 32 мл/кг и в среднем составил $22,7 \pm 2,6$ % ОЦК, что соответствовало $19,3 \pm 2,4$ мл/кг. Достоверных отличий объемов операционной кровопотери в зависимости от используемых вариантов анестезиологической защиты не получено.

Показатели гемодинамики оценивали в следующие этапы: 1-й – после премедикации, 2-й – индукция в анестезию, 3-й – поворот на бок, 4-й – кожный разрез на первом этапе операции, 5-й – дискэктомия, 6-й – конец первого этапа операции, 7-й – поворот на живот, 8-й – кожный разрез на втором этапе операции, 9-й – задний спондилодез, 10-й – конец второго этапа операции, 11-й – один час после операции. Для больных III группы дополнительным этапом исследования был этап интраоперационного пробуждения больного. На рис. 1–3 представлена динамика показателей уровня АД и ЧСС на этапах исследования в группах наблюдения.

Результаты исследования гемодинамики при различных вариантах анестезиологического обеспечения показали, что операционный период в группах наблюдения характеризовался одинаковой направленностью динамики ЧСС и АД. Динамика показателей свидетельствовала о снижении систолического АД в пределах 2,0–16,3 %, диастолического – от 1,6 до 25,4 %, среднего – от 2,1 до 21,6 %. Выполнение дискэктомии сопровождалось умеренной тахикардией с достоверным отличием ЧСС на 3,7–8 %. После устранения хирургического пневмоторакса тахикардия не регистрировалась.

При осуществлении интраоперационного мониторинга функции спинного мозга, на этапе пробуждения больного, отмечено статистически значимое учащение пульса на 16,3 % и повышение систолического АД в пределах 10 % в сравнении с данными предыдущего этапа (рис. 3, этап 10). При этом указанные параметры не выходили за пределы стресс-нормы. Осложнений, связанных с проведением Wake-up test, не отмечено.

Исследование кортизола на этапе дискэктомии в группах наблюдения

Таблица 1

Объем кровопотери на этапах операции в группах наблюдения с учетом типа использованного хирургического инструментария ($M \pm m$)

Этапы исследования	Кровопотеря, мл		
	I	II	III
Дискэктомия	$113,1 \pm 20,4^*$	$122,7 \pm 39,6^*$	$120,0 \pm 34,2^*$
Задний спондилодез инструментарием Харрингтона	$644,7 \pm 78,6^*$	$612,0 \pm 91,4^*$	—
Задний спондилодез инструментарием Котреля – Дюбуссе	$842,1 \pm 118,5^*$	$627,1 \pm 219,8$	$978,3 \pm 240,2^*$
В ходе операции	$928,6 \pm 75,2^*$	$816,5 \pm 98,3^*$	$1098 \pm 264,5^*$
После операции	$475,9 \pm 31,3^*$	$549,2 \pm 44,0^*$	$425,0 \pm 96,7^*$

* различия между этапами в группах достоверны ($p < 0,05$)

Таблица 2

Особенности течения непосредственного послеоперационного периода в группах наблюдения ($M \pm m$)

Группы наблюдения	Продолжительность ИВЛ в послеоперационном периоде, мин	Сроки	
		восстановления сознания, мин	экстубации, мин
I	$62,50 \pm 6,13$	$92,76 \pm 8,42^*$	$114,48 \pm 9,49^*$
II	$31,59 \pm 4,32^*$	$45,58 \pm 6,60^*$	$53,85 \pm 7,31^*$
III	$15,00 \pm 7,07^*$	$18,33 \pm 5,03^*$	$38,33 \pm 5,23^*$

* различия в группах достоверны ($p < 0,05$)

выявило повышение его уровня на всех этапах операции. У больных, оперированных в условиях многокомпонентной ТВА (группа I), зарегистрировано повышение уровня кортизола на 17% от уровня стресс-нормы ($914,3 \pm 113,1$ нмоль/л), тогда как у больных, оперированных с включением в схему анестезиологического обеспечения стресс-протектора клофелина, уровень кортизола крови был достоверно ниже ($696,5 \pm 45,3$ нмоль/л) и не превышал пределов стресс-нормы. На этапе проведения заднего спондиледеза наблюдалось дальнейшее нарастание уровня кортизола в группах наблюдения. Достоверных отличий на этом этапе исследования в группах не отмечено, однако у больных во II и III группах концентрация кортизола превышала уровень стресс-нормы на 25% и составила $983,8 \pm 44,3$ нмоль/л, тогда как у больных I группы показатели кортизола были выше и составили $1072,2 \pm 59,6$ нмоль/л.

При исследовании уровня гликемии наблюдалось достоверно меньшее увеличение содержания глюкозы в крови у больных II и III групп наблюдения (уровень глюкозы крови не превышал уровня стресс-нормы).

Отсутствие нарушений тканевого метаболизма подтверждалось в наших исследованиях стабильностью на этапах анестезии и операции уровня лактата крови во всех группах наблюдения, который составил в среднем $1,96 \pm 0,1$ ммоль/л.

После окончания операции больных в состоянии остаточного медикаментозного сна переводили в палату реанимации, где проводили ИВЛ, продолжительность которой зависела от метода примененного анестезиологического обеспечения. В табл. 2 представлены некоторые особенности течения непосредственного послеоперационного периода при использовании различных вариантов анестезиологического обеспечения.

При необходимости в послеоперационном периоде осуществляли коррекцию волевических сдвигов и качественного состава крови. Каких-либо осложнений, связанных с анестезиологическим обеспечением, не было заре-

гистрировано. Перевод больных в профильное отделение, как правило, осуществляли на следующие сутки.

Обсуждение

Согласно требованиям современной концепции общей анестезии любой вариант ее должен обеспечивать адекватность защиты, что достигается методом компонентности анестезии. Под адекватностью анестезиологической защиты понимают не только соответствие ее уровня характеру, выраженности и длительности операционной травмы, но и возрастным особенностям пациента, характеру сопутствующей патологии, тяжести исходного состояния и нейровегетативного статуса.

Общепринятым биохимическим маркером выраженности операционного стресса является уровень кортизола. При этом степень активации надпочечниковой системы находится в прямой зависимости от травматичности хирургического вмешательства. Однако физиологическая активация коры надпочечников является целесообразной реакцией, обеспечивающей адаптацию организма к условиям операции и анестезии, ибо функция кортизола при стрессе различного генеза, в том числе и операционной травме, заключается в защите внутриклеточных структур от разрушения и высвобождения протеолитических ферментов [8]. Нашими исследованиями показана высокая степень травматичности последовательного вмешательства на вентральных и дорсальных отделах позвоночника в один день, что подтверждено динамикой уровня гормона стресса. Исследование уровня кортизола в крови при различных вариантах анестезиологического обеспечения выявило повышение его содержания в крови на всех этапах операции. Однако наши исследования показали, что использование для анестезиологической защиты стресс-протектора клофелина способствует уменьшению гиперергических реакций коры надпочечников и оптимизации углеводного обмена во время хирургической агрессии, что надежно защищает больных от чрезмерного стрессового воздействия операцион-

ной травмы. При выборе методики введения клофелина мы руководствовались сообщениями О.А. Долиной [1] о том, что однократное введение клофелина обеспечивает уменьшение концентрации норадреналина и адреналина в крови за счет снижения высвобождения их из депо только в течение 1–3 часов. Поэтому предложенное нами непрерывное введение клофелина предполагает постоянное поддержание нужного уровня анестезии без передозировок и снижения концентрации препарата в крови.

Кроме того, нашими исследованиями показаны следующие преимущества ТВА с применением клофелина перед многокомпонентной ТВА: уменьшение в пределах до 50% ($p < 0,05$) требуемой поддерживающей дозы фентанила, сокращение продолжительности ИВЛ в послеоперационном периоде, сокращение сроков восстановления сознания, кашлевого рефлекса и сроков экстубации трахеи при достаточной физической активности и сохраняющейся эффективной анальгезии.

Известно, что неизбежным следствием продолжительных и травматичных операций и различных вариантов анестезиологического обеспечения являются изменения метаболизма. При наступлении ишемии тканей появляется гипоксический избыток лактата, и уровень его является одним из критериев тяжести стресса. При этом продолжительность общей анестезии и операции, уровень антиноцицептивной защиты определяют выраженность структурных нарушений метаболизма. Отсутствие нарушений тканевого метаболизма в наших исследованиях подтверждено стабильностью показателя лактата крови во всех группах наблюдения, который не превышал физиологические границы нормы и составил в среднем $1,96 \pm 0,1$ ммоль/л. Однако на этапе выполнения заднего спондиледеза нами выявлена тенденция к повышению содержания лактата в крови во всех группах наблюдения. И хотя его концентрация при этом не выходила за пределы физиологически допустимых отклонений, подобная направленность динамики концентрации лактата свидетельствовала о некотором на-

пряжении окислительных процессов на этом этапе хирургического вмешательства. Эта метаболическая реакция, на наш взгляд, обусловлена продолжительностью анестезии и операции (более четырех часов), факторами возросшей травматичности хирургического вмешательства и объемом операционной кровопотери на этом этапе исследования.

Таким образом, включение в схему анестезиологической защиты стресс-протектора клофелина при хирургических операциях с последовательным

вмешательством на передних и задних отделах позвоночника в один день представляется обоснованным. Этот препарат, вводимый по предложенной нами методике, позволяет уменьшить проявления операционного стресса при сохранении механизмов регуляции гомеостаза, что является одним из важных принципов современного анестезиологического обеспечения.

При необходимости интраоперационного мониторингирования функций спинного мозга особые требования предъявляются ко всем компонентам

анестезиологического обеспечения, в частности, к используемому гипнотику и мышечному релаксанту, которые должны вызывать быстрое выключение сознания и развитие нервно-мышечного блока, обладать короткой или средней продолжительностью действия, не сопровождаться кумулятивным эффектом, быть клинически безопасными [4]. Наиболее оптимальным считаем использование предложенного варианта ТВА на основе пропофола и нимбекса, как средств, обеспечивающих эффективный уровень анестезиологической

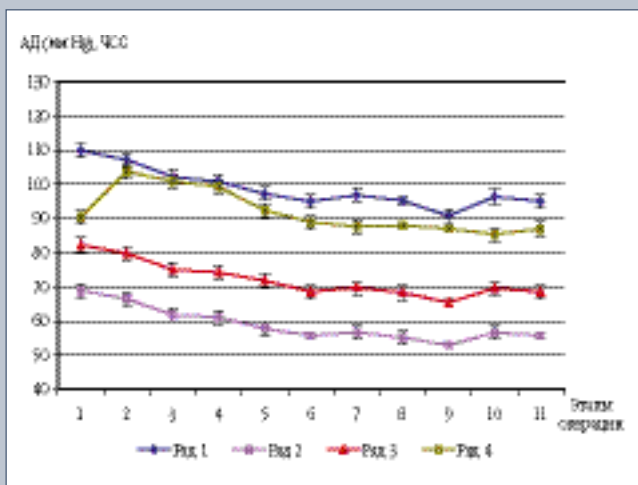


Рис. 1
Показатели гемодинамики в группе I:
ряд 1 — частота пульса;
ряд 2 — АД систолическое;
ряд 3 — АД среднее;
ряд 4 — АД диастолическое

Рис. 2
Показатели гемодинамики в группе II:
ряд 1 — частота пульса;
ряд 2 — АД систолическое;
ряд 3 — АД среднее;
ряд 4 — АД диастолическое

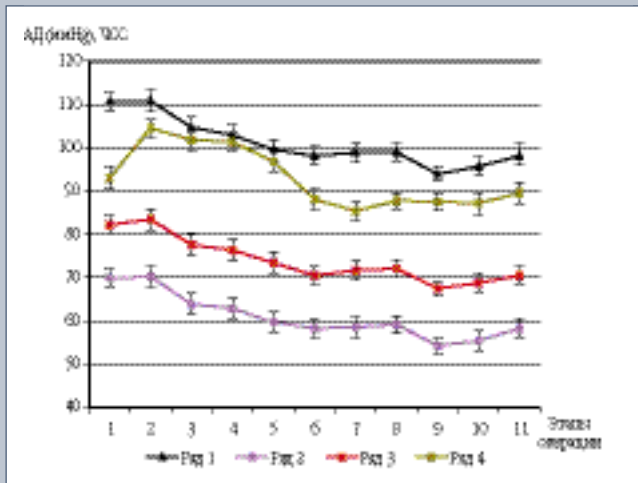
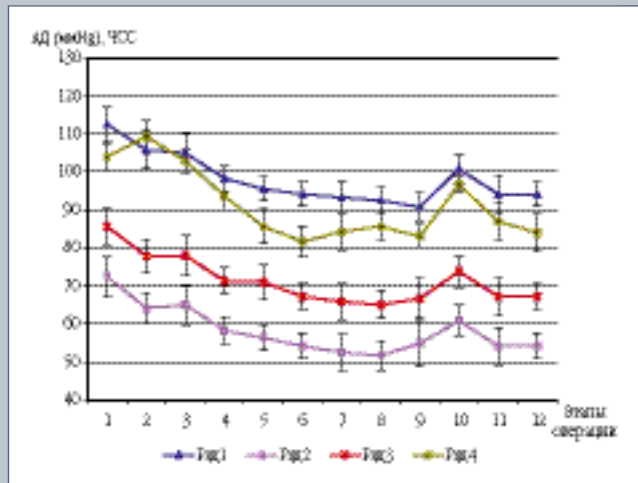


Рис. 3
Показатели гемодинамики в группе III:
ряд 1 — частота пульса;
ряд 2 — АД систолическое;
ряд 3 — АД среднее;
ряд 4 — АД диастолическое



защиты, высокую управляемость анестезии и позволяющих быстро осуществить своевременную диагностику возможных неврологических осложнений.

Выводы

1. Современные возможности реализации анестезиологической защиты позволяют обеспечивать выполнение обширных, высокотравматичных хирургических вмешательств на позвоночнике.
2. Включение в схему анестезиологи-

ческого обеспечения стресс-протектора клофелина – наиболее эффективный способ потенцирования защиты больного от хирургического стресса.

3. Применение дормикума позволяет добиться быстрого пробуждения больных в посленаркозном периоде при отсутствии нежелательных побочных эффектов.
4. В случаях необходимости проведения интраоперационного мониторинга функции спинного мозга методика анестезии на основе пропо-

фола и нимбекса полностью отвечает необходимым в данной клинической ситуации требованиям: обладает четкой зависимостью доза – эффект, то есть является легкоуправляемой; дает быстрое пробуждение больного и восстановление нервно-мышечной проводимости (в пределах 10 ± 3 мин), что позволяет осуществлять своевременную диагностику неврологических нарушений.

Литература

1. Долина О.А., Гурьянов В.А., Тюков В.Л. и др. // Анест. и реаним. 1994. № 4. С. 57–62.
2. Калашникова Е.В., Екимов В.М., Кривов В.А. // Всерос. науч.-практ. конференция «Проблемы хирургии позвоночника и спинного мозга»: Тез. докл. Новосибирск, 1996. С. 83.
3. Кралин А.Б., Ветрилэ С.Т., Аржакова Н.И. и др. // Вестн. травматол. и ортопед. им. Н.Н. Приорова. 1999. № 3. С. 45–49.
4. Лекманов А.У., Розанов Е.М. // Вестн. интенс. терапии. 1999. № 1. С. 27–31.
5. Летина В.И. // Патология позвоночника. Л., 1975. Вып. 9. С. 96–101.
6. Малова М.Н. Клинико-функциональные методы исследования в травматологии и ортопедии. М., 1985.
7. Михайловский М.В., Садовой М.А. Оперативное лечение сколиотической болезни. Новосибирск, 1993.
8. Назаров И.П., Попов А.А., Волошенко Е.В. // Анест. и реаним. 1992. № 2. С. 19–21.
9. Омигова М.К. Изучение давления в нижней полой вене как фактора, определяющего кровопотерю при операциях на позвоночнике: Автореф. дис. ... канд. мед. наук. Новосибирск, 1974.
10. Dick J., Boachie A.O., Wilson M. // Spine. 1992. Vol. 17. N 8. P. 310–316.
11. Ferguson R.L., Hansen M.M., Nicholas D.A. et al. // J. Pediat. Orthop. 1996. Vol. 16. N 3. P. 293–303.
12. Fievez E., Schultze-Balin C., Herbaux B. et al. // Cah Anesthesiol. 1995. Vol. 43. N 5. P. 425–433.
13. Powell E.T., Krengel W.F., King H.A. et al. // Spine. 1994. Vol. 19. N 11. P. 1256–1259.
14. Shufflebarger H.L., Grimm J.O., Bui V. et al. // Spine. 1991. Vol. 16. N 8. P. 930–933.
15. Yilmazlar A., Aydinli U., Korfali G. et al. // Proceedings of the 11-th GICD Congress. France, 1994. P. 122–124.

Адрес для переписки:
Лебедева Майя Николаевна
630091, Новосибирск,
ул. Фрунзе, 17, НИИТО,
MLebedeva@niito.ru