



ТРЕХМЕРНАЯ ОЦЕНКА ОПЕРАТИВНОГО ЛЕЧЕНИЯ ИДИОПАТИЧЕСКОГО ПОДРОСТКОВОГО СКОЛИОЗА

В.В. Новиков, А.С. Васюра

Новосибирский НИИ травматологии и ортопедии

Проведена сравнительная оценка результатов хирургического лечения 76 пациентов с подростковым идиопатическим сколиозом. При выполнении операции использовался инструментарий Cotrel – Dubousset (41 человек) и дистрактор Harrington (35 человек). Оценка результатов коррекции проводилась путем сравнения показателей на стандартных рентгенограммах (угол Cobb) и метода компьютерной оптической топографии, позволяющего проведение количественной оценки поверхности спины пациентов. Исследования проводились до операции, после операции и адаптации пациента к вертикальному положению, а также через два года после корригирующей операции. Использование компьютерной оптической топографии позволило выявить значительные изменения формы спины и положения туловища пациентов в трехмерном пространстве. За время динамического наблюдения за пациентами были также отмечены изменения баланса у оперированных.

Ключевые слова: идиопатический сколиоз, компьютерная оптическая топография, инструментарий Cotrel – Dubousset, Harrington.

Comparative assessment of the surgery outcomes in patients with adolescent idiopathic scoliosis operated on with CDI and Harrington rods was carried out.

The evaluation was performed using routine X-ray for Cobb angle estimation and original computer optical topography for quantitative analysis of patients' back surface.

Seventy-six patients were examined before, immediately after the corrective surgery and 2 years later. Out of them 41 were operated on with CDI and 35 with the Harrington rods.

Computer optical topography demonstrated marked changes in a back shape and position of patient's trunk in three-dimensional space. Dynamic follow-up also revealed the different 3-D changes in patients who have been operated on with CDI and Harrington rod.

Key words: idiopathic scoliosis, Cotrel – Dubousset, Harrington, computer optical topography.

Введение

Применяемые для оперативного лечения сколиотических деформаций позвоночника инструментарии нового поколения сравниваются с дистрактором Harrington, который называют золотым стандартом в хирургии деформаций позвоночника [4]. В недавнем прошлом сколиотическая деформация и результаты ее хирургической коррекции оценивались либо методом Cobb по рентгенограммам [2, 9], либо клинически, с использованием простых технических средств [8]. В настоящее время для трёхмерного анализа имеется возможность использовать компьютерный оптический топограф (КОМОТ) [3, 5–7], который позволяет проводить оценку поверхности туловища во всех плоскостях, включая фронтальную, сагитталь-

ную и горизонтальную, получать достоверные данные о форме спины в любой заданной точке ее поверхности, определять положение туловища в пространстве.

Материалы и методы исследования

Проведена сравнительная оценка результатов оперативного лечения больных идиопатическим сколиозом с использованием инструментария Cotrel – Dubousset и дистрактора Harrington с проволочными петлями по Drummond. Оценка проводилась с использованием стандартной рентгенографии стоя во фронтальной и сагиттальной проекциях, клинических данных и данных компьютерного оптического топографа. Хирургическому лечению были подвергнуты 76 пациентов с подростковым идиопатическим

сколиозом в возрасте от 11,7 лет до 21 года (в среднем 15,4 года), из них два человека мужского пола, 74 – женского. С применением инструментария Cotrel – Dubousset в клинике прооперирован 41 пациент (1-я группа), 35 пациентов – с использованием дистрактора Harrington с проволочными петлями по Drummond (2-я группа). Из всех пациентов, оперированных с помощью инструментария Harrington, 26 подверглись двухэтапному одномоментному оперативному вмешательству: сразу после проведения мобилизующей дискэтомии с межтеловым спондилодезом проводилась коррекция деформации позвоночника. Только девять пациентов оперировано одноэтапно. Из 41 пациента, оперированного с помощью инструментария Cotrel – Dubousset, двух-

этапному оперативному вмешательству подверглись 13. Остальные 28 оперированы одноэтапно без мобилизующей дискэктомии. Такое распределение зависело от тяжести деформации позвоночника, ее ригидности и возраста больного на момент проведения операции. Перед операцией, через две недели после нее и спустя два года выполнялись рентгенограммы в двух проекциях (положение стоя). Размеры сколиотических дуг, кифоза и лордоза определялись стандартно по Cobb, торсия вершинного позвонка – по Nash – Мое. Для проведения процедуры компьютерно-оптической топографии больной устанавливается перед эталонной плоскостью спиной к телекамере. С помощью проектора на спину больного отбрасывается картина черных вертикальных полос, изображение которых на поверхности спины деформируется. Это изображение обрабатывается на компьютере по специальной программе. Результаты представлены двумя основными выходными формами – латеральный анализ и горизонтально-сагиттальный анализ. Обе формы суммарно содержат более 90 параметров, из которых для исследования отобраны 11. Эти параметры в наибольшей степени соответствуют клиническим, отра-

жают изменения в каждой из плоскостей, кроме того, имеется возможность многие из них сопоставлять с рентгенологическими данными. Во фронтальной плоскости оцениваются следующие параметры: наклон таза, наклон плечевого пояса и фронтальный баланс (аналог отклонения линии отвеса от межъягодичной складки). В сагиттальной плоскости – наклон груднопоясничного отдела позвоночника, наклон таза, сагиттальный баланс (угол наклона туловища в сагиттальной плоскости), высота кифоза и высота лордоза (в миллиметрах). В горизонтальной плоскости – ротация вершины основной дуги, объемная асимметрия грудной клетки и горизонтальный баланс (скручивание таза относительно плечевого пояса).

Результаты

В табл. 1 представлены значения рентгенологических параметров больных, оперированных с использованием инструментария CD и Harrington. Характерно уменьшение всех рентгенологических показателей во 2-й группе после операции, при этом происходит уменьшение и таких показателей, как кифоз и лордоз. Кроме того, через два года после операции

нарастают значения практически всех показателей. В 1-й группе отмечены похожие изменения в виде уменьшения параметров. Характерно увеличение только кифоза после операции. Через два года после операции незначительно увеличиваются только кифоз и величина вторичной дуги. Рентгенологические данные были проанализированы в сравнении с данными, полученными при компьютерно-топографическом исследовании.

Во фронтальной плоскости (табл. 2) обращает на себя внимание улучшение всех топографических параметров после операции в 1-й группе больных. Через два года после операции видно еще небольшое улучшение наклона плечевого пояса и улучшение фронтального баланса. Это свидетельствует о восстановлении баланса во фронтальной плоскости после операции и в процессе адаптации. Во 2-й группе больных отмечено выраженное уменьшение наклона плечевого пояса при увеличении наклона таза и ухудшении фронтального баланса. Через два года после операции – восстановление наклона таза и фронтального баланса при увеличении наклона плечевого пояса. Таким образом, можно констатировать взаимную компенсацию изменений

Таблица 1

Рентгенологические параметры больных, оперированных с использованием инструментария CD (1-я группа) и Harrington (2-я группа)

Параметры	До операции		После операции		Изменения, %		2 года после операции		Изменения, %	
	1	2	1	2	1	2	1	2	1	2
Первичная дуга, град.	68,6	76,5	33,6	33,5	-51	-56	35,8	40,4	3	9
Вторичная дуга, град.	55,9	54,7	31,1	25,7	-44	-53	35,6	33,9	8	15
Грудной кифоз, град.	22,5	20,8	26,7	17,7	19	-15	28,2	21,8	7	20
Поясничный лордоз, град.	48,6	44,7	46,5	38,6	-4	-14	47,1	39,7	1	2
Торсия вершины основной дуги, град.	29,4	35,6	22,9	27,1	-22	-24	24,1	30,2	4	9
Торсия вершины вторичной дуги, град.	20,3	22,0	15,9	16,8	-22	-24	16,6	19,3	3	11

Таблица 2

Топографические параметры больных, оперированных с использованием инструментария CD (1-я группа) и Harrington (2-я группа)

Параметры	До операции		После операции		Изменения, %		2 года после операции		Изменения, %	
	1	2	1	2	1	2	1	2	1	2
Фронтальная плоскость										
Наклон плечевого пояса, град.	3,9	5,7	2,0	1,1	-49	-81	1,6	2,8	-10	30
Наклон таза, град.	1,6	2,3	1,4	3,2	-19	39	1,4	2,5	6	-30
Фронтальный баланс, мм	16,3	14,3	15,2	17,7	-7	24	13,1	14,6	-13	-22
Сагиттальная плоскость										
Наклон груднопоясничного отдела, град.	17,0	13,2	12,8	9,1	-25	-31	13,9	9,6	6	8
Наклон таза, град.	25,3	24,8	18,2	19,0	-28	-24	22,5	19,8	17	3
Высота кифоза, мм	26,1	24,3	27,3	19,1	5	-27	27,9	20,8	2	8
Высота лордоза, мм	27,9	21,8	21,7	15,4	-22	-29	22,7	16,1	4	3
Сагиттальный баланс, град.	3,2	2,2	2,1	2,8	-34	28	2,2	2,7	3	4
Горизонтальная плоскость										
Ротация вершины основной дуги, град.	36,8	27,5	11,4	17,4	-69	-37	18,1	26,3	18	32
Объемная асимметрия грудной клетки, мм	18,6	17,2	8,1	12,4	-56	-28	11,9	19,2	20	40
Скручивание плечевого пояса относительно тазового, град.	3,4	6,5	3,8	6,8	12	5	2,9	4,9	-26	-29

во фронтальной плоскости в течение послеоперационного периода.

В сагиттальной плоскости в 1-й группе больных уменьшаются все параметры, кроме кифоза. Изменения в наклоне груднопоясничного отдела, таза и высоты лордоза связаны с уменьшением дооперационного гиперлордоза. Также происходит значительное восстановление сагиттального баланса. Через два года изменения касаются только наклона таза и, в меньшей степени, наклона груднопоясничного отдела. Это связано с гармонизацией профиля туловища в процессе адаптации. Во 2-й группе больных ухудшаются все параметры, и через два года улучшений практически не происходит.

В горизонтальной плоскости в 1-й группе больных происходит выраженное уменьшение ротации верши-

ны основной дуги и объемной асимметрии грудной клетки при незначительном ухудшении горизонтального баланса. Через два года происходит частичное восстановление этих параметров при значительном улучшении горизонтального баланса. Клинически это характеризуется некоторым увеличением реберного горба. Во 2-й группе больных уменьшение ротации и объемной асимметрии после операции менее выраженное, горизонтальный баланс практически не меняется. Через два года эти параметры почти полностью возвращаются к исходному уровню при улучшении горизонтального баланса. Клинически увеличение реберного горба в этой группе более значительно и почти всегда требует в последующем его резекции.

На рис. 1, 2 показаны характерные изменения формы спины после при-

менения различных видов инструментария. После коррекции CD1 прослеживается нормализация профиля, уменьшение ротации и объемной асимметрии (рис. 1б). Через два года сохраняются достигнутые изменения при небольшом увеличении реберного горба (рис. 1в). После операции с использованием Harrington заметно уплощение спины, ухудшение сагиттального баланса (рис. 2б). Через два года увеличивается кифоз и значительно увеличивается реберный горб (рис. 2в).

Обсуждение

При сравнении результатов оперативного лечения с применением различных типов инструментария до сих пор приходится использовать рентгенографические методы исследования.

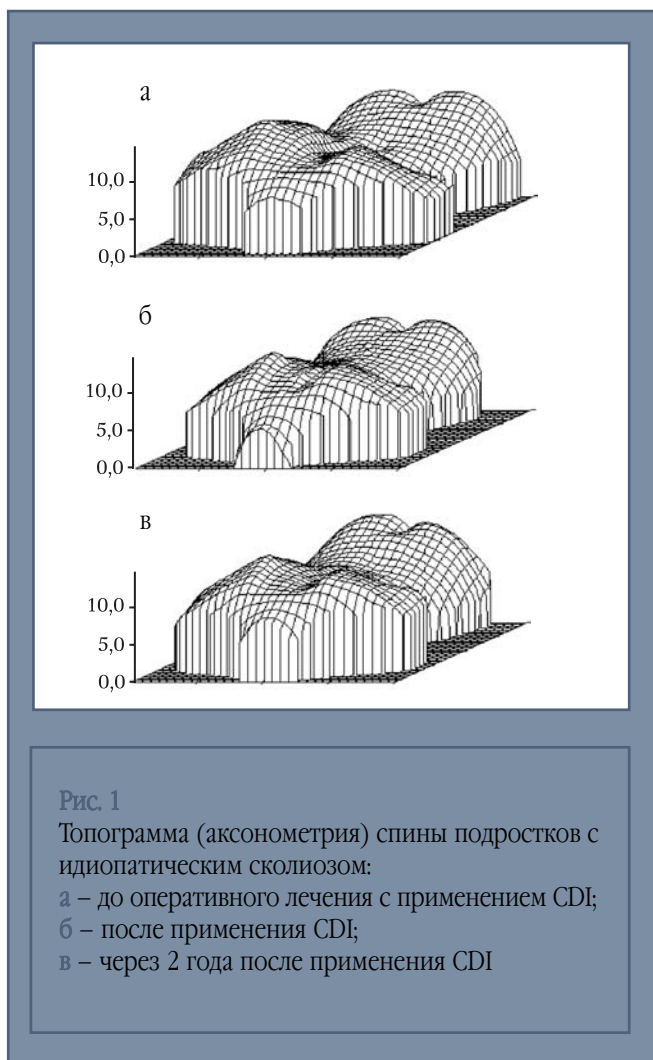


Рис. 1

Топограмма (аксонометрия) спины подростков с идиопатическим сколиозом:

а – до оперативного лечения с применением CDI;

б – после применения CDI;

в – через 2 года после применения CDI

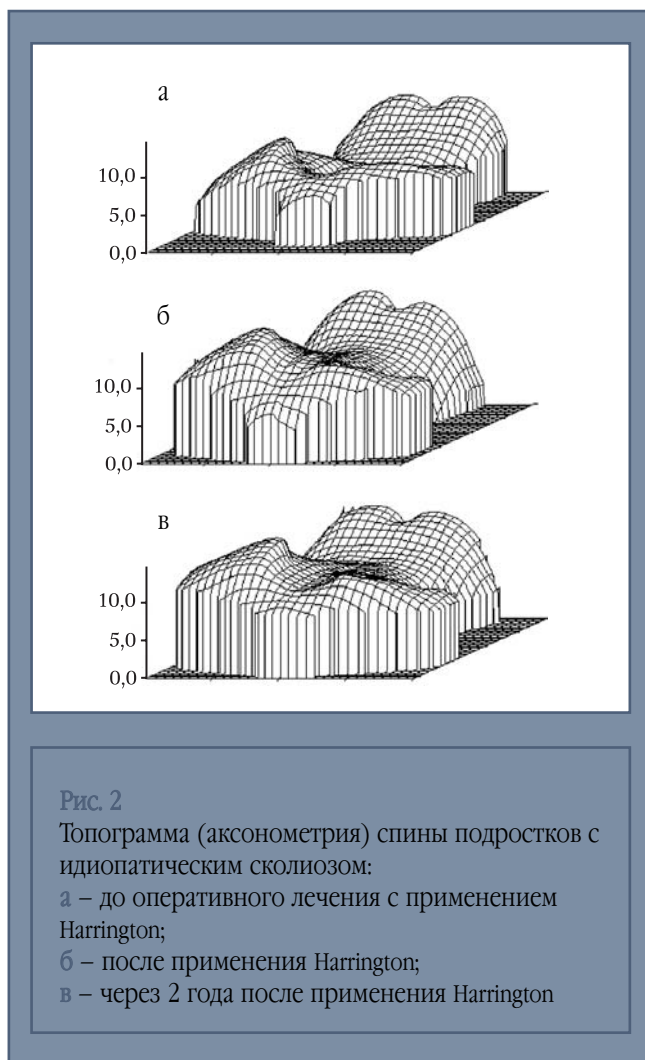


Рис. 2

Топограмма (аксонометрия) спины подростков с идиопатическим сколиозом:

а – до оперативного лечения с применением

Harrington;

б – после применения Harrington;

в – через 2 года после применения Harrington

С их помощью можно говорить об эффективности применения металлоконструкции, степени ее корригирующего воздействия, устойчивости к нагрузкам с течением времени. В последние годы уделяется все больше внимания новым методикам диагностики, не требующим больших материальных затрат, которые по сути своей являются неинвазивными и потому безвредными для здоровья. Кроме того, несмотря на высокую информативность рентгенографии, деформацию позвоночника в горизонтальной плоскости трудно исследовать по одноплоскостным рентгенограммам, и деформация может быть оценена лишь косвенно, с использованием компьютерной томографии, которая является дорогостоящим, не всем доступным методом исследования [1]. Бесконтактное об-

следование дорсальной поверхности туловища с использованием КОМОТ позволяет с высокой точностью определять форму обследуемой поверхности в течение короткого периода времени и получать не только качественное, но и количественное описание характера деформации в трех плоскостях, а также определять положение туловища пациента в трехмерном пространстве. Такие параметры, как баланс туловища больного в трех плоскостях, степень декомпенсации до и после коррекции деформации позвоночника, их послеоперационная динамика, выходят на одно из первых мест при оценке эффекта оперативного лечения деформации позвоночника. В настоящее время недостаточно просто использовать имеющийся в распоряжении хирурга инструментарий. Необходимо еще

и правильно оценивать изменения положения туловища, прогнозировать его нарушения. Зная возможности организма в плане адаптации к этим изменениям в послеоперационном периоде, можно адекватно планировать оперативное вмешательство, сохраняя большее количество двигательных сегментов позвоночника для повышения подвижности парагипбарных отделов, или, наоборот, уменьшая их количество для исключения проявления декомпенсации. При правильном использовании инструментария можно не только увеличить степень коррекции деформации позвоночника, но и снизить риск ухудшения баланса туловища больного, приводящий к удлинению сроков реабилитации пациентов после операции, более частому использованию дополнительной внешней фиксации

различного рода корсетами и спинодержателями. Послеоперационное изменение формы грудной клетки мы рассматриваем как одну из причин неудовлетворенности больных результатами оперативного лечения в отдаленном периоде после операции, что часто заставляет пациентов требовать от хирургов проведения дополнительных оперативных вмешательств в виде резекции остаточного реберного горба. Прогнозируя эти изменения формы грудной клетки после операции, хирург может заранее планировать объем и сроки оперативного лечения различающихся по многочисленным параметрам деформаций позвоночника.

Заключение

Применение инструментариев CD и Harrington приводит к выраженным изменениям формы спины и баланса туловища. Использование инструментария CD приводит к более равномерному и гармоничному улучшению всех параметров после операции и менее выраженному их изменению с течением времени, чем дистрактор Harrington, что дает возможность прогнозировать адаптационные изменения туловища пациента после оперативного лечения сколиотической деформации позвоночника. Комбинированное воздействие на деформацию при одновременном применении дистракции, контракции, трансляции и деротации

позволяет эффективно использовать инструментарий CD при сложных лордо- и кифосколиотических деформациях позвоночника. Грубые изменения формы спины и положения туловища в пространстве в поздние сроки после оперативной коррекции идиопатического сколиоза, характерные для инструментария типа Harrington, делают его менее предпочтительным для лечения деформаций позвоночника, чем более современные корригирующие инструментарии типа Cotrel – Dubousset. Частичная потеря коррекции в течение двух лет после операции регистрируется в большей степени компьютерным оптическим топографом, чем рентгенологическим оборудованием.

Литература

1. **Aaro S., Dahlborn M.** The longitudinal axis rotation of the apical vertebra, the vertebral, spinal and rib cage deformity in idiopathic scoliosis studied by computer tomography // *Spine*. 1981. Vol. 6. P. 567–571.
2. **Deacon P., Flood B.M., Dickson R.A.** Idiopathic scoliosis in three dimensions: A radiographic analysis // *J. Bone Jt Surg. Br.* 1984. Vol. 66. P. 69–73.
3. **Fomichev N.G., Kharinov V.N., Sarnadsky V.N. et al.** School spinal deformity screening by computer optical topography: A pilot study in Russia // *Research into spinal deformities 2nd*. Proceedings of 1998 Meeting IRSSD. Burlington, Vermont, 1998. P. 241.
4. **Richards B.S., Johnson C.E.** Cotrel – Dubousset instrumentation for adolescent idiopathic scoliosis // *Orthopedics*. 1988. N 11. P. 1435–1440.
5. **Sadovoj M.A., Fomichev N.G., Sadovaya T.N. et al.** Diagnosis and treatment of spine deformities in children at specialized center // *Research into spinal deformities 2nd*. Proceedings of 1998 Meeting IRSSD. Burlington, Vermont, 1998. P. 337.
6. **Sadovoj M.A., Sarnadsky V.N., Fomichev N.G.** Computer optical topographer for diagnostics of spinal deformities // *Aetiology of Adolescent Idiopathic Scoliosis*. 10th International Philip Zorab Symposium. United Kingdom, Oxford, 1998. P. 35.
7. **Sarnadsky V.N., Sadovoj M.A., Fomichev N.G.** Computer optical topographer for diagnostics of spinal deformities // *1996 Meeting IRSSD*. Stockholm, 1996. P. 67.
8. **Thulbourne T., Gillespie R.** The rib hump in idiopathic scoliosis: Measurement, analysis and response to treatment // *J. Bone Jt Surg. Br.* 1976. Vol. 58. P. 64–71.
9. **Xiong B., Sevastik J.A., Hedlung R. et al.** Radiographic change at the coronal plane in early scoliosis // *Spine*. 1994. Vol. 19. P. 159–164.

Адрес для переписки:

Новиков Вячеслав Викторович
630091, Новосибирск,
ул. Фрунзе, 17, НИИТО,
VNovikov@niito.ru