



КЛИНИЧЕСКАЯ ЭФФЕКТИВНОСТЬ НИМБЕКСА ПРИ ХИРУРГИЧЕСКОМ ЛЕЧЕНИИ СКОЛИОЗА У ДЕТЕЙ И ПОДРОСТКОВ

М.Н. Лебедева, А.М. Агеенко, Е.В. Быкова, С.И. Кирилина, В.П. Шевченко
Новосибирский НИИ травматологии и ортопедии

Одним из наиболее тяжелых осложнений при хирургической коррекции грубых сколиотических деформаций позвоночника является развитие неврологических нарушений, трагичных для больного. Главной задачей для хирурга и анестезиолога при выполнении подобных операций является максимально раннее пробуждение больных и восстановление мышечной активности в послеоперационном периоде для своевременной оценки неврологического статуса. В ряде случаев возникает потребность в проведении интраоперационного мониторинга функции спинного мозга. Миорелаксант нимбекс был включен в программу анестезиологического обеспечения у 58 больных при хирургической коррекции сколиоза IV. Исследования показали, что нейромусcularный блок является легко управляемым, характеризуется достаточно быстрым спонтанным периодом восстановления вне зависимости от продолжительности операции, что позволяет полноценно оценить неврологический статус на этапе коррекции деформации позвоночника или сразу после завершения операции. Кроме того, операционный период характеризовался сердечно-сосудистой стабильностью и отсутствием каких-либо других побочных эффектов, что определяет клиническую безопасность применения нимбекса у детей и подростков, составляющих группу высокого операционного риска.

Ключевые слова: сколиоз, анестезия, пропофол, нимбекс.

The development of neurological impairments tragic for a patient is one of the most dangerous complications after surgical correction of severe spine scoliotic deformities. The main task of a surgeon and anesthesiologist during such operations is the earliest awakening of a patient and recovery of his muscle activity for timely postoperative estimation of neurological status. Some cases require an intraoperative monitoring of spinal cord function. Myorelaxant (Nimbex) was introduced in the anaesthesia program for surgical correction of Grade IV scoliosis in 58 patients. Study revealed that neuromuscular block is easily controlled and has a rather short period of spontaneous recovery regardless of surgery duration. This provides correct estimation of neurological status both at the stage of spine deformity correction and immediately after surgery. Intraoperative cardiovascular stability and absence of side effects prove the clinical safety of Nimbex use in children and adolescents with a high surgical risk.

Key words: scoliosis, anaesthesia, propofol, nimbex.

Введение

Хирургические операции по поводу сколиоза относятся к категории высокотравматичных, продолжительных, сопровождающихся массивной кровопотерей хирургических вмешательств. Одномоментная коррекция грубых, ригидных, особенно врожденных, сколиотических деформаций позвоночника у детей и подростков сопровождается высоким риском развития тяжелых неврологических осложнений [4, 11–13]. Поэтому весьма актуальной остается задача максимально раннего пробуждения больных и восстановления мышеч-

ной активности в послеоперационном периоде для своевременной оценки неврологического статуса. В ряде случаев возникает необходимость в проведении интраоперационного мониторинга функции спинного мозга на этапе коррекции деформации позвоночника, в связи с этим предъявляются особые требования ко всем компонентам анестезиологического обеспечения, особенно к используемому гипнотику и мышечному релаксанту. Многочисленные клинические исследования гипнотика пропофола показали четкую дозозависимость и прогнозируемость сроков восстановления сознания

с минимальным спектром осложнений [2, 5, 6, 10]. В настоящее время имеются публикации об опыте применения нового миорелаксанта средней продолжительности действия бензилизохинолинового ряда – нимбекса (цисатракуриума бесилата) компании «Glaxo Wellcom» (Великобритания). Основные достоинства нимбекса – высокая скорость начала действия, органонезависимый метаболизм, отсутствие дозозависимого высвобождения гистамина и, следовательно, большая сердечно-сосудистая стабильность, что в конечном счете определяет предсказуемость длительности действия и клиническую без-

опасность препарата. Нимбекс успешно применяется в кардиоанестезиологии, онкологии, при урологических и абдоминальных операциях у взрослых и детей [1, 3, 7–9]. Однако опыта его применения у детей и подростков при выполнении обширных, продолжительных, сопровождающихся часто массивной кровопотерей хирургических вмешательств на позвоночнике явно недостаточно.

Целью нашего исследования явилось изучение клинической эффективности и безопасности применения нимбекса в программе анестезиологического обеспечения при хирургическом лечении сколиоза с высоким риском развития неврологических осложнений.

Материал и методы

Исследование применения нимбекса проведено у 58 больных сколиозом, оперированных первично в отделении детской и подростковой вертебрологии Новосибирского НИИТО. Применялась стандартная премедикация: реланиум 0,2 мг/кг, димедрол 0,4 мг/кг. Индукция в анестезию осуществлялась фентанилом в дозе 0,002 мг/кг, пропофолом – 3 мг/кг. Интубация трахеи выполнялась после введения дитилина в дозе 2–2,5 мг/кг. Поддержание анестезии проводилось на фоне непрерывной инфузии пропофола 4–6 мг/кг/ч на фоне болюсного введения фентанила в дозе $0,003 \pm 0,001$ мг/кг/ч. Нагрузочная доза нимбекса вводилась болюсно сразу после интубации трахеи и составляла 0,1–0,15 мг/кг. Поддержание миоплегии у всех больных осуществлялось непрерывной инфузией нимбекса в дозе 0,05–0,15 мг/кг/ч. Введение пропофола и нимбекса прекращалось за 15–20 мин до завершения операции.

Проведение интраоперационного мониторинга функции спинного мозга осуществляли путем запланированного пробуждения больного на этапе коррекции деформации позвоночника. При этом дозы гипнотика и релаксанта уменьшались в два раза за 30 мин до необходимого момента пробуждения больного, а за 15 мин

их подача прекращалась. Последнее введение анальгетиков проводили за 30 мин до пробуждения. На фоне восстановления сознания и нейромышечной проводимости больной выполнял команды, поступающие от анестезиолога, что позволяло убедиться в сохранности двигательной функции в нижних конечностях. После получения положительных результатов теста болюсно вводились пропофол 3 мг/кг, нимбекс 0,1 мг/кг, фентанил 0,002 мг/кг, дальнейшее поддержание анестезии проводилось по прежней программе.

Инфузионные дозы пропофола и нимбекса в наших исследованиях существенных возрастных отличий не имели. Искусственную вентиляцию легких (ИВЛ) осуществляли аппаратом «EVITA-2-DURA» в режиме с ETCO_2 31–35 мм рт. ст. Обязательный контроль осуществлялся с использованием монитора «Cardiosar» и включал: АД (систолическое, диастолическое, среднее), ЧСС, ЭКГ, SaO_2 , ETCO_2 .

Возраст больных от 7 до 15 лет. При дооперационном обследовании у 63,9 % пациентов была выявлена различная сопутствующая патология, а именно: аномалия развития клапанного аппарата сердца, заболевания легких, патология печени и мочевыделительной системы, заболевания органов желудочно-кишечного тракта. При исследовании функции внешнего дыхания преобладал рестриктивный вариант вентиляционных нарушений. В 4,9 % случаев выявлено опасное снижение жизненной емкости легких, в 20,5 % случаев – резкое снижение форсированной жизненной емкости легких и объема форсированного выдоха. Значительное снижение скоростных показателей на уровне бронхов среднего и малого калибра было зарегистрировано у 9,8 % обследованных.

Двухэтапное хирургическое лечение в один день было выполнено 32 больным. Первым этапом проводилась многоуровневая мобилизующая дискэктомия, вторым этапом выполнялся задний спондилодез с использованием инструментария Харрингтона или инструментария Котреля –

Дюбуссе. 26 больным был выполнен только задний спондилодез инструментарием Котреля – Дюбуссе. Потребность в проведении интраоперационного мониторинга функции спинного мозга отмечалась у 10,2 % больных. Продолжительность двух этапов хирургического лечения составляла от 160 до 455 мин, продолжительность заднего спондилодеза от 150 до 200 мин соответственно.

Анализ уровня нейромышечного блока (НМБ) проводили на основных этапах операционного периода при помощи фармакокинетической модели программы «STANPUMP» и монитора нейромышечной проводимости «TOF-Watch».

Выполнена статистическая обработка полученной информации. Различие считалось достоверным при значениях $p < 0,05$.

Результаты исследования

С целью оценки клинической эффективности и безопасности нимбекса у 58 больных сколиозом проведен анализ течения интра- и ближайшего послеоперационного периодов. При исследовании показателей гемодинамики отмечено снижение АД систолического в пределах 2,0–16,3 %, диастолического от 1,6 до 25,4 %, среднего от 2,1 до 21,6 %, что, безусловно, объяснялось снижением общего периферического сопротивления за счет вазодилатирующего эффекта пропофола [6]. Урежение ЧСС, обусловленное ваготоническим действием пропофола на этапах операционного периода, в сравнении с исходными значениями отмечено у 70 % больных и составило в среднем 8 %. На этапе пробуждения больного отмечены повышение уровней АД и ЧСС, но не выше стресс-нормы. Объем кровопотери составил 20–50 % объема циркулирующей крови.

Выбор миорелаксанта имеет большое значение для скорейшей реабилитации больного в постнаркозном периоде и оценки неврологического статуса пациента. Только релаксанты с органонезависимым метаболизмом могут обеспечить управляемую миопле-

легию. Нами установлено, что для большинства этапов хирургического вмешательства не требуется глубокого (более 75 %) НМБ, поэтому поддержание миоплегии производится на уровне 60–80 %. При помощи фармакокинетической модели программы «STANPUMP» произведен расчет скорости инфузии нимбекса для достижения требуемого блока, интраоперационный контроль производился монитором «TOF-Watch». Анализ данных показал высокую корреляцию расчетного и измеренного уровня миоплегии.

В течение первого часа анестезии отмечался высокий уровень НМБ (<95 %), что связано с введением на-

грузочной дозы релаксанта при интубации. Со второго часа анестезии уровень блока находился в пределах 60–80 % и легко управлялся скоростью инфузии нимбекса. К моменту герметизации кожной раны степень миоплегии позволяла оценить неврологический статус больного (22–35 % блока). Динамика нейромышечной проводимости на фоне миоплегии нимбексом представлена на рис. 1.

При проведении мониторинга спинного мозга после прекращения введения пропофола и нимбекса через 7–15 мин появлялись отчетливые признаки сознания, глубина НМБ составляла 9–13 %. Большой выполнял

поступающие от анестезиолога команды, что позволяло полноценно оценить сохранность двигательной функции в нижних конечностях. После осуществления мониторинга функции спинного мозга больносно вводился пропофол 3 мг/кг и нимбекс 0,1 мг/кг с развитием НМБ 90–95 %, и поддержание анестезии продолжалось по прежней схеме. К моменту герметизации кожной раны степень миоплегии составляла 44–50 % блока. Динамика нейромышечной проводимости на фоне миоплегии нимбексом при проведении мониторинга функции спинного мозга представлена на рис. 2.

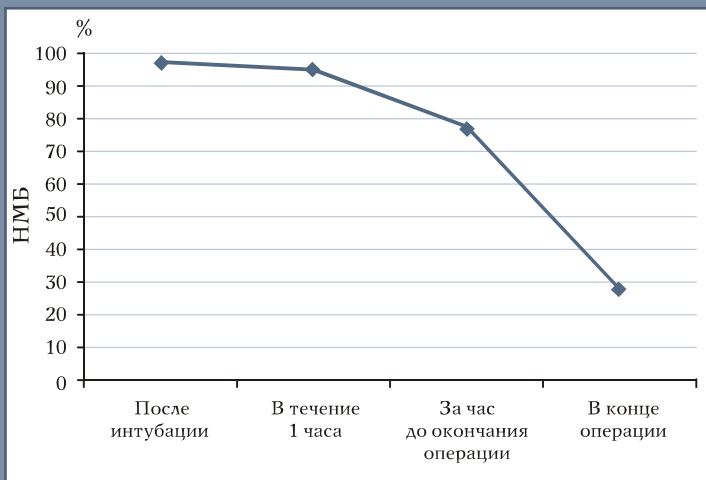


Рис. 1
Динамика нейромышечной проводимости на фоне миоплегии нимбексом

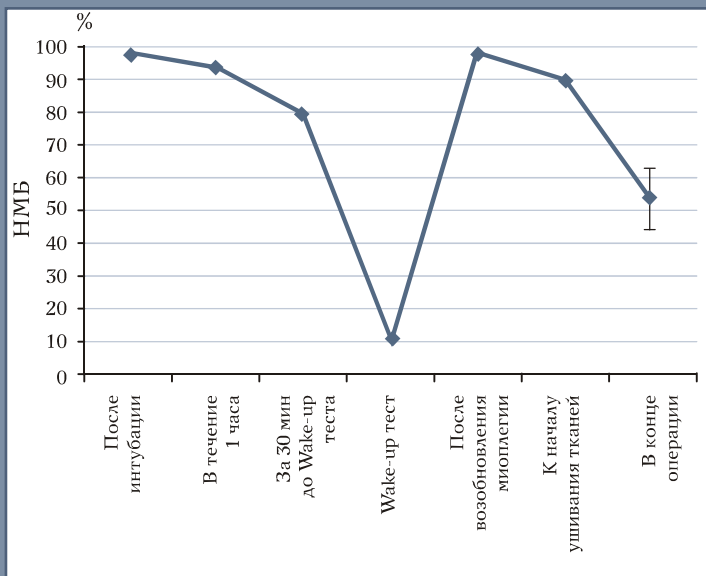


Рис. 2
Динамика нейромышечной проводимости на фоне миоплегии нимбексом при проведении мониторинга функции спинного мозга

На всех этапах выполненных хирургических вмешательств релаксация расценивалась анестезиологами и хирургами как отличная или хорошая. Применение постоянной инфузии нимбекса позволило достичь оптимального уровня миоплегии для проведения операций. Восстановление нейромышечной проводимости во всех случаях происходило спонтанно и не требовало введения антихолинэстеразных препаратов. После введения нимбекса ни у одного больного не зарегистрировано никаких побочных эффектов, что согласуется с данными литературы [1, 5].

Необходимость продления ИВЛ после завершения операции отмечена в 22,9 % случаев и обусловлена депрессией дыхания из-за кумуляции фентанила. Продолжительность ИВЛ в среднем составила $25,6 \pm 4,3$ мин,

сроки экстубации трахеи – $30,8 \pm 7,3$ мин. Адекватное самостоятельное дыхание через интубационную трубку после завершения операции восстановилось у 77,1 % больных. Выход из релаксации был мягким, без выраженного кашлевого рефлекса. У 90 % больных сознание восстанавливалось к моменту герметизации кожной раны или сразу после перевода больного в палату интенсивной терапии.

Выводы

1. Применение пропофола позволяет добиться быстрого пробуждения больных в посленаркозном периоде при отсутствии нежелательных побочных эффектов.
2. Введение нимбекса путем непрерывной внутривенной инфузии обеспечивает состояние высокоуп-

равляемой миоплегии, позволяет обеспечить максимально раннее восстановление НМБ, что обеспечивает своевременную диагностику неврологических нарушений на этапах хирургической коррекции сколиоза.

3. Нимбекс обладает гемодинамической стабильностью, что особенно важно при выполнении хирургических операций на позвоночнике, сопровождающихся массивной кровопотерей у больных с исходными нарушениями системы кровообращения.
4. Нимбекс клинически безопасен и может успешно применяться при продолжительных вертебрологических операциях у детей и подростков.

Литература

1. Архарова Т.Б., Агавелян Э.Г., Сидоров В.А. Сравнительная оценка миорелаксантов бензилизохинолинового ряда // Детская хирургия. 2000. № 4. С. 41–44.
2. Бунятян А.А., Флеров Е.В., Стамов В.И. и др. Тотальная внутривенная анестезия пропофолом (диприваном) по целевой концентрации // Вестн. интенсив. тер. 1999. № 1. С. 3–11.
3. Бунятян А.А., Трекова Н.А., Флеров Е.В. и др. Нимбекс в кардиоанестезиологии // Вестн. интенсив. тер. 1999. № 3. С. 75–76.
4. Кралин А.Б., Ветриль С.Т., Аржакова Н.И. и др. Анестезиологическое обеспечение операций у больных сколиозом с одновременным вмешательством на вентральном и дорсальном отделах позвоночника // Вестн. травматол. и ортоп. им. Н.Н. Приорова. 1999. № 3. С. 45–49.
5. Лекманов А.У., Суворов С.Г., Александров А.Е. и др. Клиническая эффективность нимбекса (цисатракуриума) при операциях у детей // Вестн. интенсив. тер. 1999. № 3. С. 77–79.
6. Лекманов А.У., Розанов Е.М., Мухидинов Ш.М. Опыт применения пропофола при оперативных вмешательствах у детей // Анестезиол. и реаниматол. 2000. № 1. С. 4–6.
7. Лекманов А.У., Розанов Е.М. Тотальная внутривенная анестезия на основе пропофола (дипривана) в педиатрической анестезиологии // Вестн. интенсив. тер. 1999. № 1. С. 27–31.
8. Мизиков В.М., Руденко М.В., Верещагина И.И. и др. Цисатракуриум (нимбекс): фармакокинетика, фармакодинамика и применение у взрослых // Вестн. интенсив. тер. 1999. № 3. С. 77–78.
9. Огай С.В., Овчинников В.А., Соке-рин А.А. Использование нимбекса (цисатракуриума) как единственного миорелаксанта при оперативных вмешательствах в онкологии // Вестн. интенсив. тер. 2002. № 4. С. 76–77.
10. Осипова Н.А. Пропофол (диприван) в современной поликомпонентной общей анестезии // Вестн. интенсив. тер. 1999. № 1. С. 17–21.
11. Цивьян Я.Л., Лившиц Д.Н. Профилактика спинномозговых осложнений при операциях distraction позвоночника по поводу сколиотической болезни: Сб. науч. тр. «Актуальные вопросы вертебрологии». Л., 1988.
12. Shufflebarger H.L., Grimm J.O., Bui V. et al. Anterior and posterior spinal fusion staged versus same-day surgery // Spine. 1991. Vol. 16. P. 930–933.
13. Yilmazlar A., Aydinli U., Korfali G., Kutlay O. Intraoperative awakening during spine surgery with propofol and alfentanil // Proceedings of the 11-th GICD Congress. France, 1994. P. 122–124.

Адрес для переписки:

Лебедева Майя Николаевна
630091, Новосибирск,
ул. Фрунзе, 17, НИИТО,
MLebedeva@niito.ru