



КОМПЛЕКСНОЕ НЕЙРОХИРУРГИЧЕСКОЕ ЛЕЧЕНИЕ БОЛЬНЫХ С СОЧЕТАНИЕМ РЕФЛЕКТОРНЫХ И КОМПРЕССИОННЫХ СИНДРОМОВ ШЕЙНОГО ОСТЕОХОНДРОЗА

Г.Ю. Бондаренко, А.А. Луцки, И.К. Раткин

Новокузнецкий государственный институт усовершенствования врачей

У 123 больных, направленных в Новокузнецкую нейрохирургическую клинику по поводу грыж шейных межпозвонковых дисков, имелось сочетание компрессионных и некомпрессионных (рефлекторных) синдромов. Рефлекторные синдромы были обусловлены патологической импульсацией как из грыжевых дисков, формирующих компрессию нервно-сосудистых образований, так и из менее пораженных соседних позвоночных двигательных сегментов. Для выявления связи конкретного рефлекторного синдрома с определенным диском и последующей ликвидации этого синдрома использована дископункционная лечебно-диагностическая процедура, завершающаяся дерезецией клинически актуальных межпозвонковых дисков. У 60 больных, получивших комплексное лечение (дерезеция дисков с последующим оперативным вмешательством), результаты оказались достоверно лучше, чем у 63 пациентов контрольной группы, которым производили только оперативное вмешательство без предварительной дерезеции.

Ключевые слова: компрессионные и рефлекторные синдромы шейного остеохондроза, сочетание операции с дерезецией.

COMPLEX NEUROSURGICAL TREATMENT OF PATIENTS WITH COMBINED REFLEX AND COMPRESSION SYNDROMES OF CERVICAL OSTEOCHONDROSIS

G.Yu. Bondarenko, A.A. Lutsik, I.K. Ratkin

All 123 examined patients admitted to the Neurosurgical Clinic for cervical intervertebral disc herniation had a combination of compressive and noncompressive (reflex) syndromes. Reflex syndromes were caused by pathologic impulses originated from both herniated and nonherniated discs. Disc puncture, as a treatment-and-diagnostic procedure, followed by denervation of clinically significant intervertebral discs, was performed in order to identify the correlation between reflex syndrome and pathologic disc and to arrest this syndrome. In 60 patients who received complex treatment, i.e. disc denervation followed by surgical intervention, the results were found to be clinically better than those in 63 control patients who underwent surgical treatment without preliminary pain provocation and elimination of concomitant reflex syndromes by disc denervation.

Key words: compression and reflex syndromes, cervical osteochondrosis, surgery combined with disc denervation.

Hir. Pozvonoc. 2004;(4):34–39.

Доля синдромов остеохондроза позвоночника составляет 77–95 % среди всех заболеваний периферической нервной системы [1, 2]. Высокая частота, относительно раннее развитие синдромов шейного остеохондроза (ШО), приводящих молодых людей к потере трудоспособности, а порой и к инвалидизации, определяют социальную значимость этого широко распространенного заболевания [2].

Патоморфологические субстраты, формирующие болевые синдромы ШО, многообразны [1–5]. Обычно ШО поражает несколько соседних межпозвонковых дисков: в одном по-

звоночном двигательном сегменте (ПДС) имеется грыжа диска или костно-хрящевые разрастания тел позвонков, в другом (чаще в вышележащем) – патологическая подвижность, в третьем – начальные изменения, лежащие в основе патологической импульсации из диска [2].

Клиническая значимость разных вариантов сочетаний патогенетических ситуаций, характеризующих комплекс синдромов ШО, и лечебная тактика при них изучены недостаточно. В литературе нет публикаций о детализации всего комплекса синдромов ШО у больного и выявлении связи

каждого синдрома с изменениями в отдельных ПДС, а также о последующем дифференцированном воздействии на пораженный сегмент. Лечение таких больных чаще ограничивается только ликвидацией компрессирующего субстрата, а рефлекторные синдромы игнорируются.

Материал и методы

В Новокузнецкой нейрохирургической клинике за пять лет пролечились 123 пациента, у которых было сочетание различных компрессионных и некомпрессионных (рефлектор-

ных) синдромов ШО. Наряду с клинико-неврологическим обследованием применяли обзорную, в косой проекции и функциональную спондилографию, МРТ или КТ, нейрофизиологическое, нейроофтальмологическое, нейроофтальмологическое, нейроофтальмологическое, нейроофтальмологическое исследования.

Компрессионные синдромы были вызваны сдавлением спинномозговых корешков, спинного мозга и его сосудов, позвоночных артерий. Рефлекторные синдромы формировались в связи с патологической импульсацией, обусловленной раздражением периферических окончаний синувентрального нерва Люшка в фиброзном кольце диска, задней продольной связке, твердой мозговой оболочке. Все больные были направлены в клинику для оперативного лечения по поводу грыж межпозвоночных дисков, выявленных на МРТ. До поступления в нейрохирургический стационар им проводилось комплексное консервативное лечение в течение не менее 2 мес., которое оказалось неэффективным.

Больные были распределены

на две равнозначные по набору синдромов и их патогенезу группы:

1) основная – 60 человек с сочетанием компрессионных и рефлекторных синдромов ШО, им выполнены дерцепция шейных межпозвоночных дисков, а затем различные виды декомпрессионных, декомпрессионно-стабилизирующих или декомпрессионно-пластических операций;

2) контрольная – 63 человека с аналогичным диагнозом, им выполнялись только операции без предварительного дископункционного лечения рефлекторных синдромов.

У больных из основной группы имелись следующие компрессионные синдромы: корешковый компрессионный синдром – у 6 человек ($10,0 \pm 3,9$ %); дискогенная шейная миелопатия – у 37 ($61,7 \pm 6,3$ %), миелорадикулопатия (сочетание миелопатии с корешковым синдромом) – у 12 ($20,0 \pm 5,2$ %), компрессионный синдром позвоночных артерий – у 5 ($8,3 \pm 3,6$ %). В контрольной группе были диагностированы аналогич-

ные компрессионные синдромы: спинальный компрессионный синдром (дискогенная миелопатия) – у 37 ($58,7 \pm 6,1$ %), корешковый компрессионный синдром – у 10 ($15,9 \pm 4,8$ %), сочетание корешкового и спинального компрессионных синдромов – у 10 ($15,9 \pm 4,8$ %), компрессионный синдром позвоночной артерии – у 6 пациентов ($9,5 \pm 3,9$ %).

У всех больных основной и контрольной групп компрессионные синдромы сочетались с несколькими рефлекторными, которые были резистентны к консервативной терапии. Группы больных практически не отличались по набору рефлекторных синдромов ШО (табл. 1). Всего выявлено 484 рефлекторных синдрома у 123 больных. На каждого больного в среднем приходилось по 3,9 синдрома. Ведущими из них были цервикалгический синдром и синдром шейного прострела (100 % больных), синдром множественного нейроостеофиброза (39,0 %), межлопаточный болевой синдром (34,1 %), брахиалги-

Таблица 1

Рефлекторные синдромы, выявленные у пролеченных больных

Синдромы	Количество рефлекторных синдромов в группах	
	в основной	в контрольной
Цервикалгический	48	54
Шейного прострела	12	9
Межлопаточный болевой синдром	23	19
Кардиалгический	6	6
Отраженных брахиалгий	20	17
Отраженных цефалгий	7	8
Абдоминальный отраженный болевой синдром	1	0
Скаленус-синдром	17	15
Малой грудной мышцы	6	8
Нижней косой мышцы головы	6	8
Плечелопаточный	18	17
Лопаточно-реберный	8	6
Локтевого эпикондилита	10	13
Метакарпальной связки	2	3
Передней грудной стенки	12	13
Множественного нейроостеофиброза	25	23
Рефлекторный ангиопатический кардиалгический	2	1
Рефлекторный ангиопатический позвоночных артерий	14	16
Плечо – кисть	4	7

ческий (30,1 %), плечелопаточный болевой синдром (28,5 %), скаленус-синдром (26,0 %), рефлекторный ангиопатический синдром позвоночных артерий (24,4 %).

Локализация грыж дисков (протрузий и пролапсов) у больных основной и контрольной групп была аналогичной (табл. 2). Преобладали пациенты с множественными грыжами дисков – 68 (55,3 ± 4,5 %). На одном уровне грыжи диска обнаружены у 55 (44,7 ± 4,5 %) больных. Выявленные на МРТ грыжи дисков у 30 % больных не вызывали компрессию нервно-сосудистых структур.

При выборе тактики лечения пациентов основной группы с сочетанием компрессионных и рефлекторных синдромов руководствовались необходимостью ликвидировать не только компрессионные, но и имеющиеся у больного рефлекторные синдромы, которые формировались из соседних дисков. Интерпретация МРТ по разработанной технологии позволяла тщательно оценить взаимоотношения всех протрузий и пролапсов дисков, обнаруженных у пациента, с прилежащими нервно-сосудистыми образованиями: спинным мозгом и его оболочками, корешками

спинно-мозговых нервов, позвоночных артерий. Большое внимание обращали на диагностику и сопоставляли каждый из имеющихся у больного синдромов с морфологическими находками, обнаруженными на МРТ и с помощью других инструментальных методов исследования. Решающее значение для расшифровки комплекса синдромов ШО придавали дископункционной лечебно-диагностической процедуре, которая при выявлении клинически актуальных дисков переходила в лечебную – дерезацию (денервацию) этих дисков. Выбор дисков для дископункционной процедуры облегчался закономерностями зависимости конкретных рефлекторных синдромов от определенных ПДС (табл. 3). Руководствовались при этом сорокалетним клиническим опытом и специальными экспериментальными исследованиями [2, 3], доказавшими безвредность пункции здоровых дисков и введения в межпозвоночные диски спирт-новокаинового раствора (концентрация спирта – не более 50 %).

Дископункционную манипуляцию выполняли в рентгенооперационной до операции по следующей методике. Пальцами левой руки отводили сон-

ную артерию и правую кивательную мышцу латерально, а срединные органы шеи (трахею, пищевод) – медиально. После местной анестезии пунктировали межпозвоночные диски (рис. 1). Производили контроль положения игл в дисках с помощью рентгенографии или ЭОП (рис. 2). При на-

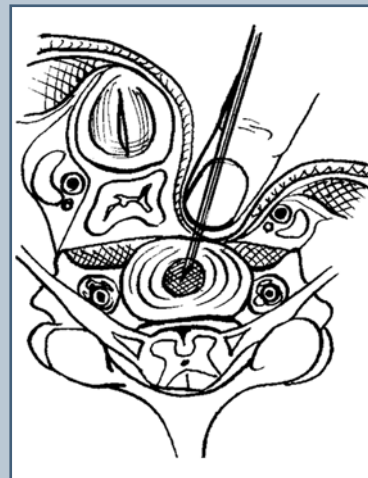


Рис. 1
Схема пункции шейного межпозвоночного диска

Таблица 2

Локализация грыж дисков у пролеченных больных

Уровни грыж дисков	Количество грыж в группах	
	в основной	в контрольной
C ₂ –C ₃	1	0
C ₃ –C ₄	2	1
C ₄ –C ₅	4	5
C ₅ –C ₆	9	13
C ₆ –C ₇	10	9
C ₇ –Th ₁	1	0
C ₂ –C ₃ , C ₃ –C ₄	2	1
C ₃ –C ₄ , C ₄ –C ₅	1	1
C ₄ –C ₅ , C ₅ –C ₆	6	7
C ₅ –C ₆ , C ₆ –C ₇	10	15
C ₃ –C ₄ , C ₆ –C ₇	1	0
C ₃ –C ₄ , C ₅ –C ₆	1	1
C ₄ –C ₅ , C ₅ –C ₆ , C ₆ –C ₇	5	7
C ₃ –C ₄ , C ₄ –C ₅ , C ₅ –C ₆	4	2
C ₃ –C ₄ , C ₄ –C ₅ , C ₅ –C ₆ , C ₆ –C ₇	3	1

Таблица 3

Рефлекторные синдромы, возникающие при раздражении нерва Люшка на различных уровнях

Синдромы	Уровни воспроизведения рефлекторных синдромов
Межлопаточный болевой синдром	C ₆ -C ₇ , C ₅ -C ₆
Кардиальгический	C ₆ -C ₇ , C ₅ -C ₆
Отраженных брахиальгий	C ₄ -C ₅ , C ₅ -C ₆
Отраженных цефальгий	C ₂ -C ₃ , C ₃ -C ₄
Абдоминальный отраженный болевой синдром	C ₆ -C ₇
Скаленус-синдром	C ₅ -C ₆ , C ₄ -C ₅ , C ₆ -C ₇
Малой грудной мышцы	C ₆ -C ₇ , C ₅ -C ₆
Нижней косой мышцы головы	C ₂ -C ₃
Плечелопаточный	C ₄ -C ₅ , C ₅ -C ₆
Лопаточно-реберный	C ₆ -C ₇ , C ₅ -C ₆
Локтевого эпикондилита	C ₅ -C ₆
Метакарпальной связки	C ₅ -C ₆
Передней грудной стенки	C ₅ -C ₆ , C ₆ -C ₇
Множественного нейроостеофиброза	C ₅ -C ₆ , C ₆ -C ₇
Рефлекторный ангиопатический позвоночных артерий	C ₂ -C ₃ , C ₃ -C ₄
Плечо – кисть	C ₄ -C ₅ , C ₅ -C ₆

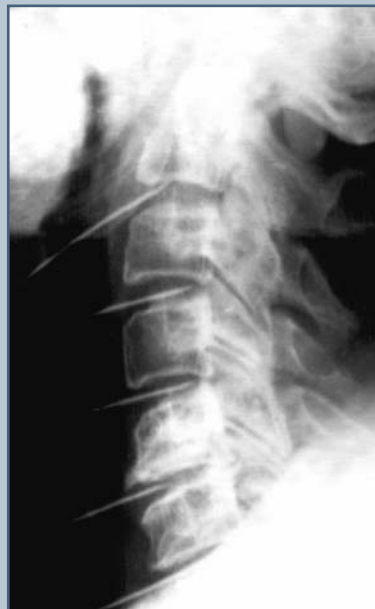

Рис. 2

Боковая рентгенограмма больного П., 42 лет: контроль положения игл в дисках при дерцепции

ного вещества в диски) отпадала. Феномен воспроизведения имеющихся у больного синдромов в полной мере наблюдался при введении в диски спирт-новокаинового раствора. С целью получения стойкого лечебного эффекта денервации (дерцепции) раздражаемых рецепторов в клинически актуальных ПДС использовали 96 % фильтрованный этиловый спирт с 2 % новокаином в соотношении 1:1. Каждый диск медленно пропитывался спирт-новокаиновым раствором до тех пор (в среднем по 3-4 раза), пока введение становилось совершенно безболезненным.

Для лечения компрессионного синдрома ШО (в основной группе больных – после дископункционного воздействия) выполняли декомпрессивные, стабилизирующие, декомпрессивно-стабилизирующие или декомпрессивно-пластические хирургические вмешательства [2]. Отдавалось предпочтение стабилизации оперированных сегментов позвоночника винтовыми пористыми имплантатами из никелида титана (рис. 3). Декомпрессия нервно-сосудистых образований проводилась переднебоковым парафарингеальным доступом с использованием оптики и микрохирургической техники.

Результаты и их обсуждение

При сравнении результатов лечения компрессионных синдромов (корешкового, спинального, позвоночной артерии) в основной и контрольной группах больных статистически достоверных различий не выявлено,

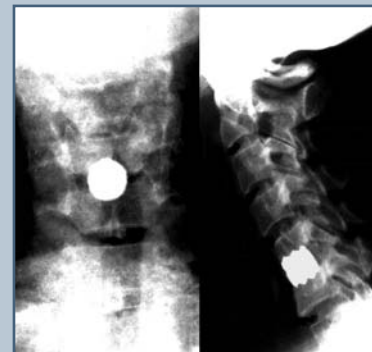

Рис. 3

Рентгенограммы шеи больного Л., прямая и боковая проекции: спондилодез C₅-C₆ винтовым пористым имплантатом из никелида титана после удаления грыжи диска

личии МРТ необходимость в дискографии (введении рентгеноконтраст-

что обусловлено единой хирургической тактикой.

При проведении перед операцией пункционной лечебно-диагностической манипуляции больным основной группы выявлено, что рефлекторные синдромы формировались из дисков, содержащих грыжи, и из соседних дисков – у 41 пациента ($68,3 \pm 6,0$ %); только из дисков, содержащих грыжи, – у 11 ($18,3 \pm 5,0$ %); только из дисков, не содержащих грыжи, – у 8 ($13,3 \pm 4,4$ %). Рефлекторные синдромы были обусловлены патологической импульсацией сразу из нескольких уровней у 57 из 60 пациентов. Таким образом, рефлекторный синдром может сформироваться в связи с патологической импульсацией как из ПДС, в котором выявлена грыжа диска, так и из диска, не содержащего грыжи.

У больных контрольной группы, которым не производили перед операцией дерцепции дисков, отличный результат после оперативного лечения получен при 23 ($9,5 \pm 1,9$ %) рефлекторных синдромах, хороший – при 81 ($33,3 \pm 3,0$ %), удовлетворительный – при 51 ($21,0 \pm 2,6$ %), неудовлетворительный – при 88 ($36,2 \pm 3,1$ %). У больных основной группы, которым до оперативного вмешательства по поводу компрессионных синдромов предварительно лечили рефлекторные синдромы дерцепцией, отличный результат получен при 52 ($21,6 \pm 2,7$ %) рефлекторных синдромах, хороший – при 134 ($55,6 \pm 3,2$ %), удовлетворительный – при 31 ($12,9 \pm 2,2$ %) и неудовлетворительный – при 24 ($10,0 \pm 1,9$ %). Опыт показал, что некоторые рефлекторные синдромы (например, плечелопаточный периартроз в стадии контрактуры в плечевом суставе, синдром эпикондилита или множественного нейроостеофиброза) после дерцепции диска требуют дополнительного лечебного воздействия на вторично измененные периферические ткани. В таких случаях диагностическая часть процедуры (воспроизведение синдрома из соответствующего диска) оказыва-

ется наиболее ценной. Дерцепция сразу ликвидирует рефлекторные синдромы, при которых еще не развились дистрофические изменения в периферических тканях.

Динамику рефлекторных синдромов ШО после лечения оценивали не только отдельно по каждому синдрому, но и в совокупности. При сравнении результатов лечения рефлекторных синдромов двух групп больных получено достоверное преимущество комплексного лечения основной группы больных по сравнению с контрольной группой ($\chi^2 = 65,721$; $p < 0,01$).

Удалось проследить восстановление трудоспособности пациентов в течение двух лет после выписки из стационара. У пациентов, которым дерцепцией дисков были ликвидированы до операции рефлекторные синдромы, трудоспособность восста-

навливалась быстрее, процент трудоспособных был выше (рис. 4). На каждом этапе различия в группах проверены по критерию Фишера. Полученные различия достоверны ($p < 0,05$).

Таким образом, у пациентов с сочетанием компрессионных и рефлекторных синдромов ШО клинические проявления могут быть обусловлены как патологической импульсацией из дисков, формирующих грыжи, так и из менее пораженных соседних ПДС. Оперативные вмешательства, направленные на декомпрессию нервно-сосудистых образований, приводят к ликвидации вместе с компрессионными синдромами только тех рефлекторных синдромов, которые обусловлены патологической импульсацией из дисков, формирующих грыжи. Если рефлекторные синдромы ШО формировались патологичес-

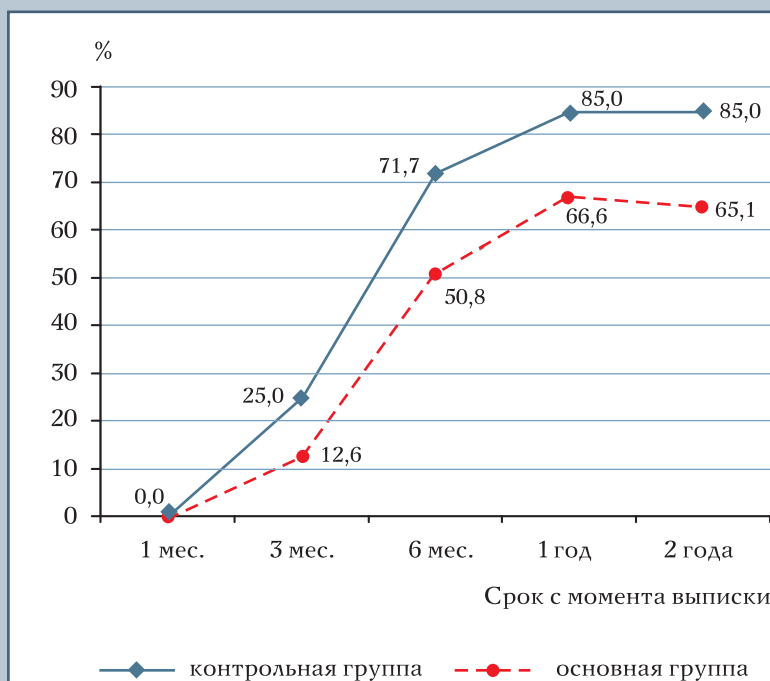


Рис. 4

Динамика восстановления трудоспособности пациентов с сочетанием рефлекторных и компрессионных синдромов в основной и контрольной группах

кой импульсацией из соседних с оперированными дисками, то после хирургического лечения компрессионного синдрома остаются рефлекторные синдромы, которые нередко бывают настолько выраженными, что могут свести к минимуму результаты операции.

У пациентов с комплексом синдромов ШО, у которых компрессионные синдромы сочетаются с рефлекторными, применение лечебно-диагностической дископункционной манипуляции перед оперативным лечением позволяет расшифровать очаг ШО, выявить зависимость каждого синд-

рома от патологии определенного ПДС и ликвидировать его дерцепцией клинически актуальных дисков.

Выводы

1. Компрессионные синдромы ШО сочетаются с рефлекторными синдромами, каждый из которых обусловлен патологической импульсацией как из диска, содержащего грыжу, так и из менее пораженных соседних ПДС.
2. Проведение перед операцией дископункционной лечебно-диагностической манипуляции, завершаю-

щейся дерцепцией клинически актуальных межпозвонковых дисков, позволяет расшифровать очаг ШО, выявить зависимость каждого рефлекторного синдрома от патологии определенного диска и ликвидировать его.

3. Результаты комплексного лечения больных, у которых компрессионный синдром ШО сочетается с рефлекторными синдромами, достоверно лучше по сравнению с контрольной группой больных, которым перед операцией не делали дископункционную манипуляцию.

Литература

1. **Коган О.Г., Шмидт И.Р., Заславский Е.С.** Классификация неврологических проявлений остеохондроза позвоночника и принципы формулирования диагноза: Методические рекомендации для врачей-курсантов. Новокузнецк, 1981.
2. **Луцик А.А.** Компрессионные синдромы остеохондроза шейного отдела позвоночника. Новосибирск, 1997.
3. **Овсянников В.А.** Дерцепция межпозвонковых дисков в патогенетическом лечении рефлекторных синдромов шейного остеохондроза: Автореф. дис. ... канд. мед. наук. М., 1983.
4. **Хелимский А.М.** Хронические дискогенные болевые синдромы шейного и поясничного остеохондроза. Хабаровск, 2000.
5. **Шмидт И.Р.** Остеохондроз позвоночника: Этиология и профилактика. Новосибирск, 1992.

Адрес для переписки:
Луцик Анатолий Андреевич
654005, г. Новокузнецк,
пр. Строителей, 5, ГИУВ,
root.giduv@nkz.ru