



ДЕКОМПРЕССИВНАЯ ЛАМИНОПЛАСТИКА С ИСПОЛЬЗОВАНИЕМ ПОРИСТОГО НИКЕЛИДА ТИТАНА ПРИ ДЕГЕНЕРАТИВНЫХ СТЕНОЗАХ ПОЗВОНОЧНОГО КАНАЛА: ЭКСПЕРИМЕНТАЛЬНО-КЛИНИЧЕСКОЕ ИССЛЕДОВАНИЕ

А.В. Крутько, А.Е. Симонович, А.М. Зайдман, А.В. Гладков

Новосибирский НИИ травматологии и ортопедии

Цель. Обоснование и оценка эффективности выполнения декомпрессивной ламинопластики с использованием пористого никелида титана при дегенеративных стенозах шейного и поясничного отделов позвоночного канала.

Материал и методы. Исследованы препараты позвоночника взрослых беспородных собак после ламинэктомии (контрольная группа), после ламинопластики аутокостью, пористым NiTi и пористым NiTi с аутокостью (экспериментальные группы). Рентгенографические, рентгенконтрастные, микроскопические исследования выполнены через 3, 6, 12 мес. после операции. Способ декомпрессивной ламинопластики пористым никелидом титана применен у 54 пациентов с дегенеративным стенозом позвоночного канала на шейном и поясничном уровнях. Определяли динамику неврологического статуса, индекса Освестри, интенсивности болевого синдрома, выполняли рентгенографию и миелографию. Проводили кинематический анализ формы и ориентации позвоночника в сагиттальной плоскости.

Результаты. При проведении экспериментов выявлено отграничение пластиной из пористого никелида титана паравертебральных мягких тканей и аутокости от твердой мозговой оболочки. В клинике результаты лечения изучены в сроки до четырех лет. У всех пациентов отмечен регресс болевого синдрома и положительная неврологическая динамика. При сравнении контуров дурального мешка до и после операции на поясничном уровне обнаружено увеличение его размеров. Выявлена взаимосвязь биомеханических показателей формы и ориентации позвоночника в сагиттальной плоскости с клиническими проявлениями стеноза позвоночного канала. В послеоперационном периоде отмечена коррекция формы и ориентации позвоночника без развития признаков сегментарной нестабильности.

Ключевые слова: ламинопластика, стеноз, никелид титана.

DECOMPRESSION LAMINOPLASTY WITH POROUS NICKEL TITANIUM FOR SPINAL CANAL DEGENERATIVE STENOSIS: EXPERIMENTAL AND CLINICAL STUDIES

A. V. Krut'ko, A. E. Simonovich, A. M. Zaidman, A. V. Gladkov

Objectives. Assessment of the effectiveness of decompression laminoplasty with porous nickel titanium for degenerative stenosis of the cervical and lumbar spinal canal.

Materials and methods. Spine specimens after laminectomy (control group), and after laminoplasty with autobone, with porous NiTi and with porous NiTi combined with autobone (experimental groups) were examined. Radiographic, X-ray contrast and microscopic examinations were performed in 3, 6 and 12 months. Decompression laminoplasty with porous NiTi in the cervical and lumbar spine was performed in 54 patients with degenerative stenosis of the cervical and lumbar spinal canal. The neurologic status dynamics, Osvestry score, and pain intensity according to visual-analogue scale were determined, radiography and myelography were performed after surgery alongside with kinematic analysis of the spine shape and orientation in the sagittal plane.

Results. Experimentally it was revealed that plate of porous nickel titanium delimited dura mater from paravertebral soft tissues and autobone. Clinical results of a 4-year-follow up were studied. Pain syndrome regress and positive neurologic dynamics were registered in all patients. The comparisons of the dural sac contour before and after surgery revealed its postoperative enlargement. The correlation of biomechanical characteristics of the spine shape and orientation in a sagittal plane with clinical signs of spinal canal stenosis was revealed. Correction of the spine shape and orientation without development of segmental instability is registered in a postoperative period.

Key words: laminoplasty, stenosis, nickel titanium.

Hir. Pozvonoc. 2004;(4):47–56.

Термином “позвоночный стеноз” (*spinal stenosis*) обозначают сужение позвоночного канала (его центральной части, латерального углубления или межпозвонкового отверстия), вызывающее компрессию нервно-сосудистых образований – спинного мозга, спинно-мозговых корешков, ганглиев, артериальных и венозных сосудов. Хотя патогенез многих неврологических синдромов, обусловленных сужением позвоночного канала, был известен намного раньше, лишь в 1976 г. Arnoldi et al. [7] опубликовали классификацию позвоночных стенозов, основанную на причинах их возникновения. В последующие годы проблема позвоночных стенозов привлекла к себе пристальное внимание многих исследователей, что нашло отражение в углубленном ее изучении и выделении различных морфологических, анатомических и клинических форм этой патологии [8, 20].

Дегенеративные изменения приводят к сужению позвоночного канала. Трансляция позвонка при дегенеративном спондилолистезе также суживает позвоночный канал и может вызывать компрессию нервно-сосудистых образований. Существует и ряд других причин, приводящих к сужению позвоночного канала.

Разнообразие патогенетических и анатомических типов позвоночного стеноза диктует необходимость дифференцированного подхода к лечению этой патологии. Такой подход должен основываться, кроме всего прочего, на принципах клинико-морфологического соответствия и минимальной хирургической достаточности.

В ряде случаев для хирургического лечения дегенеративного стеноза позвоночного канала может быть с успехом выполнена декомпрессивная ламинопластика, представляющая собой декомпрессивно-пластический тип хирургических вмешательств. В 1977 г. Hirabayashi et al. (Цит. по: С. I. Shaffrey et al., 1999) описали методику ламинопластики на шейном отделе позвоночника по типу “открытой двери” (*open-door*). В дальнейшем различные модификации ламинопластики, предложенные другими ав-

торами, были направлены на повышение эффективности и безопасности декомпрессии, а также сохранение целостности позвоночного канала и стабильности позвоночника [2]. В литературных источниках имеются сообщения о выполнении декомпрессивной ламинопластики не только при шейном, но и при поясничном стенозе [12, 18]. Однако многие аспекты реконструктивно-пластической хирургии поясничного отдела позвоночника остаются малоизученными. Кроме того, представляется перспективным изучение возможности применения для реконструктивных вмешательств на задних структурах позвоночника пористого никелида титана, обладающего уникальными остеопластическими свойствами.

Цель исследования – обоснование и оценка эффективности выполнения декомпрессивной ламинопластики с использованием пористого никелида титана при дегенеративных стенозах шейного и поясничного отделов позвоночного канала.

Материал и методы

Экспериментальное исследование. Эксперименты проведены на 40 взрослых беспородных собаках весом от 14 до 35 кг в четырех группах – контрольной и трех опытных. Уход за животными, операции и выведение их из эксперимента производили согласно приказу № 724 от 13. 11. 1984 г. МЗ СССР «Об утверждении правил проведения работ с использованием экспериментальных животных» и имеющимся методическим материалам.

Животным контрольной группы (группа I) под общим обезболиванием выполняли ламинэктомию одного позвонка на поясничном уровне без ламинопластики. С помощью хирургической электродрели удаляли дужку поясничного позвонка, сохраняя при этом суставные отростки. Операцию завершали послойным ушиванием раны. Животным опытных групп производили ламинэктомию с последующей ламинопластикой аутокос-

тью (группа II), пластиной из пористого никелида титана (группа III) и комбинированным имплантатом из пористого никелида титана и аутокости (группа IV). Для аутокостной пластики использовали фрагменты резецированной дужки.

Для пластики дефекта дужки пористым никелидом титана (группа III) использовали пластины из указанного материала толщиной 0,5–0,6 мм. Имплантируемые пластины фиксировали в пазах, сформированных электродрелью в краях дужек позвонков. При использовании комбинированного металлокостного имплантата (группа IV) аутокостную крошку укладывали поверх пластины из пористого никелида титана.

Животных выводили из эксперимента через 3, 6 и 12 мес. после операции. Выполняли спондилографию и эпидурографию с омнипаком. Препараты поясничного отдела позвоночника после фиксации в нейтральном формалине подвергали декальцинации, имплантированные металлические пластины удаляли. После парафиновой проводки из полученного материала изготовляли срезы толщиной 6–8 мкм. Проводили морфологические исследования с окраской гистологических препаратов гематоксилин-эозином и по Ван-Лизону.

Клиническое исследование. В клинике декомпрессивная ламинопластика с использованием пористого никелида титана произведена 54 пациентам, страдающим дегенеративным стенозом позвоночного канала. У 10 из них был поражен шейный отдел позвоночника и у 44 – поясничный. Среди оперированных было 40 мужчин и 14 женщин в возрасте от 40 до 67 лет ($52,6 \pm 2,1$).

Показаниями к операции являлось наличие прогрессирующих или стойких, резистентных к консервативной терапии синдромов компрессии нервно-сосудистых образований позвоночного канала, обусловленных полисегментарным позвоночным стенозом. Противопоказаниями к выполнению декомпрессивной ламинопластики считали сегментарную

нестабильность пораженного отдела позвоночника, спондилолистезы, сужение позвоночного канала в результате травмы и опухолевого поражения позвоночника.

Предоперационное обследование включало оценку клиничко-anamnestических данных, рентгенографию позвоночника (обзорную и функциональную), миелографию с омнипаком, МРТ и АКТ, кинематический анализ формы и ориентации позвоночника в сагиттальной плоскости. Для оценки выраженности болевого синдрома и функциональной дееспособности использовали десятибалльную визуально-аналоговую шкалу (ВАШ) и опросник Освестри.

Ведущими неврологическими проявлениями у оперированных пациентов были синдромы полирадикулярной компрессии, радикуломиелопатии и нейрогенной перемежающейся хромоты.

Клиническая картина стеноза шейного отдела позвоночника была представлена цервикобрахиалгией, радикуломиелопатией с центральным парезом нижних и смешанными парезами верхних конечностей, изменениями чувствительности по корешково-миелиновому и проводниковому типу, нарушениями функции тазовых органов.

Стеноз позвоночного канала на поясничном уровне проявлялся

симптомами заинтересованности нижних поясничных и крестцовых корешков спинного мозга. В 23 случаях ведущим был выраженный полирадикулярный болевой синдром с неврологическим дефицитом в зоне иннервации компримированных спинно-мозговых корешков. У этих пациентов расстройство чувствительности сочеталась с отсутствием или снижением рефлексов, слабостью в мышцах голени и ограничением подвижности в поясничном отделе позвоночника. Нейрогенная перемежающаяся хромота отмечена в 21 наблюдении: симптомы поражения корешков конского хвоста нарастали при ходьбе и регрессировали в покое, в ряде случаев в положении сгибания туловища. У всех больных с поражением поясничного отдела отмечена латерализация симптомов. Боли в пояснице отсутствовали или были незначительными почти у 1/5 части пациентов (8 из 44).

Морфология стенозов была неоднородной. В качестве морфологического субстрата стенозирования позвоночного канала в 43 случаях (80 %) отмечена гипертрофия суставных отростков, в 40 (74 %) – задние краевые остеофиты тел позвонков, в 21 (39 %) – гипертрофия желтой связки, в 5 (9 %) – спондилез, в 22 (41 %) – сочетание поясничного стеноза

с грыжей межпозвонкового диска.

Хирургическая техника. На шейном отделе позвоночника ламинопластику выполняли по типу «двустворчатых дверей», что наилучшим образом обеспечивало симметричное увеличение размеров позвоночного канала и декомпрессию спинного мозга. Высокоскоростной хирургической электродрелью выполняли надпилы дужек медиально от суставных отростков до кортикального слоя, а также сквозной пропил остистых отростков через их середину с рассечением желтой связки. Затем дужки надламывали и отводили в стороны, после чего становился виден дуральный мешок. В образованный при разведении полудужек дефект вводили подготовленный имплантат из пористого никелида титана. Размеры имплантата должны на 3–5 мм превышать размеры дефекта дужки и на 2–3 мм – высоту дужки. Благодаря трапециевидной форме и своей шероховатой поверхности имплантат-распорка из пористого никелида титана прочно фиксируется между костными краями без какого-либо дополнительного крепления (рис. 1, 2).

Через 1–2 суток после ламинопластики на шейном отделе позвоночника пациентам разрешали вставать с постели, швы снимали через 7–8 дней. В дальнейшем рекомендова-

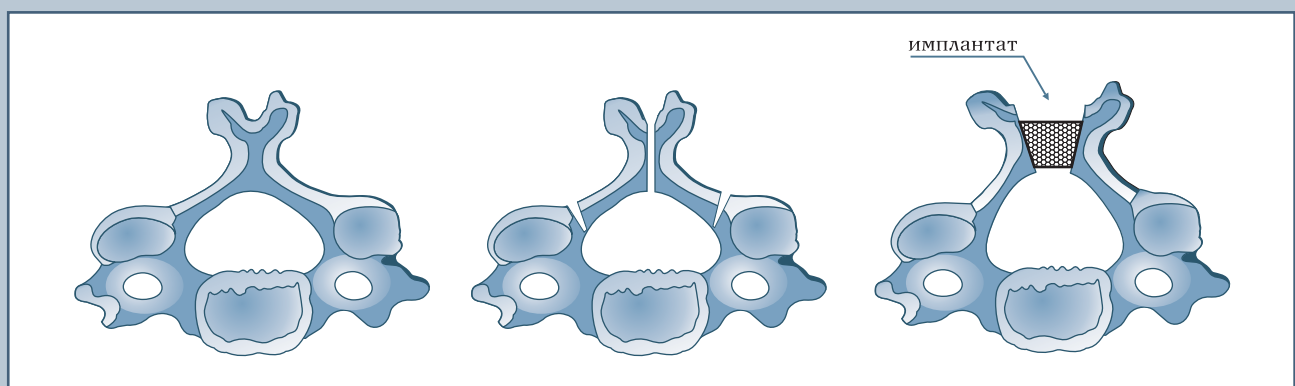


Рис. 1

Ламинопластика пористым никелидом титана на шейном отделе позвоночника по типу «двустворчатых дверей»

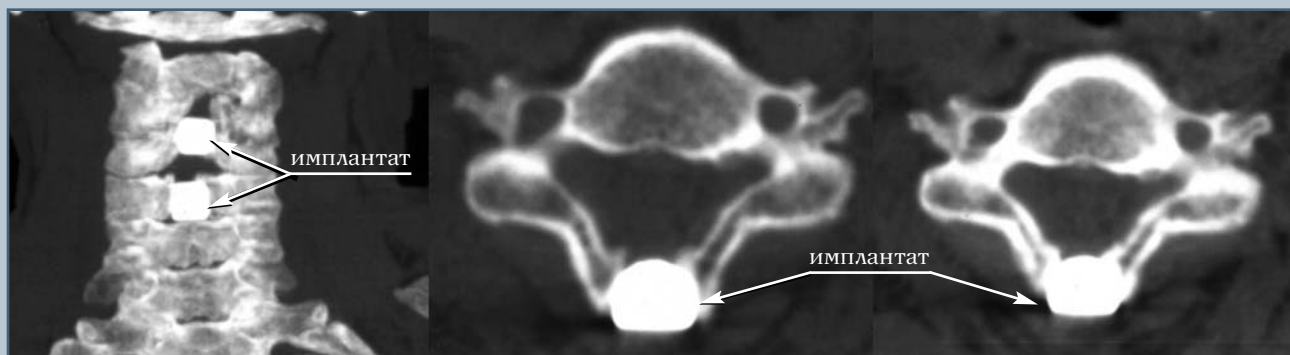


Рис. 2

КТ пациента С., 60 лет, через один год после ламинопластики позвонков С₃, С₄ по типу «двустворчатых дверей»

ли ношение воротника типа Шанца в течение 4–6 недель.

На поясничном отделе позвоночника выполняли декомпрессионную ламинопластику по типу «одностворчатой двери». При необходимости внутриканальной декомпрессии производили интерламинэктомия с одной или с двух сторон. Затем медиально от фасетных суставов выполняли с одной стороны сквозной пропил дужки, а с другой – надпил с сохранением кортикального слоя, по которому надламывали дужку и отводили ее вверх и в сторону. В образованный

дефект дужки вводили имплантат-распорку из пористого никелида титана (рис. 3).

После ламинопластики на поясничном отделе пациентов активизировали на 3–7-е сут, швы снимали на 8–9-е сут. Рекомендовали ношение съемного полужесткого ортопедического корсета в течение 4–6 недель.

В зависимости от локализации и протяженности позвоночного стеноза ламинопластику по типу «одностворчатых» или «двустворчатых дверей» выполняли на 1–4 дужках (табл. 1).

Результаты выполнения декомп-

рессивной ламинопластики изучены в сроки от одного года до четырех лет после операции. При этом оценивали динамику неврологической симптоматики и выраженности болевого синдрома с использованием ВАШ и опросника Освестри. Проводили рентгенологические исследования, АКТ и МРТ. Пациентам, оперированным на поясничном отделе позвоночника, выполняли миелографию с омнипаком, на миелограммах измеряли размеры дурального мешка в зоне хирургического вмешательства. Измерения производили на рентгенограм-

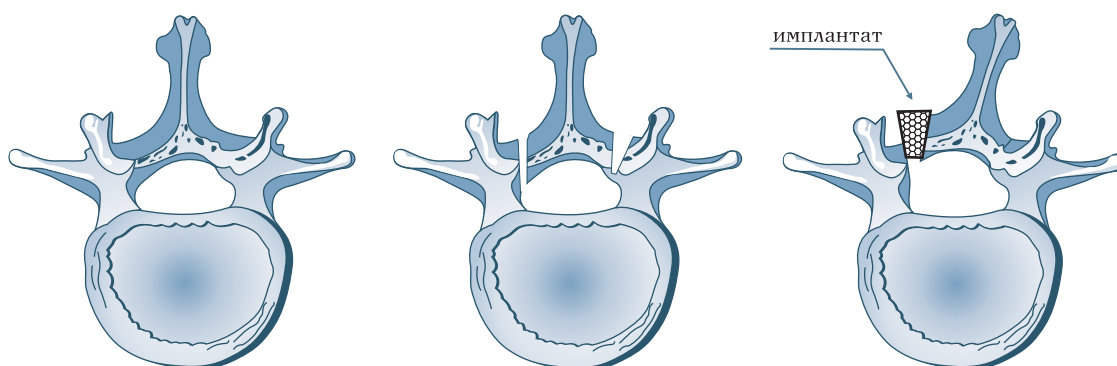


Рис. 3

Ламинопластика пористым никелидом титана на поясничном отделе позвоночника по типу «одностворчатых дверей»

Таблица 1

Распределение оперированных пациентов в зависимости от уровня, вида и протяженности выполненной ламинопластики

Протяженность ламинопластики	Число пациентов (n = 54)
Ламинопластика на поясничном уровне по типу "одностворчатых дверей"	
L ₃ , L ₄ , L ₅	5
L ₃ , L ₄	19
L ₄ , L ₅	17
L ₅	2
L ₄	1
Ламинопластика на шейном уровне по типу "двустворчатых дверей"	
C ₃ , C ₄ , C ₅ , C ₆	2
C ₅ , C ₆ , C ₇	3
C ₄ , C ₅ , C ₆	5

мах в прямой и боковой проекциях на уровне замыкательных пластин тел позвонков.

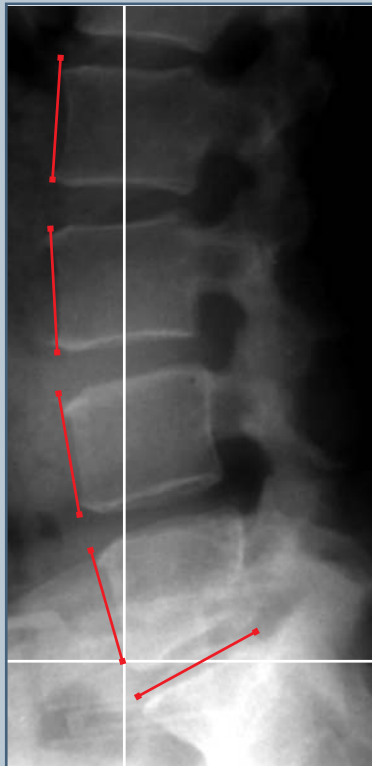

Рис. 4

Кинематическая цепь поясничного отдела позвоночника

Проведен кинематический анализ формы и ориентации позвоночника в сагиттальной плоскости до операции и в сроки от трех месяцев до четырех лет после ее выполнения. Для осуществления этой методики на боковых спондилограммах, выполненных с отвесом при вертикальном положении пациента, отмечались точки каудовентрального и краниовентрального углов тела каждого поясничного позвонка. Исключение составил позвонок S₁, у которого отмечались вентральная и дорсальная точки замыкательной пластинки. Определялись координаты вышеперечисленных точек. Начало системы координат локализовали в точке каудовентрального угла тела L₅ (рис. 4).

Координаты отмеченных точек вводили в компьютер и с помощью специальной программы рассчитывали показатели формы и пространственного положения позвоночника. Рассчитываемые и анализируемые величины: угол наклона хорды дуги поясничного отдела позвоночника к оси вертикали, угол между смежными позвонками, смещение тела вышележащего позвонка относительно нижележащего в плоскости диска.

Результаты

Экспериментальная часть. У животных контрольной группы рентгеног-

рафически визуализированы дефекты ламинэктомированных дужек позвонков. На эпидурограммах не отмечено контрастирования эпидурального пространства в области дефекта дужек.

При выполнении ламинопластики аутокостью (группа II) рентгенологически выявлено формирование костного конгломерата в области пластики дефекта дужки. Плотность кости в этой зоне неоднородна, определяются участки просветления и затемнения. При выполнении эпидурографии при выполнении эпидурографии тень контраста в области вмешательства не определялась, хотя выше и ниже вмешательства омнипак был хорошо различим. При замещении дефекта дужки пластиной из пористого никелида титана выявлено, что пластина формирует заднюю стенку позвоночного канала. Эпидуральное пространство под пластиной проходимо для раствора омнипака. В экспериментальной группе IV над никелидом титана определяется костная ткань, имплантат вмурован в дужку позвонка. На эпидурограммах прослеживалась тень контраста в месте пластики дужки позвонка (рис. 5).

При микроскопическом исследовании препаратов животных контрольной группы через три месяца после операции обнаружено, что на поверхности дурального мешка располагался грубый соединительнотканый рубец с беспорядочно расположенными коллагеновыми фибриллами,

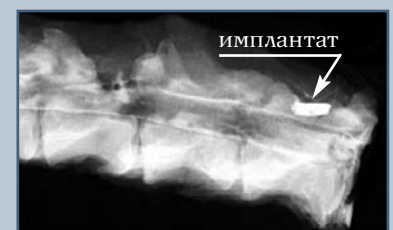

Рис. 5

Препарат позвоночника и спинного мозга собаки. Эпидурография омнипаком

среди которых запаяны отдельные мышечные волокна. Между фибриллярными структурами выявлены фибробласты с базофильно окрашенной цитоплазмой и центрально расположенным ядром. Встречались редкие клетки, находящиеся в состоянии апоптоза. Среди рубцовой ткани располагались прослойки рыхлой соединительной ткани с липоцитами, редкими плазмочитами и сосудами разного калибра (рис. 6). Через шесть месяцев после вмешательства границу между твердой мозговой оболочкой и рубцовой тканью установить невозможно, так как рубцовая ткань и твердая мозговая оболочка представляли собой единый конгломерат. Превалирующими клеточными компонентами являлись высококодифференцированные фибробласты. Мышечные волокна находились в состоянии жировой дистрофии. Сосуды преимущественно мышечного типа располагались между прослойками рубцовой ткани.

У животных в опытной группе II спустя три месяца после ламинопластики аутокостью в области оперативного вмешательства выявлены участки компактной кости, между которыми располагался грубый соединительнотканый рубец. Костная ткань в области ламинэктомического де-

фекта была спаяна с твердой мозговой оболочкой. Фрагменты костной и клеточно-волокнутой ткани, костные балки трансплантата в состоянии перестройки и частично подвергаются остеокластической резорбции. Вокруг некоторых фрагментов были видны цепочки остеобластов. В клеточно-волокнутой ткани выявлены тонкостенные сосуды и формирующиеся примитивные костные структуры. На препаратах позвоночника через 6–12 мес. отмечено, что костная ткань трансплантата подверглась перестройке и сформировалась молодая костная ткань балочного строения, но костные структуры с неравномерными линиями склеивания местами подвергались остеокластической резорбции, некоторые балки окружены остеобластами. Между трабекулами сформирован миелоидный костный мозг. Твердая мозговая оболочка утолщена и спаяна с образованной костью грубой соединительной тканью. К 12 мес. костный трансплантат полностью приобрел тканево-специфическую структуру.

При микроскопическом исследовании препаратов животных группы III через три месяца отмечено обычное строение твердой мозговой оболочки без изменения архитектоники волокнутой структур. Между зоной имплантации пластины из пористого никелида титана и твердой мозговой оболочкой располагалась рыхлая соединительная ткань с мелкими сосудами капиллярного типа (рис. 7). Через 6–12 мес. в этой зоне по-прежнему сохранялась рыхлая соединительная ткань, расположенная между твердой мозговой оболочкой и пластиной из пористого никелида титана. После извлечения пластины были видны соединительнотканые волокна, врастающие в поры никелида титана. Отсутствовали рубцовые изменения твердой мозговой оболочки, архитектоника ее была сохранена.

Микроскопические исследования препаратов позвоночника животных группы IV показали, что через три месяца после операции костная ткань примитивного строения отграничи-

вала пространство между твердой мозговой оболочкой и пластиной из пористого никелида титана. На фоне сохраненной архитектоники твердой мозговой оболочки (расположение коллагеновых, эластических волокон, фибробластов и сосудистого компонента) на поверхности последней были видны тонкие волокна соединительной ткани, не образующие спаек с твердой мозговой оболочкой. Через шесть месяцев костная ткань, покрывающая пластину из пористого никелида титана, не имела однородного строения. Наблюдалось как рассасывание, так и формирование новых генераций тканево-специфической костной ткани на основе предшествующих костных балок. В межбалочных пространствах определялся миелоидный костный мозг; строение твердой мозговой оболочки по-прежнему было не изменено. Рыхлая соединительная ткань с мелкими сосудами капиллярного типа внедрялась в поры пластинки из никелида титана. Грубых спаек между пластиной и твердой мозговой оболочкой выявлено не было. Через 12 мес. дефект дужки был перекрыт пластиной, над которой формировалась зрелая тканево-специфическая костная ткань. Твердая мозговая оболочка практически интактна, рубцовые изменения отсутствовали. Рыхлая




Рис. 6

На поверхности твердой мозговой оболочки располагается грубый соединительнотканый рубец. Окраска гематоксилин-эозином, 10 x 20




Рис. 7

Рыхлая соединительная ткань на твердой мозговой оболочке. Окраска гематоксилин-эозином, 10 x 20

соединительная и костная ткани фиксированы в порах никелида титана (рис. 8).

Клиническая часть. Хирургические осложнения возникли у трех пациентов. В двух случаях интраоперационно была повреждена твердая мозговая оболочка. Это не повлекло за собой каких-либо последствий и не потребовало дополнительного лечения, раны зажили первичным натяжением. У одного пациента в раннем послеоперационном периоде развилось нагноение подкожной лигатуры, после удаления которой рана зажила, удалять имплантат не потребовалось. Осложнений, связанных с использованием имплантатов, не было.

У всех пациентов после выполнения ламинопластики отмечено различной степени уменьшение невро-

логического дефицита. У шести из десяти больных, оперированных на шейном уровне, произошло значительное восстановление силы верхних и нижних конечностей, сокращение зоны гипестезии, восстановление функции тазовых органов. Частичное восстановление мышечной силы, тонуса мышц, функций тазовых органов отмечено у трех пациентов, лишь у одного из оперированных регресс неврологического дефицита заключался в едва уловимом увеличении объема движений в руках и снижении тонуса в ногах.

После выполнении ламинопластики на поясничном уровне неврологический дефицит у пациентов с полирадикулярной компрессией значительно регрессировал: у четырех сила в ногах восстановилась полностью, у пяти – частично, уменьшилась зона гипестезии. Восстановления утраченных рефлексов не отмечено. В группе пациентов с нейрогенной перемежающейся хромотой в 18 случаях из 21 отмечен почти полный регресс симптомов, у двух – частичный, у одного – неотчетливое уменьшение болевого синдрома и уменьшение зоны гипестезии.

В большинстве случаев отмечен регресс болевого синдрома по десятибалльной ВАШ, а также положительная динамика индекса Освестри (табл. 2).

Индекс Освестри измерялся по шкале от 0 до 100 %, где показатели 0–20 % означают минимальные нарушения дееспособности, 21–40 % – умеренные, 41–60 % – серьезные,

61–80 % – инвалидизирующие и 81–100 % – приковывающие к постели или преувеличение симптомов.

При рентгенологическом контроле не выявлено случаев миграции имплантатов, резорбции кости вокруг них, дислокаций фрагментов оперированных дужек и появления признаков сегментарной нестабильности на уровне выполненного вмешательства (рис. 9).

Измерение миелографических контуров дурального мешка показало увеличение его сагиттальных и фронтальных размеров после ламинопластики от 7 до 40 %.

При кинематическом анализе формы и ориентации поясничного отдела позвоночника в сагиттальной плоскости до операции выявлены однотипные изменения в виде выраженного уплощения поясничного лордоза. Центральный угол поясничной дуги поясничного отдела позвоночника составил $-33,5^\circ \pm 5,2^\circ$, что соответствует минимальному значению нормы. Угловые и линейные соотношения отдельных позвонков не выходили за пределы нормы, а наклон всего поясничного отдела позвоночника значительно от нее отличался. При этом подвижность позвоночника была резко ограничена. Величина центрального угла поясничной дуги при сгибании составила $1,5^\circ \pm 7,0^\circ$, при разгибании $-35,0^\circ \pm 5,0^\circ$.

Анализ формы и ориентации позвоночника в сагиттальной плоскости до операции позволил выделить две принципиально разные группы. Первая группа включала 10 пациен-

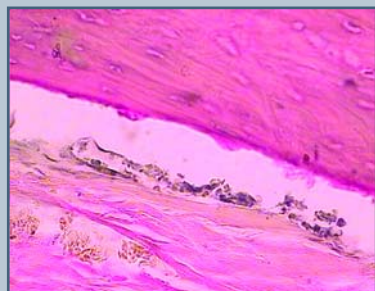


Рис. 8

Над твердой мозговой оболочкой располагается интактная костная ткань. Окраска гематоксилин-эозином, 10 x 40

Таблица 2

Динамика болевого синдрома по ВАШ и индекса Освестри у пациентов после выполнения декомпрессивной ламинопластики

Динамика болевого синдрома	Число пациентов	Показатели болевого синдрома по ВАШ ($M \pm m$)		Индекс Освестри, % ($M \pm m$)	
		перед операций	после операции	перед операций	после операции
		Регресс	51	$7,0 \pm 1,2$	$1,9 \pm 0,6^*$
Без изменений	3	$5,2 \pm 2,1$	$5,5 \pm 1,7$	$62,8 \pm 12,4$	$54,5 \pm 8,7$
Нарастание	0	—	—	—	—

* $p < 0,05$; ВАШ — визуально-аналоговая шкала.

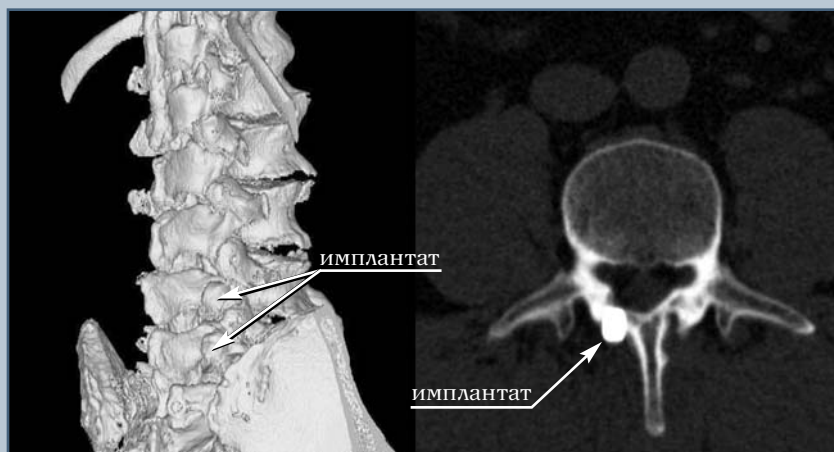


Рис. 9

СКТ пациента К., 53 года, через один год после ламинопластики позвонков L₄, L₅ по типу «одностворчатых дверей»

тов, у которых угол наклона хорды поясничной дуги находился в пределах физиологической нормы, но приближался к его минимальному значению. Среднее значение составляло $-5,3^\circ \pm 2,8^\circ$. Вторая группа включала 18 пациентов, у которых наклон хорды поясничной дуги имел избыточный наклон вперед от вертикальной линии (рис. 10). Среднее значение составило $8,7^\circ \pm 6,4^\circ$. Разница этого показателя в группах статистически достоверна ($p < 0,05$). Ориентация позвоночника в сагиттальной плоскости у пациентов этой группы напоминает позвоночник при спондилолистезе III степени позвонка L₅. Попытки объяснить различные формы и ориентацию позвоночника в сагиттальной плоскости различным уровнем стеноза не выявили зависимости. Анализ клинических проявлений показал, что в группе I степень выраженности неврологического дефицита была представлена в основном синдромом полирадикулярной компрессии. В группе II у большинства пациентов имела место нейрогенная перемежающаяся хромота. Протяженность стеноза позвоночного канала в этой группе составила более двух сегментов.

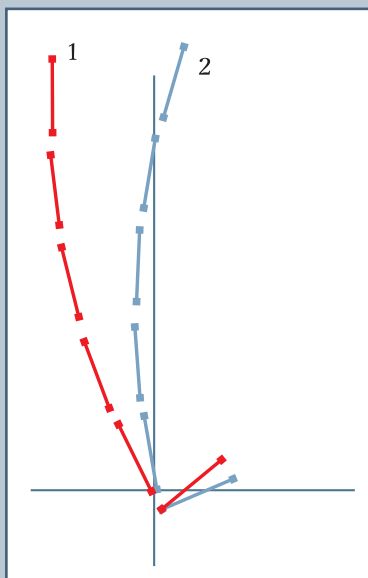


Рис. 10

Форма и ориентация поясничного отдела позвоночника в сагиттальной плоскости по усредненным данным при стенозе позвоночного канала:

- 1 – группа I;
- 2 – группа II

В послеоперационном периоде в сроки от трех месяцев до четырех лет выявлено, что биомеханические параметры формы и ориентации позвоночника в группе I не претерпели значительных изменений. В группе II имела значительная положительная динамика этих параметров, хотя они не всегда достигали нормы (табл. 3).

Объем угловых перемещений в двигательных сегментах позвоночника, а также в тазобедренных суставах увеличивался, а линейные перемещения в плоскости диска оставались теми же, что и до операции. Это говорит о сохранении стабильности в оперированных отделах позвоночника.

Обсуждение

В настоящее время не существует единого мнения о тактике и оптимальных способах хирургического лечения дегенеративного стеноза позвоночника. В одних случаях достаточно выполнить декомпрессивное вмешательство на одном или нескольких позвоночных сегментах [1, 2, 17], в других – необходимо сочетание декомпрессии со стабилизацией позвоночника [5, 8, 11]. Вместе с тем хорошо известно, что многочисленные и разнообразные виды стабилизирующих операций, выполняемых как из переднего, так и из заднего доступа, достаточно травматичны и связаны с повышенным риском хирургических осложнений [10, 13]. Декомпрессивные же операции могут вызвать или усугубить сегментарную нестабильность позвоночника и создать условия для формирования перидурального фиброза. Таким образом, дифференцированный подход к хирургическому лечению дегенеративных стенозов позвоночного канала представляется наиболее адекватным.

Одним из способов хирургического лечения стенозов позвоночного канала является выполнение декомпрессивной ламинопластики [16–18]. Этот вид декомпрессивно-пластических операций позволяет не только осуществить декомпрессию нервно-сосудистых образований, но сохраняет опорную,

Таблица 3

Распределение пациентов в зависимости от угла наклона хорды поясничного отдела

Группы	Число пациентов	Угол наклона хорды поясничной дуги, град. (M ± m)		
		до операции	после операции	норма
I	10	-5,3 ± 2,8*	-3,4 ± 1,9*	от -4,2 до -23,3
II	18	8,6 ± 3,5**	-3,4 ± 1,6**	от -4,2 до -23,3

* p > 0,1;

** p < 0,05.

а также и защитную функцию задних структур позвоночника, формирующих вместилище для спинного мозга и его корешков. Разработка различных модификаций ламинопластики обусловлена стремлением к надежной фиксации дужек позвонков в положении достигнутой коррекции и к сохранению увеличенных размеров позвоночного канала. Для этого применяют аутокость, пористую и биоактивную керамику, гидроксипатит, титан [14, 15, 19].

Проведены экспериментальные и клинические исследования для оценки эффективности декомпрессивной ламинопластики с использованием пористого никелида титана при дегенеративных стенозах позвоночного канала на шейном и поясничном уровнях. Применение в качестве пластического материала пористого никелида титана было обусловлено его уникальными механическими, биологическими и остеointегративными свойствами [3, 4, 6].

В результате экспериментов, проведенных на животных, установлено, что пористый никелид титана, использованный для замещения дефекта дужек позвонка, хорошо интегрируется с костью и ограничивает перидуральное пространство от паравертебральных тканей. Следует отметить, что при пластике дужки никелидом титана фибротизация перидурального пространства менее выражена, чем при использовании аутокостной ткани. Таким образом, ламинопластика пористым никелидом титана препятствует формированию оболочечно-мышечного рубца и грубого

перидурального фиброза в зоне хирургического вмешательства.

Проанализирован опыт выполнения декомпрессивной ламинопластики с использованием пористого никелида титана 54 пациентам с дегенеративным стенозом позвоночного канала на шейном и поясничном уровнях. Применение пористого никелида титана для декомпрессивной ламинопластики имеет несомненные преимущества. При использовании пористого никелида титана легко осуществимо моделирование имплантата нужной формы и размеров. Кроме того, отпадает необходимость взятия аутокостного трансплантата, а следовательно, и проблема донорского места. Пористый никелид титана обладает высокой механической прочностью, коррозионной устойчивостью, сверхэластичностью, биологической инертностью и сквозной пористостью, что способствует интеграции имплантата с тканями организма. Благодаря этим свойствам происходит прорастание фиброзной и костной ткани в имплантат, что обеспечивает его надежную фиксацию в костном ложе. Рентгенографический контроль ни в одном случае не выявил миграции имплантатов и резорбции костной ткани вокруг них. Выполнение декомпрессивной ламинопластики обеспечило в большинстве случаев отчетливый регресс болевого и неврологического синдромов. Эффективность хирургических вмешательств – увеличение размеров дурального мешка в области ламинопластики – была подтверждена миелографическими данными.

Каких-либо осложнений, связанных с применением имплантатов из пористого никелида титана, не отмечено.

Согласно данным Efstathiou et al. [9], в отличие от традиционных видов декомпрессивных операций (ламинэктомии, гемиламинэктомии, фасэктэтомии) ламинопластика не вызывает нестабильности оперированных позвоночных сегментов. Проведенные рентгенологические и биомеханические исследования также не выявили признаков развития нестабильности позвоночника после выполнения декомпрессивной ламинопластики. Более того, отмечено улучшение биомеханических показателей формы и ориентации позвоночника в сагиттальной плоскости, хотя операция и не была направлена на коррекцию оси позвоночника. Приближение этих параметров к норме является одним из доказательств клинического выздоровления и в то же время свидетельствует о нерешенности сложных вопросов патогенетического лечения стенозов. Нормализация пространственной ориентации позвоночного столба после оперативного лечения связана, по-видимому, с регрессом болевого синдрома и неврологического дефицита.

Ни в одном из случаев не отмечено развития синдрома функциональной несостоятельности позвоночника, многие оперированные пациенты вернулись к привычному для них образу жизни. Рецидивов болевого синдрома или усугубления неврологической симптоматики не выявлено.

Заключение

Результаты проведенного исследования позволяют говорить об эффективности ламинопластики с использованием пористого никелида титана в лечении дегенеративных стенозов позвоночного канала. Имплантат из пористого никелида титана надежно фиксирует дужки позвонков в положении достигнутой коррекции. Благодаря своим физическим свойствам, биологической инертности

и пористости, никелид титана прорастает фиброзной и костной тканями, что обеспечивает надежную фиксацию имплантата в костном ложе. Пористый никелид титана, замещающий дефект дужки позвонка, препятствует формированию оболочечно-мышечного рубца и грубого перидурального фиброза.

При отсутствии сегментарной нестабильности операция может выполняться как на шейном, так и на поясничном отделах позвоночника.

Литература

1. **Алексеев О.И.** Дегенеративные стенозы пояснично-крестцового отдела позвоночника. Хирургическое лечение: Автореф. дис. ... канд. мед. наук. СПб., 2003.
2. **Антипо Л.Э.** Стеноз позвоночного канала. Воронеж, 2001.
3. **Кузнецов В.Ф.** Стеноз поясничного позвоночного канала. Минск, 1992.
4. **Ликиби Ф., Шаррет С., Ассад М. и др.** Гистологическое и гистоморфометрическое исследование костной интеграции пористого NiTi, используемого в качестве имплантата для межтелового спондиллодеза // Хирургия позвоночника. 2004. № 1. С. 121–127.
5. **Омельченко А.В.** Стенозы поясничного отдела позвоночного канала: типы клинического течения, результаты хирургического лечения: Автореф. дис. ... канд. мед. наук. СПб., 2003.
6. **Фомичев Н.Г., Гюнтер В.Э., Корнилов Н.В. и др.** Новые технологии в хирургии позвоночника с использованием пористых имплантатов с памятью формы. Томск, 2002.
7. **Arnoldi C.C., Brodsky A.E., Cauchoix J., et al.** Lumbar spinal stenosis and nerve root entrapment syndromes. Definition and classification // Clin. Orthop. 1976. N 115. P. 4–5.
8. **Boden S.D., Martin C., Rudolph R., et al.** Increase of motion between lumbar vertebrae after excision of the capsule and cartilage of the facets. A cadaver study // J. Bone Joint Surg. Am. 1994. Vol. 76. P. 1847–1853.
9. **Bfstathiou P., Moskovich R., Casar R., et al.** A biomechanical evaluation of internal lumbar laminoplasty: the preservation of spinal stability during laminectomy for degenerative spinal stenosis // Bull. Hosp. Jt Dis. 1996. Vol. 1. P. 7–11.
10. **Esses S.L., Sachs B.L., Dreysin V.** Complications associated with the technique of pedicle screw fixation. A selected survey of ABS members // Spine. 1993. Vol. 18. P. 2231–2239.
11. **Frymoyer J.W., Selby D.K.** Segmental instability. Rationale for treatment // Spine. 1985. Vol. 10. P. 280–286.
12. **Kawahara N., Tomita K., Shinya Y., et al.** Recapping T-saw laminoplasty for spinal cord tumors // Spine. 1999. Vol. 24. P. 1363–1370.
13. **Matsuzaki H., Tokuhashi Y., Matsumoto F., et al.** Anatomical study of lumbar vertebral pedicle and adjacent neural structures // Spine. 1990. Vol. 15. P. 1159–1165.
14. **Nagashima T., Ohshima Y., Takeuchi H.** Osteoconduction in porous hydroxyapatite ceramics grafted into the defect of the lamina in experimental expansive open-door laminoplasty in the spinal canal // Nippon Seikeigeka Gakkai Zasshi. 1995. Vol. 69. P. 222–230. [Japanese]
15. **O'Brien M.F., Peterson D., Casey A.T., et al.** A novel technique for laminoplasty augmentation of spinal canal area using titanium miniplate stabilization. A computerized morphometric analysis // Spine. 1997. Vol. 22. P. 926–927.
16. **Shaffrey C.I., Wiggins G.C., Piccirilli C.B., et al.** Modified open-door laminoplasty for treatment of neurological deficits: analysis of clinical and radiographic data // J. Neurosurg. Spine. 1999. Vol. 90. P. 170–177.
17. **Silvers H.R., Lewis P.J., Asch H.L.** Decompressive lumbar laminectomy for spinal stenosis // Neurosurg. 1993. Vol. 78. P. 695–701.
18. **Tsuji H., Itoh T., Sekido H., et al.** Expansive laminoplasty for lumbar spinal stenosis // Int. Orthop. 1990. Vol. 14. P. 309–314.
19. **Tsuzuki N., Abe R., Saiki K., et al.** Tension-band laminoplasty of the cervical spine // Int. Orthop. 1996. Vol. 20. P. 275–284.
20. **Verbiest H.** The narrow lumbar canal // In: Wackenheim A., Babin E., eds. The Narrow lumbar canal: radiologic signs and surgery. Berlin; N. Y., 1980. P. 231–270.

Адрес для переписки:

Крутько Александр Владимирович
630091, Новосибирск, ул. Фрунзе, 17,
НИИТО,
AKrutko@niito.ru