



ВЕРТЕБРОПЛАСТИКА ПРИ ЛЕЧЕНИИ ОПУХОЛЕЙ ПОЗВОНОЧНИКА

О.В. Дуров, И.Н. Шевелев, Т.П. Тиссен

НИИ нейрохирургии им. акад. Н.Н. Бурденко, Москва

Анализируются результаты хирургического лечения методом вертебропластики 20 больных с различными опухолевыми заболеваниями позвоночника. Приводится методика выполнения процедуры чрескожной вертебропластики полиметилметакрилатом. Показана высокая эффективность этого мини-инвазивного метода при лечении вертебральных гемангиом, а также при укреплении переднего опорного столба позвоночника вместо переднего спондилодеза при открытых хирургических операциях. Метод вертебропластики может быть использован и при лечении множественного опухолевого поражения позвоночника (при метастазах позвоночника, миеломе и др.).

Ключевые слова: чрескожная вертебропластика, полиметилметакрилат, вертебральные гемангиомы, опухоли позвоночника.

VERTEBROPLASTY FOR SPINAL TUMORS

O.V. Durov, I.N. Shevelev, T.P. Tissen

Results of vertebroplasty in 20 patients with various vertebral tumors are analyzed. The technique of percutaneous vertebroplasty is demonstrated. High efficiency of this minimally invasive method is shown for vertebral hemangioma and reinforcement of the anterior spine column. Vertebroplasty can also be used for treatment of multiple vertebral tumors, for example vertebral metastases, myeloma etc.

Key words: percutaneous vertebroplasty, polymethylmethacrylate, vertebral hemangioma, spine tumor.

Hir. Pozvopoc. 2004;(4):68–73.

Введение

Процедура вертебропластики с использованием полиметилметакрилата (PMMA, костного цемента) была впервые предложена в 1985 г. Gallibert и Deramond для лечения агрессивных вертебральных гемангиом [9–11]. В последующем процедура вертебропластики стала применяться в лечении других видов патологии, в частности при вертебральных метастазах и остеопоротических переломах позвонков [5, 7, 12, 13, 19]. В течение первых десяти лет эта процедура стала широко использоваться во Франции и франкоговорящих странах. В США в последние пять лет вертебропластика нашла широкое применение в качестве лечения боли при остеопоротических компрессионных переломах и, в меньшей степени, при метастатической болезни позвоночника. В последнее время основной эффект от проведения вертебропластики – быстрое уменьшение боли достигается примерно в 80–90 % случаев. Кроме того, наблю-

дается расширение показаний для использования вертебропластики при опухолях позвоночника [1, 2, 4, 6, 14, 16, 18]. Эффект вертебропластики заключается не только в стабилизации позвоночника, но и в приостановлении роста опухолевых клеток за счет термического и цитотоксического действий [3, 8, 15, 17]. Уровень осложнений при вертебропластике колеблется в диапазоне от 1 до 10 % и связан в основном с вытеканием костного цемента [19, 20]. Более часто осложнения возникают при лечении метастатических поражений позвоночника. Накопление опыта в выполнении вертебропластики и использование современного инструментария позволили снизить уровень осложнений до 1 % при остеопоротических переломах и гемангиомах и до 4 % при лечении опухолей позвоночника. Благодаря высокой эффективности и низкому уровню осложнений, показания к использованию данного метода лечения все более расширяются.

Цель исследования – уточнить по-

казания к использованию вертебропластики при лечении больных с опухолями позвоночника.

Материал и методы

Для данного исследования отобрано 20 пациентов, оперированных в НИИ нейрохирургии им. акад. Н.Н. Бурденко по поводу опухолей позвоночника с использованием процедуры вертебропластики с ноября 2000 г. по май 2003 г. Среди пациентов 12 женщин и 8 мужчин в возрасте от 17 до 63 лет (средний возраст 41,5 лет).

Использование игл со скошенным срезом наиболее удобно для выполнения вертебропластики. Использовались иглы длиной 10 и 15 см, диаметром 11G (около 3 мм). При необходимости биопсии через эту иглу проходит специальный трепан – игла с зубренным срезом, что позволяет одновременно выполнять две мини-инвазивные процедуры – биопсию и вертебропластику. Для введения костного цемента использовался 10 мл шприц высокого давления, по-

зволяющий поддерживать постоянное давление во время введения костного цемента. Вытекание костного цемента в эпидуральные или паравертебральные вены может быть остановлено обратным поворотом ручки поршня. Это создает отрицательное давление в шприце и предупреждает попадание PMMA в венозную систему. Использовали костный цемент низкой вязкости.

Выполнение вертебропластики состоит из трех этапов: введение иглы, флебоспондилография и введение цемента. Все этапы вертебропластики производились под контролем электронно-оптического преобразователя (ЭОП).

Первым этапом под местной и нейролептаналгезией игла проводится через кожу, подкожно-жировую клетчатку и мышцы по намеченной траектории под контролем ЭОП. Для вертебропластики грудного или поясничного позвонка пациент находится в положении лежа на животе. В переднезадней проекции под контролем ЭОП игла вводится в ножку позвонка и продвигается до кортикального уплотнения, означающего начало те-

ла позвонка. После прохождения ножки ЭОП перемещается в боковую проекцию, и игла вводится до границы передней и средней трети позвонка (рис. 1).

Считается обязательным проведение вторым этапом флебоспондилографии – прямого введения в тело позвонка через иглу контрастного вещества под наблюдением ЭОП. Флебоспондилография необходима для оценки интенсивности венозного оттока, а также для визуализации путей возможной утечки костного цемента (рис. 2).

Если положение иглы удовлетворительно, третьим этапом проводится введение PMMA. Костный цемент заливается в шприц высокого давления и при достижении консистенции зубной пасты под контролем ЭОП медленно вводится в тело позвонка (рис. 3).

Объем вводимого цемента обычно колеблется от 2–4 мл в грудном отделе до 5–7 мл в поясничном. Обезболивающий эффект, как показывает практика, не зависит от объема вводимого цемента. Для контроля замещения полости тела позвонка PMMA лучше все-

го производить спиральную КТ в послеоперационном периоде.

Недостаток процедуры вертебропластики характерен для всех процедур, проводимых под прямым контролем ЭОП, – облучение пациента и хирурга, поэтому использование радиологической защиты на всех этапах процедуры является обязательным.

Результаты и их обсуждение

Основное показание для применения вертебропластики – лечение боли вследствие разрушения позвонка патологическим процессом, а также укрепление переднего опорного столба позвоночника при прямых хирургических вмешательствах вместо переднего спондилодеза.

Из 20 пациентов, которым была выполнена вертебропластика, в 9 наблюдениях выполнена чрескожная вертебропластика, в 11 случаях – прямая, то есть во время открытой хирургической операции. По поводу гемангиомы выполнено 11 вертебропластик, из них в двух случаях прямая для укрепления переднего позвоноч-

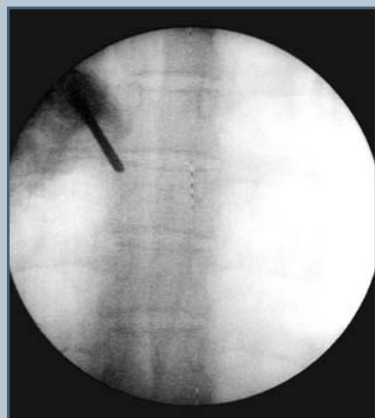

Рис. 1

Спондилограмма грудного отдела позвоночника. I этап вертебропластики: транспедикулярное введение иглы в тело позвонка

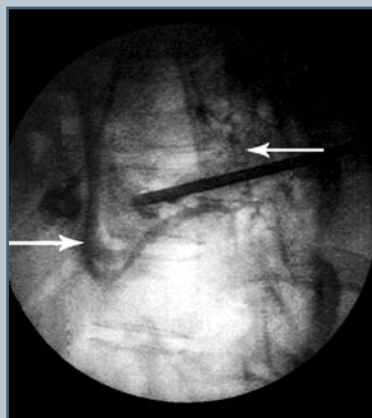

Рис. 2

Флебоспондилограмма. II этап вертебропластики: выявлен венозный отток как в перидуральные вены, так и в систему нижней полой вены

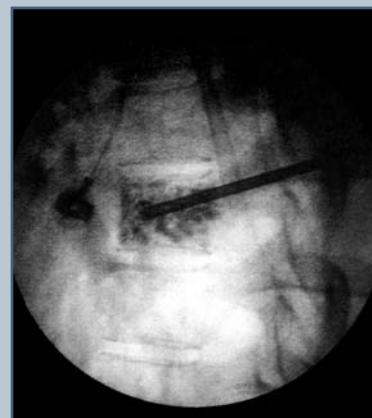


Рис. 3

Спондилограмма грудного отдела позвоночника в боковой проекции. III этап вертебропластики: введение PMMA

ного столба после патологического перелома; в двух наблюдениях – чрескожная для лечения метастатического поражения позвоночника; в шести наблюдениях с целью укрепления переднего позвоночного столба – во время открытой хирургической операции при первичных доброкачественных и злокачественных опухолях; в двух наблюдениях – при метастатическом поражении позвоночника. В одном случае вертебропластика выполнялась гистоакрилом (N-бутилдианакрилат) для предоперационной эмболизации аневризимальной костной кисты с последующим ее удалением. Таким образом, процедура вертебропластики по поводу опухолей выполнена 20 больным на 26 уровнях (позвонках).

Из 11 (100 %) больных, которым выполнялась вертебропластика с обезболивающей целью, значительно уменьшение боли отмечено в 8 (73 %) наблюдениях, умеренное уменьшение боли – в двух (18 %) наблюдениях и минимальное – в одном (9 %). Эффект уменьшения боли оценивался качественно: полное или значительное уменьшение боли – хороший обезболивающий эффект, умеренное или минимальное уменьшение боли – удовлетворительный эффект, усиление болей – неудовлетворительный эффект. В данной группе наблюдения хороший обезболивающий эффект получен у 73 % пациентов, удовлетворительный эффект – у 27 %, неудовлетворительных результатов не отмечено.

Процедура вертебропластики с целью укрепления позвоночного столба выполнена в восьми случаях: в двух по поводу гемангиомы, в двух – по поводу лимфомы, по одному случаю – при гигантоклеточной опухоли, нейрофиброме, хондроме и множественной саркоме, в двух случаях – при метастатическом поражении позвонка. Во всех этих случаях (100 %) укрепление позвонка выполнено успешно. При контрольных исследованиях дальнейшего разрушения, деформации тела позвонка не выявлено.

Процедура вертебропластики

с целью укрепления позвоночного столба заключается в следующем: при наличии поражения всех трех опорных столбов (по Denis) из заднебокового доступа удаляются задние пораженные структуры позвонка; далее из того же доступа, чтобы не расширять объем операции и не удалять частично пораженное тело из переднего доступа, выполняется удаление вентрального опухолевого компонента; в оставшуюся часть тела вводится костный цемент. Таким образом, введенный цемент позволяет позвонку выполнять свою опорную функцию, а термическое и цитотоксическое действие РММА способствуют предотвращению дальнейшего роста опухоли в оставшейся части тела позвонка или значительному снижению риска ее рецидива [3, 8, 15, 17]. Это особенно важно при распространенном процессе, когда радикальная операция невозможна, а расширение ее объема может вызвать ухудшение общего состояния больного.

Клинические наблюдения.

Больная Г., 49 лет, поступила в клинику с диагнозом “вертебральная гемангиома, патологический перелом позвонка Th8”. Жалобы на слабость в ногах, ноющую боль в грудном отделе позвоночника, усиливающуюся ночью, при физической нагрузке. Из анамнеза: болеет около 15 лет, когда впервые появились опоясывающие боли в грудном отделе позвоночника. Пробовала лечиться физиопроцедурами, но боль усиливалась. Боль снималась диклофенаком. Постепенно боль регрессировала и стала возникать приступообразно, 1–2 раза в год. Занятия в спортзале уменьшали боль. В последний год боль усилилась, стала постоянной, опоясывающей. Около 3–4 мес. назад боль уменьшилась, перестала быть опоясывающей, но появилась слабость в ногах. При МРТ выявлен компрессионный перелом позвонка Th8. При осмотре отмечено: пациентка повышенного питания, кожные покровы чистые, слизистые розовые, лимфатические узлы не увеличены. Дыхание везикулярное. Тоны сердца

приглушены. АД 130/80. Живот мягкий, безболезненный. Симптом Пастернацкого отрицательный с обеих сторон. В неврологическом статусе: ЧМН без патологии, зона гиперестезии в проекции позвонка Th8 слева, болезненность при пальпации остистых отростков Th8, Th9 позвонков, слабость в ногах до 4–5 баллов, отчетливое повышение сухожильных рефлексов в ногах, вызываемых с расширенных рефлексогенных зон, слабость анального сфинктера, при КТ- и МРТ-исследованиях – перестройка тела позвонка Th8 по гемангиоматозному типу, осложненному компрессионным переломом тела Th8 с наличием вентрального компонента, компримирующего спинной мозг на этом уровне (рис. 4, 5). Выполнено ангиографическое исследование, при котором получена патологическая сосудистая сеть тела Th8, кровоснабжаемая из левой корешковой артерии этого уровня. Контрастное вещество накапливается в теле позвонка, артерия Адамкевича не контрастируется (рис. 6). Выполнено оперативное вмешательство: удаление вентрального компонента гемангиомы на уровне тела позвонка Th8 из заднебокового доступа; прямая вертебропластика тела Th8 полиметилметакрилатом «Simplex P»; транспедикулярная стабилизация системой «Тепор» на уровне Th7–Th9 позвонков. В послеоперационном периоде пациентка отметила исчезновение болей в спине, нормализовались тазовые функции. В удовлетворительном состоянии выписана домой. Выполнены контрольные спондилограммы, СКТ и МРТ (рис. 7–9).

Больная Г., 55 лет, поступила в клинику в феврале 2003 г. с диагнозом “метастатическое поражение позвонка L3”. Жалобы на боль в пояснице, отдающую в левую ногу, онемение в левом колене, во время приступов боли не может самостоятельно передвигаться. Боль уменьшается только после приема проседа. Из анамнеза: в мае 1999 г. удалена опухоль прямой кишки, гистология неизвестна. С октября 2001 г.

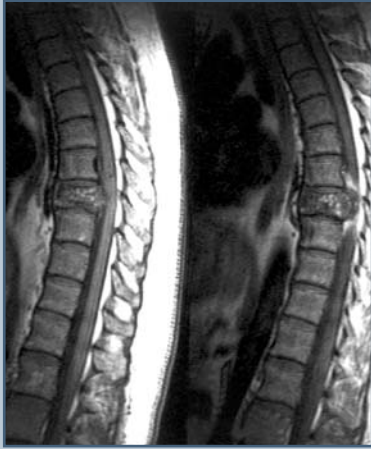

Рис. 4

МРТ грудного отдела позвоночника в T₁ режиме, сагиттальная проекция: определяется гемангиома позвонка Th₈ с вентральным компонентом, компримирующим спинной мозг на этом уровне

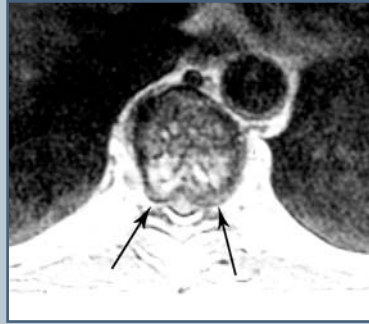

Рис. 5

МРТ грудного отдела позвоночника в T₁ режиме, аксиальная проекция: определяется компрессия спинного мозга на указанном уровне вентральным компонентом гемангиомы

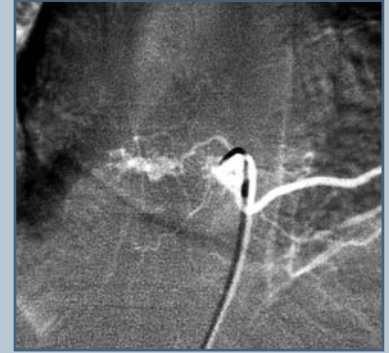


Рис. 6

Селективная ангиография сосудов тела Th₈: получена патологическая сеть в теле позвонка, артерия Адамкевича не контрастируется

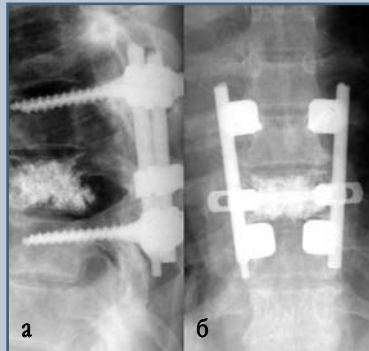


Рис. 7

Контрольные спондилограммы грудного отдела позвоночника: **а** – удовлетворительное положение транспедикулярной системы «Теног» на уровне Th₇-Th₈; **б** – контрастируется костный цемент, введенный в позвонок Th₈ методом вертебропластики для укрепления переднего опорного столба позвоночника

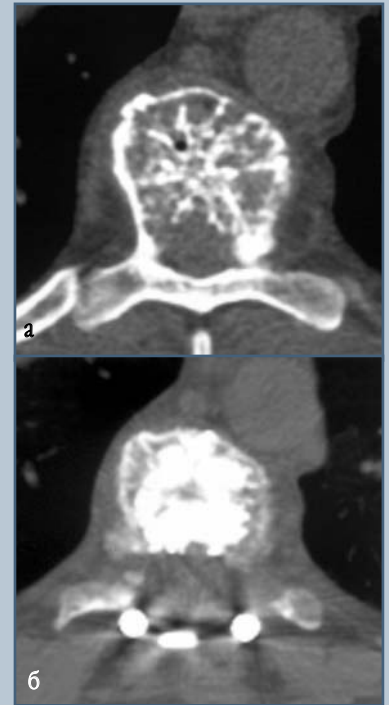

Рис. 8

СКТ до (**а**) и после (**б**) операции: костный цемент заполняет практически весь объем тела Th₈

появилась боль в пояснице, которая затем стала отдавать в левую ногу. Прошла курс мануального массажа, после которого боль усилилась. В ноябре 2002 г. выполнено МРТ-исследование, при котором выявлено опухолевое поражение позвонка L₃. После дополнительного обследования выявлены опухолевые изменения в печени, легких, надключичном лимфатическом узле слева. Сделано заключение о злокачественной опухоли прямой кишки. При сцинтиграфии выявляется солитарное поражение позвонка L₃. Проведен курс лучевой терапии, СОД 30 Гр, боль не уменьшилась. Проведены два курса ПХТ, после которых боль стала менее интенсивной. При обследовании в клинике выявлено: кожные покровы бледные, дыхание везикулярное, хрипов нет, тоны сердца приглушены, АД 100/60, живот мягкий, безболезненный, печень выступает из-под края реберной дуги на 3 см, стул и мочеиспускание в норме. В неврологическом статусе:

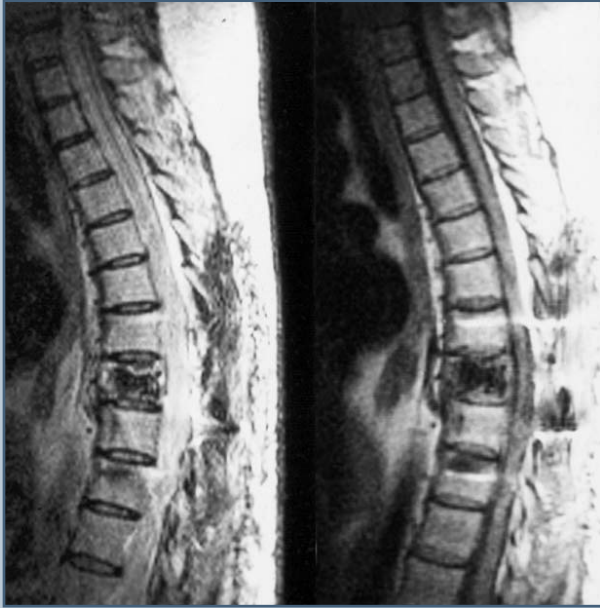

Рис. 9

Контрольная МРТ грудного отдела в сагиттальной проекции: определяются свободные переднее и заднее субарахноидальные пространства на уровне позвонка Th8

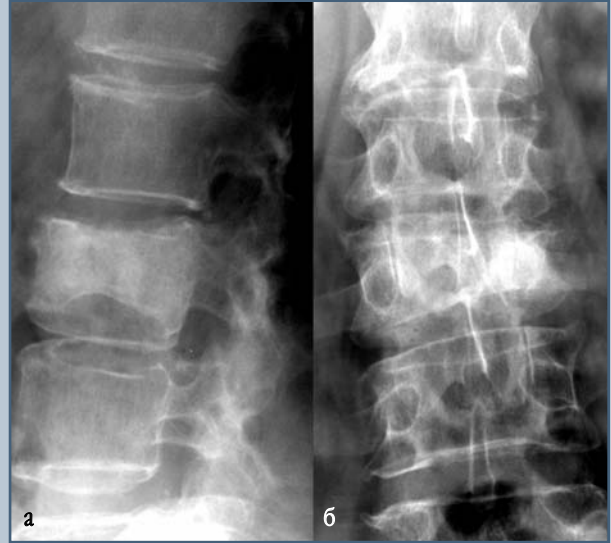


Рис. 10

Спондилограммы поясничного отдела позвоночника: **а** – в сагиттальной проекции, определяется снижение высоты тела L₃, уплотнение его структуры; **б** – во фронтальной проекции, определяется снижение высоты тела L₃, больше слева, разрушение левого корня дужки

ЧМН в норме; онемение по ходу корешка L₃ слева; гиперестезия по ходу корешков L₂–L₅ слева; сухожильные рефлексы значительно оживлены, вызываются с расширенных рефлексогенных зон; тонус и сила в ногах в норме; при МРТ выявлено снижение высоты тела L₃; разрушение обеих терминальных пластинок и ретропульсивное смещение фрагмента задней стенки в позвоночный канал, определяется наличие крупного узла опухоли кпереди от тела позвонка. По заключению терапевта и анестезиолога – открытое хирургическое вмешательство противопоказано из-за тяжести соматического состояния. Выполнена чрескожная вертебропластика тела L₃ по поводу метастатического поражения. В послеоперационном периоде больная отметила значительное уменьшение боли, могла самостоятельно

передвигаться по коридору. При контрольной спондилографии выявляется умеренное вытекание костного цемента в межпозвонковое пространство, что объясняется разрушением терминальных пластинок (рис. 10, 11). При метастатических поражениях позвонков данный вариант вертебропластики является допустимым.

Осложнения. В нескольких случаях пациенты отмечали боли в месте прохождения иглы. Прием нестероидных противовоспалительных препаратов в течение нескольких дней полностью купировал болевой синдром. В одном наблюдении произошло вытекание костного цемента с развитием болевого корешкового синдрома. Было выполнено удаление метилакрилового фрагмента из интерламнарного доступа.

Выводы

1. Вертебропластика является эффективным методом лечения боли вследствие разрушения тела позвонка опухолевым процессом. Также вертебропластика может применяться для укрепления переднего опорного столба позвоночника вместо переднего спондилодеза при открытых хирургических операциях.
2. Вертебропластика является эффективным методом лечения вертебральных гемангиом и поражений позвонков при распространенном опухолевом процессе (позвоночные метастазы, костная лимфома и др.).

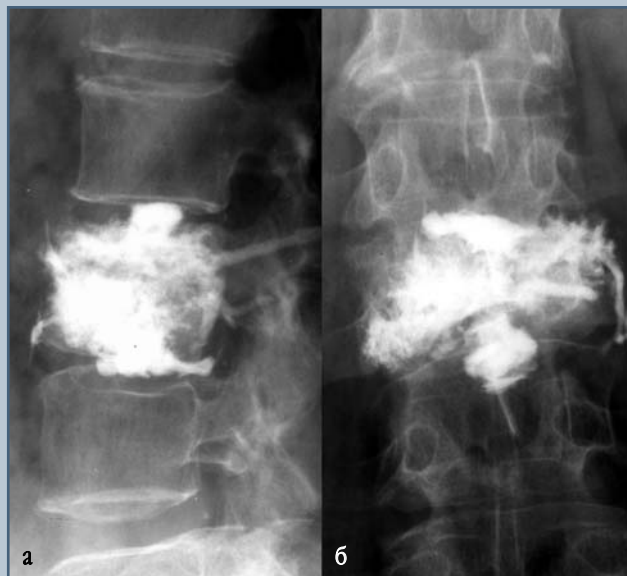


Рис. 11

Контрольные спондилограммы поясничного отдела позвоночника во фронтальной (а) и сагитальной (б) проекциях: определяется заполнение костным цементом тела позвонка; вследствие разрушения терминальных пластинок цемент затек в область выше- и нижележащих дисков

Литература

1. Barr J.D., Barr M.S., Lemley T.J., et al. Percutaneous vertebroplasty for pain relief and spinal stabilization // *Spine*. 2000. Vol. 25. P. 923–928.
2. Belkoff S.M., Mathis J.M., Jasper L.E., et al. The biomechanics of vertebroplasty: the effect of cement volume on mechanical behavior // *Spine*. 2001. Vol. 26. P. 1537–1541.
3. Belkoff S.M., Deramond H. The effect of monomer on MCF-7 breast cancer cell viability // Poster presented at the 11th Interdisciplinary Research Conference on Biomaterials. March 8–9, 2001. Unpublished Work.
4. Belkoff S.M., Maroney M., Fenton D.C., et al. An in vitro biomechanical evaluation of bone cements used in percutaneous vertebroplasty // *Bone*. 1999. Vol. 25 (2 Suppl). P. 23S–26S.
5. Cortet B., Cotten A., Boutry N., et al. Percutaneous vertebroplasty in patients with osteolytic metastases or multiple myeloma // *Rev. Rhum. Engl. Ed.* 1997. Vol. 64. P. 177–183.
6. Cotten A., Boutry N., Cortet B., et al. Percutaneous vertebroplasty: state of the art // *Radiographics*. 1998. Vol. 18. P. 311–323.
7. Cotten A., Dewatre F., Cortet B., et al. Percutaneous vertebroplasty for osteolytic metastases and myeloma: effects of the percentage of lesion filling and the leakage of methyl methacrylate at clinical follow-up // *Radiology*. 1996. Vol. 200. P. 525–530.
8. Dahl O.E., Garvik L.J., Lyberg T. Toxic effects of methylmethacrylate monomer on leukocytes and endothelial cells in vitro // *Acta Orthop. Scand.* 1994. Vol. 65. P. 147–153.
9. Deramond H., Depriester C., Galibert P., et al. Percutaneous vertebroplasty with polymethylmethacrylate. Technique, indications, and results // *Radiol. Clin. North Am.* 1998. Vol. 36. P. 533–546.
10. Deramond H., Depriester C., Toussaint P. [Vertebroplasty and percutaneous interventional radiology in bone metastases: techniques, indications, contra-indications] // *Bull. Cancer Radiother.* 1996. Vol. 83. P. 277–282.
11. Deramond H., Debussche C. Vertebroplasty // *Neuroradiology*. 1991. Vol. 33. P. 177–178.
12. Dufresne A.C., Brunet E., Sola-Martinez M.T., et al. [Percutaneous vertebroplasty of the cervico-thoracic junction using an anterior route. Technique and results. Report of nine cases] // *J. Neuroradiol.* 1998. Vol. 25. P. 123–128.
13. Feydy A., Cognard C., Miaux Y., et al. Acrylic vertebroplasty in symptomatic cervical vertebral haemangiomas: report of 2 cases // *Neuroradiology*. 1996. Vol. 38. P. 389–391.
14. Fujita H., Nakamura T., Tamura J., et al. Bioactive bone cement: effect of the amount of glass-ceramic powder on bone-bonding strength // *J. Biomed. Mater. Res.* Vol. 40. 1998. P. 145–152.
15. Jefferiss C.D., Lee A.J., Ling R.S. Thermal aspects of self-curing polymethylmethacrylate // *J. Bone Joint Surg. Br.* 1975. Vol. 57. P. 511–518.
16. Laredo J.D., Reizine D., Bard M., et al. Vertebral hemangiomas: radiologic evaluation // *Radiology*. 1986. Vol. 161. P. 183–189.
17. Li S., Chien S., Branemark P.I. Heat shock-induced necrosis and apoptosis in osteoblasts // *J. Orthop. Res.* 1999. Vol. 17. P. 891–899.
18. Liebschner M.A., Rosenberg W.S., Keaveny T.M. Effects of bone cement volume and distribution on vertebral stiffness after vertebroplasty // *Spine*. 2001. Vol. 26. P. 1547–1554.
19. Martin J.B., Jean B., Sugiu K., et al. Vertebroplasty: clinical experience and follow up results // *Bone*. 1999. Vol. 25. P. 11–15.
20. Padovani B., Kasriel O., Brunner P., et al. Pulmonary embolism caused by acrylic cement: a rare complication of percutaneous vertebroplasty // *AJNR Am. J. Neuroradiol.* 1999. Vol. 20. P. 375–377.

Адрес для переписки:

Дуров Олег Владимирович
125047, Москва, ул. Фадеева, 5,
odurov@nsi.ru