© В.ДЖ. КИМ И ДР., 2005

ВЛИЯНИЕ СЕГМЕНТАРНОЙ ТРАНСПЕДИКУЛЯРНОЙ ФИКСАЦИИ НА АКТИВНО РАСТУЩИЙ ПОЗВОНОЧНИК: ДЛИТЕЛЬНОЕ ЭКСПЕРИМЕНТАЛЬНОЕ ИССЛЕДОВАНИЕ

В.Дж. Ким, К. Койллард, С. Ралми, С. Шаретт, Ч.Х. Ривард
Research Center, Sainte-Justine Hospital, Montreal, Canada

Цель — изучение биологической реакции растущего позвоночника на жесткую сегментарную фиксацию.
Обзор литературных данных. Транспедикулярные винты приобретают все большее распространение при лечении детских деформаций. Однако биологическая реакция активно растущего позвоночника на жесткую транспедикулярную винтовую фиксацию остается неясной.
Методы. Задняя сегментарная винтостержневая фиксация позвоночника на девяти уровнях в положении экспериментального сколиоза была выполнена 12 мини-свиньям в период их активного роста. Задний артродез не выполнялся. Животным периодически проводилось рентгенологическое обследование, и через 18 мес. после операции они были выведены из эксперимента для проведения анализа.
Результаты. Выраженный рост животных не привел к нарушениям фиксации. К 18 мес. исходный сколиоз в 31 ± 5° уменьшился до 27 ± 8°, но это не имело статистического значения (p = 0,37). Несмотря на то что длина имплантированной конструкции не увеличилась, продольный рост позвонков в фиксированной зоне в среднем составил 6 ± 3 мм (p = 0,000). Рост произошел за счет дисковых пространств, которые постоянно сужались. При аутопсии выявлено полное сращение задних отделов зафиксированных позвонков, причем костные трабекулы пересекались в зоне бывших дугоотростчатых суставов. Все межпозвонковые диски были сильно атрофированы и имели участки спонтанного сращения.
Заключение. Силы, возникающие в активно растущем позвоночнике, не нарушают сегментарную транспедикулярную фиксацию. Продольный рост происходит за счет суставных промежутков и приводит к спонтанному сращению позвонков. Полученные результаты могут объяснить благоприятные исходы транспедикулярной фиксации у детей и редкие случаи несостоятельности имплантата или отсутствия сращения.
Ключевые слова: транспедикулярная винтовая фиксация, растущий позвоночник.

THE EFFECT OF SEGMENTAL PEDICLE SCREW INSTRUMENTATION ON ACTIVELY GROWING SPINE: A LONG-TERM EXPERIMENTAL STUDY*

W.J. Kim, C. Coillard, S. Rhalmi, S. Charette, Ch-H. Rivard

Objectives. To determine the biological response of growing spine to rigid segmental fixation.
Summary of background data. Pedicle screw is gaining popularity in pediatric deformities. Yet, biological response of actively growing spine to rigid pedicle screw fixation remains unclear.
Methods. Twelve mini pigs in actively growing period were subjected to posterior segmental screw-rod instrumentation spanning 9 levels and creation of experimental scoliosis. There was no attempt of posterior arthrodesis. The pigs were subjected to periodic radiological examinations and were euthanized at 18 months for analysis.
Results. There was no significant fixation failure despite conspicuous growth of the animals. Initial scoliosis of 31 ± 5° was reduced to 27 ± 8° at 18 months, but there was no statistical significance (p = 0.37). Though there was no change in length of the implant construct, the vertebrae within the instrumented section showed mean longitudinal growth of 6 ± 3 mm (p = 0.000). The growth occurred at expense of the disc spaces that progressively narrowed with time. On necropsy, the instrumented region was completely fused posteriorly with crossing of the osseous traberculae across the former facet joints. Intervertebral discs were severely atrophic in all the discs with occasional spontaneous fusion.
Conclusions. Even in the actively growing spine, the force of growth does not overcome the fixation offered by segmental pedicle screws. Longitudinal growth occurs at the expense of the joint spaces and leads to spontaneous intervertebral fusion. Our results may explain the favorable outcomes in pedicle fixations in pediatric population, showing little implant failure or nonunion.
Key words: pedicle screw fixation, growing spine

Hir. Pozvonoc. 2005;(1):105–111.

* *The original English version of the article you may find in: www.spinesurgery.ru/?current=321*

Введение

Транспедикулярные винты, имеющие много биомеханических преимуществ по сравнению с другими формами стабилизации позвоночника [3], приобретают все большую популярность при лечении деформаций позвоночника у детей. Но из-за сложности технологии исследования в области транспедикулярной фиксации у детей в основном фокусировались на безопасности установки винтов, а биомеханическим и биологическим аспектам их применения на растущем позвоночнике уделялось мало внимания [2, 4, 18]. Транспедикулярная винтовая фиксация у детей младшего возраста с продолжительным периодом роста позвоночника биологически и биомеханически отличается от таковой у взрослых и подростков, у которых период роста подходит к завершению. У последних имплантат в основном функционирует как временная внутренняя шина, стабилизирующая позвоночник и ограничивающая физиологические нагрузки на него до тех пор, пока костное сращение не восстановит его внутреннюю стабильность. При незначительном росте или при его полном отсутствии в зафиксированных сегментах результат процедуры в основном зависит от того, что было сделано во время операции. С другой стороны, при активном росте, помимо обычных физиологических нагрузок, имплантат подвергается дополнительной нагрузке, связанной с ростом зафиксированных позвоночных сегментов. При этом он должен работать не только как внутренняя шина, но и как форма, содержащая и ограничивающая собой активно растущие сегменты позвоночника до достижения им стабильности и равновесия. На результаты лечения, обусловленные в основном интраоперационной тактикой, большое влияние оказывает также поведение как фиксированных, так и нефиксированных сегментов растущего позвоночника.

Несмотря на то что транспедикулярный винт относится к задним имплантатам, он обладает уникальной биомеханической характеристикой, которая отличает его от других задних фиксаторов. Будучи фиксатором проникающего типа, транспедикулярный винт оказывает непосредственное воздействие на все три колонны позвоночника, так как входит в переднюю колонну через заднюю и среднюю, обеспечивая тем самым жесткую фиксацию, не создаваемую ни одним другим типом задних имплантатов [3, 17].

В данном экспериментальном исследовании с использованием длинной транспедикулярной конструкции подобной тем, что используются для лечения деформаций позвоночника у детей, изучалась реакция активно растущего организма на жесткую внутреннюю фиксацию транспедикулярными винтами. Особое внимание уделялось биологическим процессам, происходящим в зафиксированном сегменте: росту позвонков, изменениям в межпозвонковых суставах, дисках, суставных хрящах и т. д.

Материалы и методы

Двенадцати мини-свиньям породы Yucatan в период их активного роста (возраст 5,5–6,5 мес.; вес 32 ± 5 кг) была проведена задняя сегментарная транспедикулярная фиксация конструкцией для лечения сколиоза с жесткими стержневинтовыми имплантатами, которые обеспечивали полную неподвижность между винтами и продольными элементами. У одиннадцати животных фиксация была выполнена системой «Colorado» («Sofamor Danek», USA) и у одного – системой TSRH («Sofamor Danek», USA).

Операция включала в себя общую эндотрахеальную анестезию, задний продольный разрез, выделение позвоночника путем субмышечного доступа без нарушения периостальной оболочки и последующую транспедикулярную винтовую фиксацию девяти уровней, от T_{10} до L_5, с использованием восьми транспедикулярных винтов и двух изогнутых стержней для формирования сколиоза. Сколиоз формировался для мониторинга адекватности фиксации позвоночника имплантатом и моделирования сколиотического состояния. Так как предполагалось сформировать сколиоз поворотом изогнутых стержней на 90° против часовой стрелки, то слева было установлено пять винтов, а справа три. После размещения винтов в запланированном положении под интраоперационным рентгенологическим контролем изогнутые стержни соединялись с винтами и затем поворачивались для образования сколиоза. Затем винты блокировались на стержнях путем затягивания соединительных элементов. После формирования сколиоза рана ушивалась послойно без каких-либо попыток выполнения заднего внутри- или внесуставного спондилодеза.

Животные после выхода из анестезии находились в клетках. Непосредственно после операции были проведены рентгенографические исследования позвоночника в прямой и боковой проекциях под общим наркозом (35 x 43 см). В дальнейшем такие исследования проводились под внутривенной анестезией через две недели, два месяца, шесть месяцев, а затем каждые шесть месяцев. Угол сколиоза измерялся на переднезадних рентгенограммах по методу Cobb с использованием тех же контрольных позвонков, что и на послеоперационных рентгенограммах. На первичных и последних рентгенограммах сагиттальный угол также измерялся по методу Cobb с использованием тех же контрольных точек. Высота позвонков измерялась на прямых рентгенограммах, сделанных сразу после операции и перед выведением животных из эксперимента. Контрольные точки располагались на верхней и нижней замыкательных пластинках в центре позвонка. Длина зафиксированного отдела позвоночника измерялась с помощью струны, проходившей через точки в центре позвонков [5]. Верхний и нижний концы определялись по линиям, параллельным замыкательным пластинкам, прилегающим к верхним и нижним винтам или за-

жимам. Известная неизменная длина стержня использовалась для корректировки измерений с учетом увеличения изображения. Все измерения проводились дважды первым и вторым авторами. Для анализа использовалась средняя величина, округленная до десятичных долей. При необходимости для сравнения данных использовался парный *t*-критерий.

Животные выводились из эксперимента через 18 мес. после операции. Взятые препараты исследовались радиологическим, макроскопическим и гистологическим методами. Радиологическое обследование включало в себя рентгенографию препаратов в прямой и боковой проекциях и КТ-сканирование для оценки состояния дугоотростчатых суставов. При макроскопическом исследовании проводилась оценка фиксации имплантатов в препаратах, тест на ручное сгибание после удаления имплантатов, определение проходимости дискового пространства путем введения иглы в это пространство и визуальная оценка межпозвонковых дисков (рассекая дисковые пространства у сросшихся сегментов скальпелем) и суставов, примыкающих к зафиксированному уровню.

Для гистологических исследований межпозвонковые диски, включая пульпозное ядро, фиброзное кольцо, замыкательные пластинки позвонков и хрящи дугоотростчатых суставов окрашивались HPS (гематоксилин-флоксин-саффрон).

Результаты

Анализ проводился на основе экспериментальных данных, изучения результатов серий рентгенологических обследований и препаратов, взятых у 6 поросят через 18 мес. после операции. Несмотря на значительный прирост животных, с 32 ± 5 кг до 63 ± 15 кг, существенных нарушений внутренней фиксации не отмечалось, за исключением вытягивания винта в проксимальной части конструкции, выявленного при контрольной рентгенографии. К моменту окончания эксперимента сколиоз в 31 ± 5°, сформированный ротацией стержня, сохранялся на уровне 27 ± 8°. Статистически значимого изменения величины угла не отмечалось (p = 0,37, парный *t*-тест), что указывает на приемлемое сохранение фиксации. В сагиттальной плоскости искривление, созданное ротацией стержня, оставалось неизменным в пределах 18 ± 13° (p = 0,32, парный *t*-тест; рис. 1). Длина зафиксированного сегмента, которая сразу после операции была 27,6 ± 2,5 мм, на рентгенограммах через 18 мес. возросла до 28,3 ± 2,9 мм с учетом поправки на увеличение. Но это не имело статистической значимости (p = 0,10, парный *t*-тест) и могло быть связано с ошибками измерения. Несмотря на неизменность длины всего зафиксированного сегмента, за период наблюдения отмечалось продольное увеличение позвонков на 6 ± 3 мм (с 28 ± 3 мм до 34 ± 3 мм; p = 0,000, парный *t*-тест). Продольный рост произошел за счет дисковых пространств, которые постепенно сузились, местами до облитерации (рис. 2; табл.).

Аутопсия подтвердила вытягивание дистального винта у одного животного, выявленное на контрольных рентгенограммах. Однако несмотря на значительность вытягивания, винт не был сильно расшатан, отмечалось сопротивление прилагаемому усилию. За исключением этого винта, других нарушений фиксации со сто-

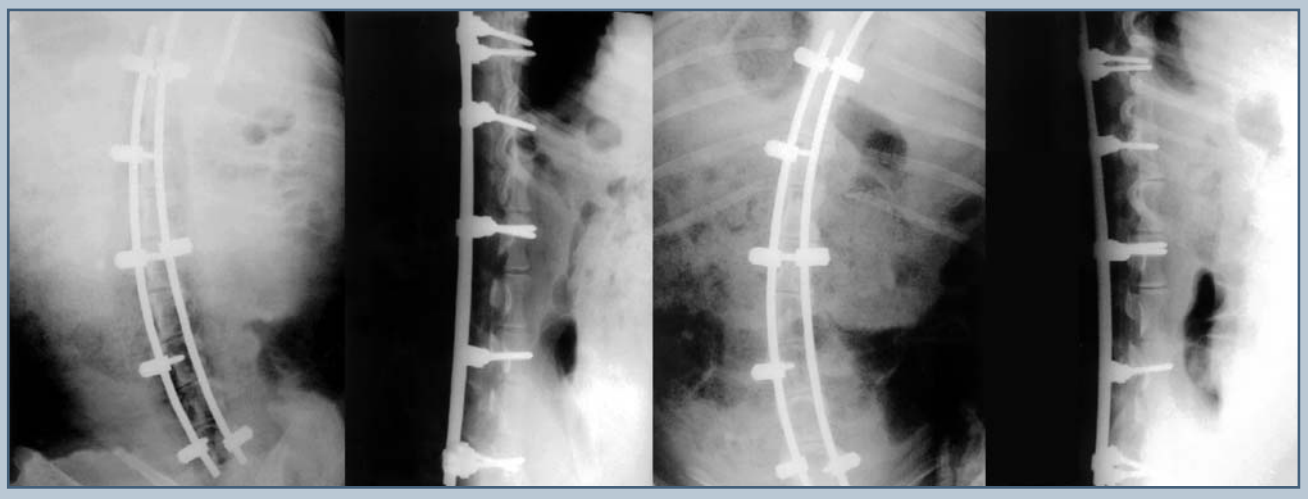

Рис. 1
Рентгенограммы животных сразу после операции и через 18 мес.: существенного изменения позвоночного изгиба в прямой и сагиттальной проекциях нет, несмотря на значительный рост животных

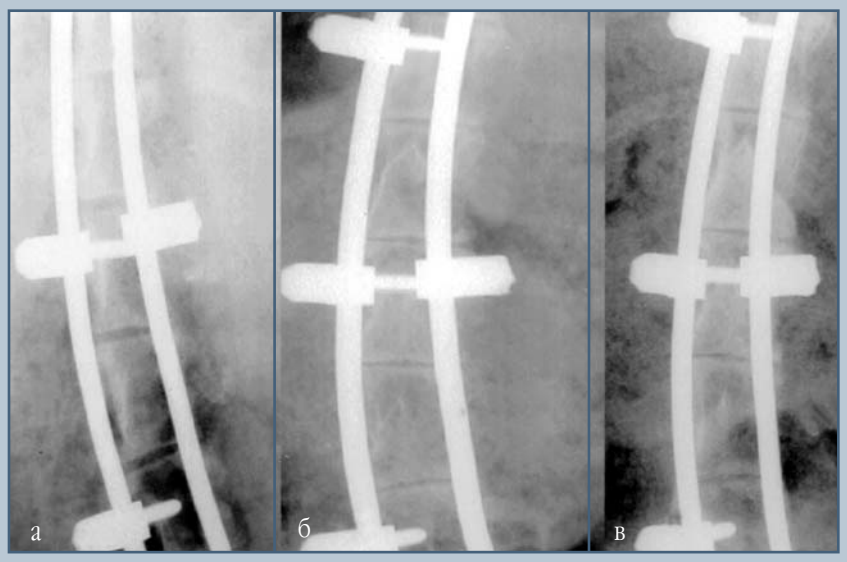

Рис. 2
Изменения зафиксированного отдела:
а – исходно;
б – через 6 мес.;
в – через 18 мес., отмечается рост тел позвонков и прогрессирующее сужение дисковых пространств

Таблица
Результаты рентгенологического исследования

Параметры	После операции	Через 18 мес.	P**
Угол сколиоза, град.	31 ± 5	27 ± 8	0,37
Сагиттальный угол, град.	18 ± 13	18 ± 13	0,32
Протяженность фиксации, мм*	276 ± 25	283 ± 29	0,10
Средняя длина позвонка, мм*	28 ± 3	34 ± 3	0,000

* коррекция на увеличение с использованием длины продольных элементов;
** парный t-тест.

роны винтов или других частей конструкции не отмечалось.

Несмотря на то что целенаправленной попытки добиться заднего сращения не было и, более того, для сохранения целостности суставов и надкостницы выполнялось субмускулярное отслоение, во всех зафиксированных дугоотростчатых суставах отмечалось спонтанное сращение с полной потерей суставного хряща и формированием костных траберкул, пересекающих бывший суставной промежуток, что подтверждается данными КТ (рис. 3).

При ручном сгибании зафиксированный отдел был жестким, без ощутимой межсегментарной мобильности. Во всех сегментах при введении иглы 18G для проверки проходимости дискового пространства отмечалось повышенное сопротивление. Во многих суставах это пространство невозможно было даже проткнуть, что указывало на костное сращение. Из-за сращения дугоотростчатых суставов для прямой визуальной оценки межпозвонкового диска и вскрытия дискового пространства выполнялась двухсторонняя остеотомия фасеток. В некоторых случаях для вскрытия межпозвонкового сустава потребовалась дополнительная остеотомия дискового пространства из-за сращения передних отделов (рис. 4). Патологические изменения в инкорпорированных межпозвонковых дисках выражались тяжелой атрофией и потерей пульпозного ядра, дегенеративными изменениями кольца и хряща замыкательных пластинок (рис. 5). Схожие изменения наблюдались в межпозвонковых дисках близлежащих двигательных сегментов, но были менее выражены, чем в зафиксированном отделе.

Обсуждение

Сегментарная транспедикулярная винтовая фиксация, обеспечивая жесткий захват трех колонн позвонков и тем самым усиливая трехмерный контроль позвоночного столба, позволяет улучшить и сохранить коррекцию деформации, а также уменьшить протяженность спондилодеза [7, 12, 16]. Несмотря на продолжающуюся полемику по поводу рискованности установки множества транспедикулярных винтов в непосредственной близости от жизненно важных нервных структур, метод сегментарной транспедикулярной фиксации, внедренный десять лет назад Suk, приобретает все большую популярность при лечении деформаций позвоночника у детей [2, 4]. Такое признание, постепенно побеждающее скептицизм, связано с появлением доказательств осуществимости и безопасности этих технологий [13, 14, 19], а также со все более широким применением их в хирургии поясничного и грудного отделов позвоночника. Однако применение сегментарной транспедикулярной фиксации у детей в большей степени эмпирическое. Все еще недостаточно информации о биологической реакции незрелого позвоночника

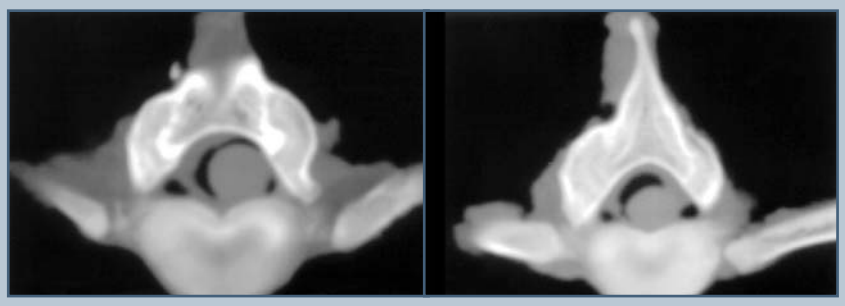

Рис. 3
КТ препаратов, показывающие облитерацию дугоотростчатых суставов в зафиксированном отделе

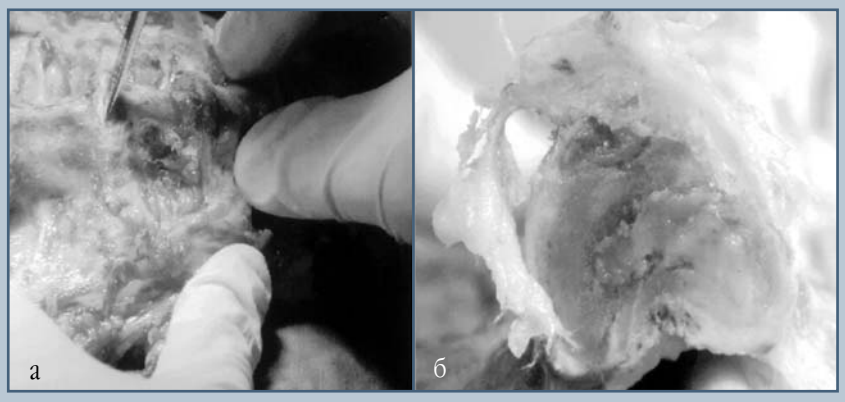

Рис. 4
Изменения в дисковых пространствах:
а – из-за краевого сращения для вскрытия некоторых пространств потребовалась остеотомия даже после резекции сращенных дугоотростчатых суставов;
б – выраженные дегенеративные изменения в зафиксированных отделах

на транспедикулярные винты и жесткие конструкции с такими винтами, которые используются при лечении деформаций позвоночника.

Вообще, у маленьких детей с перспективой продолжительного роста реакция кости на различные процедуры значительно отличается от реакции у взрослых или подростков с перспективой непродолжительного роста. Это можно отнести и к незрелому позвоночнику, при этом фактор роста или «блокированного» роста может оказаться нейтральным, вредным или полезным для исхода процедуры в зависимости от специфической ситуации.

Изучение длительной биологической реакции незрелого позвоночного столба на жесткую сегментарную транспедикулярную фиксацию в период активного роста является частью серии экспериментов, направленных на разработку системы мобильной внутренней фиксации у детей. Контрольная группа и группа экспериментальных животных с установленным мобильным инструментарием, рост которых продолжался 18 мес. после операции, дали редкую возможность наблюдения длительного воздействия транспедикулярного инструментария на мобильный позвоночник. В настоящее время это, может быть, единственное экспериментальное исследование продолжительного влияния длинной жесткой задней транспедикулярной конструкции на позвоночник без артродеза. Еще один интересный момент данного эксперимента заключается в том, что ротацией стержней на 90° была сформирована сколиотическая деформация. Это позволило изучить изменения, происходящие в деформированном позвоночнике. Некоторые результаты наблюдений требуют особого упоминания. Несмотря на то что задний спондилодез не выполнялся, наоборот, принимались меры для предотвращения повреждений дугоотростчатых суставов и периостальной трубки и тем самым – спонтанного артродеза, произошло полное заднее сращение зафиксированных сегментов у всех животных. Во всех суставах исчезли суставные хрящи, причем костные трабекулы пересекали пространство бывшего сустава. Костные перемычки над суставами отсутствовали, что указывало на внутрисуставной характер процесса сращения. Остается неясным, является это обычной реакцией дугоотростчатых суставов на продолжительную жесткую иммобилизацию или уникальной реакцией растущего позвоночника, так как мы использовали животных только в период их активного роста [6]. Однако с учетом того факта, что у взрослых сращение дугоотростчатых суставов достигается не всегда [10], такое спонтанное заднее сращение могло быть связано с ростом задних элементов, вызвавшим увеличение давления на суставы, по типу компрессионного артродеза, используемого на конечностях [15].

На мобильной передней колонне воздействие транспедикулярной винтовой конструкции вызывало прогрессирующее утончение и атрофию дисков с потерей пульпозного ядра и дегенерацию фиброзного кольца и хрящей замыкательных пластинок, что наблюдалось и в экспериментальном исследовании Kioschos et al.

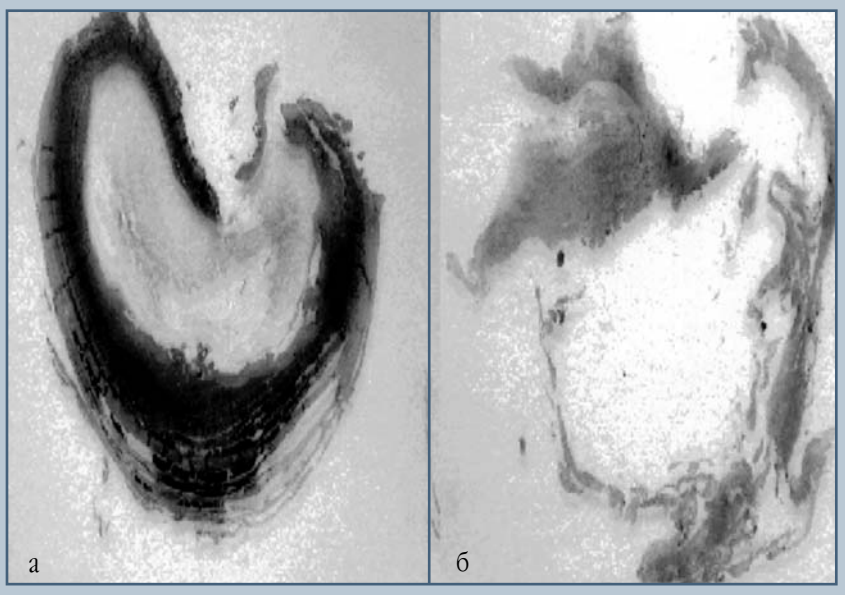

Рис. 5
Изменения в межпозвонковых дисках:
а – нормальный диск контрольного поросенка;
б – диск из зафиксированного отдела, гистологические изменения характеризуются исчезновением студенистого ядра и дегенерацией фиброзного кольца

на молодых собаках [11]. Эти изменения оценены как результат жесткой иммобилизации суставов этих межпозвонковых дисков, питание которых обеспечивается за счет цикличности нагрузки и разгрузки суставов [9]. Однако в нашем исследовании выявлен значительный продольный рост позвонков в зафиксированных сегментах, несмотря на то что длина конструкции не увеличилась. Поскольку транспедикулярные винты были соединены со стержнями жестким блокирующим механизмом по типу «шип – паз», рост тел позвонков происходил за счет дисковых пространств, сопротивление которых было незначительным до момента возникновения костного сопротивления смежных тел позвонков. Такое возросшее давление на диски тел растущих позвонков может являться дополнительным фактором, помимо нарушения механизма питания, вызывающим изменения в межпозвонковых дисках и хрящах замыкательных пластин [1, 8]. Вышесказанное подтверждает то, что диск имеет более выраженную дегенерацию с вогнутой стороны сколиоза, которая подвергается большей нагрузке, чем выпуклая.

Продолжительное давление растущих тел позвонков друг на друга со временем приводит к облитерации сустава, анкилозу и может окончиться их спонтанным сращением, как это происходит с дугоотростчатыми суставами в зоне их фиксации инструментарием. Однако это предположение требует дальнейших доказательств и документального подтверждения.

Замещение дискового пространства растущими телами позвонков сохраняет общую длину передней колонны и может играть важную роль в сохранении коррекции зафиксированного отдела позвоночника [16].

Что касается механических характеристик транспедикулярной винтовой конструкции, то наши результаты можно экстраполировать на человека, поскольку у четвероногих аксиальная нагрузка важнее [20]. Тем не менее это позволяет предположить, что жесткая транспедикулярная винтовая фиксация, удерживая позвоночник по принципу шипа и паза, может преодолеть силу роста как передней, так и задней колонны незрелого позвоночника [11]. Постепенный анкилоз межпозвонковых суставов и дегенерация хрящей в зафиксированном отделе могут способствовать предотвращению несостоятельности механической фиксации (хотя это в большей степени зависит от прочности транспедикулярной винтовой конструкции), со временем уменьшая нагрузку, связанную с подвижностью, и рост позвонков.

Таким образом, наши результаты говорят о том, что даже в активно растущем позвоночнике силы роста не превышают сдерживающую силу сегментарной транспедикулярной винтовой фиксации. Продольный рост позвонков происходит даже в пределах фиксирующей конструкции, но за счет пространств диска и дугоотростчатых суставов, что, в конце концов, приводит к сращению позвонков.

Такая биологическая реакция незрелого позвоночного столба на сегментарную транспедикулярную конструкцию, возможно, является одной из причин благоприятных клинических результатов сегментарной транспедикулярной фиксации у детей с малым числом случаев механической несостоятельности фиксации или несращения.

Литература

1. **Adams MA, McMillan DW, Green TP, et al.** Sustained loading generates stress concentrations in lumbar intervertebral discs. Spine 1996;21:434–438.
2. **Akbarnia BA, Asher MA, Hess WF, et al.** Safety of pedicle screw in pediatric patients with scoliosis and kyphosis. Presented at the 31st Annual meeting of the Scoliosis Research Society, Ottawa, Canada, September 1996.
3. **Benzel EC.** Spinal Instrumentation. American Association of Neurological Surgeons, 1994.
4. **Brown CA, Lenke LG, Bridwell KH, et al.** Complications of pediatric thoracolumbar and lumbar pedicle screws. Spine 1998;23:1566–71.
5. **Bridwell KH, Kuklo TR, Lewis SJ, et al.** String test measurement to assess the effect of spinal deformity correction on spinal canal length. Presented at the 35th Annual meeting of the Scoliosis Research Society, Cairns, Australia, October 2000.
6. **Fisk JR, Peterson HA, Laughlin R, et al.** Spontaneous fusion in scoliosis after instrumentation without arthrodesis. J Pediatr Orthop. 1995;15:182–6.
7. **Hamill CL, Lenke LG, Bridwell KH, et al.** The use of pedicle screw fixation to improve correction in the lumbar spine idiopathic scoliosis. Is it warranted? Spine 1996; 21:1241–9.
8. **Handa T, Ishihara H, Ohshima H, Osada R, Tsuji H, Obata K.** Effects of hydrostatic pressure on matrix synthesis and matrix metalloproteinase production in the human lumbar intervertebral disc. Spine 1997; 22:1085–91
9. **Holm S, Nachemson A.** Variations in the nutrition of the canine intervertebral disc induced by motion. Spine 1983; 8:866–874.
10. **Kim KW, Ha KY, Moon MS, et al.** Fate of the facet joints after instrumented intertransverse process fusion. Clin Orthop. 1999; 36:110–9.
11. **Kioschos HC, Asher MA, Lark RG, et al.** Overpowering the crankshaft mechanism. The effect of posterior spinal fusion with and without stiff transpedicular fixation on anterior spinal column growth in immature canines. Spine 1996; 21: 1168–73.
12. **Liljenqvist UR, Halm HF, Link TM.** Pedicle screw instrumentation of the thoracic spine in idiopathic scoliosis. Spine 1997; 22: 2239–45.
13. **Liljenqvist UR, Link TM, Halm HF.** Morphometric analysis of thoracic and lumbar vertebrae in idiopathic scoliosis. Spine 2000; 25:1247–53.
14. **O'Brien MF, Lenke LG, Mardjetko S, et al.** Pedicle morphology in thoracic adolescent idiopathic scoliosis: is pedicle fixation an anatomically viable technique? Spine 2000; 25:2285–93.
15. **Rivard CH, Kim WJ, Coillard C, et al.** The influence of fixation rigidity on intervertebral joints. An experimental comparison between a rigid and a flexible system. Presented at the 36th Annual meeting of the Scoliosis Research Society, Cleveland, Ohio, September 2001.
16. **Suk SI, Lee CK, Kim WJ, et al.** Segmental pedicle screw fixation in the treatment of idiopathic thoracic scoliosis. Spine 1995; 20: 1399–1405.
17. **Suk SI, Kim WJ, Kim JH, et al.** Restoration of thoracic kyphosis in the hypokyphotic spine: a comparison between multiple-hook and segmental pedicle screw fixation in adolescent idiopathic scoliosis. J Spinal Disord. 1999; 12:489–95.
18. **Suk SI, Kim WJ, Kim JH, et al.** Pedicle screw fixation in pediatric spinal deformities-results in patients under 10 years old. Presented at the 35th Annual meeting of the Scoliosis Research Society, Cairns, Australia, October 2000.
19. **Suk SI, Kim WJ, Lee SM, et al.** Thoracic pedicle screw fixation in spinal deformities – are they really safe. Spine 2001; 26:2049–57.
20. **Smit TH.** The use of a quadruped as an vivo model for the study of the spine – biomechanical considerations. Eur. Spine J. 2002; 11(2):137–44.

Адрес для переписки:
Prof. Charles-H. Rivard
Sainte-Justine Hospital,
3175 Cote-Sainte-Catherine, B922,
Montreal, Canada, H3T 1C5,
crivard@justine.umontreal.ca

ХИРУРГИЯ ПОЗВОНОЧНИКА
НАУЧНО-ПРАКТИЧЕСКИЙ ЖУРНАЛ
Journal of Spine Surgery

Оформление подписки (с любого номера) в редакции:
630091, Россия, Новосибирск, ул. Фрунзе, 17, НИИТО, тел: (3832) 94-30-34,
факс (3832) 245-570 (для редакции). E-mail: koe@niito.ru
www.spinesurgery.ru

РЕДАКЦИЯ ПРИГЛАШАЕТ
ДЛЯ ПУБЛИКАЦИИ
СПЕЦИАЛИСТОВ В ОБЛАСТИ
ПАТОЛОГИИ ПОЗВОНОЧНИКА
И СМЕЖНЫХ ДИСЦИПЛИН

ИНФОРМАЦИЯ ДЛЯ АВТОРОВ
НА САЙТЕ:
WWW.SPINESURGERY.RU