



# ЛЕЧЕНИЕ БОЛЬНЫХ С ОСЛОЖНЕННЫМИ И НЕОСЛОЖНЕННЫМИ ПОВРЕЖДЕНИЯМИ ПОЗВОНОЧНИКА ПРИ СОЧЕТАННОЙ ТРАВМЕ

В.В. Крылов<sup>1, 2</sup>, А.А. Гринь<sup>1, 2</sup>, Ю.С. Иоффе<sup>1</sup>, В.М. Казначеев<sup>2</sup>, Н.Н. Николаев<sup>1</sup>, М.А. Некрасов<sup>1</sup>

<sup>1</sup>НИИ скорой помощи им. Н.В. Склифосовского, Москва

<sup>2</sup>Московский государственный медико-стоматологический университет

**Цель исследования.** Определение тактики лечения при повреждениях позвоночника и спинного мозга у больных с сочетанной травмой.

**Материал и методы.** В 2000–2003 гг. в НИИ скорой помощи им. Н.В. Склифосовского на лечении находились 184 пациента с повреждением позвоночника и спинного мозга и сочетанной травмой, из них прооперирован 141 больной. Диагностический алгоритм включал общий и неврологический осмотры, УЗИ брюшной и плевральной полостей, рентгенографию черепа, таза, ребер, поврежденных конечностей, всех отделов позвоночника, миелографию и КТ позвоночника. Больных осматривали реаниматолог, нейрохирург, травматолог и хирург. Реанимационным больным проводили мониторинг гемодинамических показателей, показателей артериальной крови, тяжесть сочетанной травмы оценивали по шкале ISS.

**Результаты.** Одномоментная операция на позвоночнике и костях скелета была выполнена у 13 больных, операция на позвоночнике вторым этапом — у 24, первым этапом (предшествовала другому вмешательству) — у 39, 65 пострадавших прооперированы только на позвоночнике. В неврологическом статусе улучшение отмечено у 60 пациентов. Общая летальность составила 22 %, а послеоперационная — 14 %.

**Заключение.** Выявлена прямая зависимость исходов хирургического лечения от тяжести сочетанной травмы. Применение современных транспедикулярных ламинарных фиксаторов, галоаппарата позволяет выполнять операции у тяжелых больных с осложненными нестабильными переломами позвоночника в два этапа.

**Ключевые слова:** повреждения позвоночника, сочетанная травма, спинной мозг.

TREATMENT FOR COMPLICATED AND UNCOMPLICATED SPINE INJURIES IN MULTITRAUMA PATIENTS

V.V. Krylov, A.A. Grin, Yu.S. Ioffe, V.M. Kaznacheev, N.N. Nikolaev, M.A. Nekrasov

**Objective.** To determine treatment tactics for spine and spinal cord injuries in multitrauma patients.

**Material and Methods.** 184 patients with spine and spinal cord injuries combined with multiple traumas were treated at Sklifosovsky Clinical and Research Institute for Emergency Medicine in 2000–2003, out of them 141 patients underwent surgical treatment. Diagnostic algorithm included general and neurologic examinations, ultrasound studies of the abdominal and pleural cavities, radiography of the skull, pelvic, ribs, injured extremities and all spine levels, and spine myelography and CT. Patients were examined by resuscitator, neurosurgeon, traumatologist and surgeon. Hemodynamic and arterial blood characteristics were monitored in critically ill patients. To assess the severity of multiple trauma the ISS scoring system was used.

**Results.** Single-stage operation in the spine and bones of the skeleton was performed in 13 patients, first-stage spine surgery (preceding another intervention) — in 39 patients, second-stage spine surgery — in 24 patients, and 65 patients underwent a spine surgery alone. Neurologic status improved in 60 patients. Total lethality was 22 % and post-operative one — 14 %.

**Conclusion.** Direct relation between surgery outcome and severity of multiple trauma was revealed. Application of up-to-date transpedicular and laminar fixation techniques, and halo-apparatus provides the possibility to perform two-stage surgery for complicated unstable vertebral fractures in patients with severe trauma.

**Key Words:** spine injuries, multiple trauma, spinal cord.

Hir. Pozvonoc. 2005;(4):8–14.

## Введение

Сочетанная травма, количественный рост которой в полной мере проявился в последние десятилетия, является значимой социальной и медицинской проблемой, в основе которой научно-технический прогресс, интенсивная урбанизация, неуклонное увеличение количества средств передвижения, появление все более сложных механизмов, нарастание числа суицидальных случаев вследствие изменений условий жизни.

Сочетанная травма не является простой комбинацией повреждений различных органов. Это особая категория повреждений, при которой патологический процесс протекает по своим законам, а клиническая картина имеет свои особенности [8]. Летальность при сочетанной травме составляет 19,8–35 % [2, 7], первое место занимают повреждения двух и более полостей (69,2 %), второе – сочетанные повреждения позвоночника и спинного мозга (53,3 %), третье – сочетанная черепно-мозговая травма (32,9 %) [7, 11]. На месте происшествия погибает до 50 % пострадавших с сочетанной травмой. Причинами смерти являются кровотечения из-за повреждения крупных сосудов брюшной полости и грудной клетки, тяжелая черепно-мозговая травма, повреждения шейного отдела позвоночника и спинного мозга.

Актуальность исследования повреждений позвоночника и спинного

мозга при сочетанной травме обусловлена следующим.

1. Больных с такими повреждениями становится больше как в абсолютном количестве, так и в структуре пострадавших. Так, в 1950–1963 гг. в НИИ скорой помощи им. Н.В. Склифосовского с повреждениями позвоночника и спинного мозга был госпитализирован 131 пострадавший, у 28 % была сочетанная травма [3]. В 2000–2003 гг. в этот же институт госпитализированы 319 пациентов с травмой позвоночника и спинного мозга, у 50 % имелись сочетанные повреждения [5]. Б.В. Гайдар с соавт. [4] сообщают о том, что сочетанная позвоночно-спинномозговая травма (СПСМТ) в настоящее время встречается у 62,7 % пострадавших.

2. Характерно изменение структуры причин травмы. Так, если ранее среди причин СПСМТ превалировала бытовая травма (80 % пострадавших), а ДТП встречались только у 10 % [1], то в настоящее время основными причинами становятся катастрофа и ДТП – до 80 % [9, 14]. Все чаще поступают пациенты, пострадавшие в результате террористических актов, техногенных катастроф.

3. До сих пор еще высок процент ошибок диагностики при сочетанных повреждениях позвоночника и спинного мозга [10, 13, 16]. Недостаточно разработаны вопросы диагностики, тактики и методов хирургического лечения [6].

4. Сохраняется большой процент осложнений, летальных исходов и инвалидизации. Требуются большие финансовые затраты на лечение, реабилитацию и содержание больных с СПСМТ [12, 15].

Пациенты с острой травмой позвоночника и спинного мозга в структуре всех больных, госпитализированных в нейрохирургические отделения Москвы в 1997–2003 гг., составили 3,5–4 %. Из них 70 % – пострадавшие с осложненной травмой позвоночника (табл. 1). В составе оперированных больных преобладают пациенты с травмой шейного (44 %) и поясничного (32 %) отделов позвоночника. У 85 % больных наблюдается осложненная травма позвоночника; у 50 % – сочетанные повреждения.

Цель исследования – определение тактики лечения при повреждениях позвоночника и спинного мозга у больных с сочетанной травмой.

## Материал и методы

В 2000–2003 гг. в НИИ скорой помощи им. Н.В. Склифосовского на лечении находилось 366 больных с осложненной и неосложненной травмой позвоночника, из них 184 – с сочетанными повреждениями (в отделение реанимации поступило 162 человека). С осложненной травмой позвоночника было 143 больных, из них прооперированы – 112. Неосложненная травма – у 41, из них прооперированы – 29. Средний воз-

Таблица 1

Структура пострадавших с повреждением позвоночника в нейрохирургических стационарах Москвы в 1997–2003 гг.

Структура пациентов	1997	1998	1999	2000	2001	2002	2003
Всего пациентов	15430	16378	20077	22011	22181	20028	22297
В том числе:							
с осложненной и неосложненной травмой позвоночника	289	430	655	766	783	742	753
с осложненной травмой позвоночника	226	304	491	628	459	497	410
оперированных (%)	189 (65)	239 (56)	373 (57)	361 (47)	348 (44)	371 (50)	373 (50)
с сочетанной травмой (%)	нет данных	нет данных	146 (22)	220 (29)	397 (51)	372 (50)	381 (51)
послеоперационная летальность при сочетанной травме, %	–	–	29	28	26	25	22

раст прооперированных больных  $34,0 \pm 6,9$  лет.

Среди прооперированных больных преобладали пострадавшие в ДТП (52 человека) и получившие кататравму (47 человек), травму в быту (24 человека), травмированные при нырянии на мелководье (9 человек), другие причины травмы были у 9 человек; у 34 пациентов была производственная травма; 35 % пострадавших находились в состоянии алкогольного опьянения.

Диагностический алгоритм включал общий и неврологический осмотры, УЗИ брюшной и плевральной полостей, рентгенографию черепа, таза, ребер, поврежденных конечностей, всех отделов позвоночника, миелографию и КТ позвоночника. Больных осматривали реаниматолог, нейрохирург, травматолог и хирург. Реанимационным больным проводили мониторинг АД, ЧСС, ЭКГ, гемоглобина, количества эритроцитов и лейкоцитов,  $K^+$ ,  $SO_2$ , pH и  $pCO_2$  артериальной крови, общего белка крови, креатинина и мочевины. Тяжесть сочетанной травмы оценивали по шкале ISS (Injury Severity Score), неврологические расстройства – по шкале ASIA (American Spine Injury Association), характер повреждения позвоночника – по Чикагской классификации травм позвоночника.

В течение первых суток прооперированы 99 пациентов, в течение вторых-третьих суток – 19, через трое суток – 23. Современные фиксаторы (системы «Tenog», «Horizon», «TSRH-3D», «Z-plate» «Orion», «Atlantis»,

«UCSS», «CCD-Cervical», «Apofix» фирмы «Medtronic Sofamor Danek»; системы «Diapason», «Centaur» фирмы «Stryker», транспедикулярные фиксаторы фирмы «Конмет») использованы у 136 пациентов. Наиболее тяжелые сопутствующие повреждения выявлены при травме грудного отдела позвоночника (табл. 2).

Переломы двух и более смежных позвонков диагностированы у 26 пациентов, многоуровневые повреждения позвонков (переломы несмежных позвонков или на разных уровнях) – у 21.

Повреждения спинного мозга по шкале ASIA типа А выявлены у 21 пациента, В – у 12, С – у 51, D – у 28, E – у 29.

### Результаты

Хирургическую тактику у больных с осложненной СПСМТ определяли после оценки общего состояния, характера повреждений. Показаниями к экстренной операции являлись наличие компрессии спинного мозга и его корешков, нарастание неврологической симптоматики и (или) нестабильный перелом позвоночника. Явления нестабильного перелома без неврологических расстройств позволяли производить операции после полной стабилизации состояния больного. Тактику лечения и объем операции на позвоночнике определяли с учетом сочетанной патологии (повреждение органов грудной и брюшной полостей, переломы костей, развитие шока). Очередность и экстренность операций определяли

с учетом угрозы для жизни той или иной травмы (первая очередь), угрозы потери функции органа или системы органов (вторая очередь), в третью очередь выполняли операции, задержка которых существенно не влияла на исход лечения.

В первую очередь проводили операции по поводу внутриполостного кровотечения (повреждения селезенки, печени, сосудов брюшной и плевральной полостей, внутричерепная гематома, продолжающееся кровотечение из поврежденного легкого). Во вторую очередь – операции на позвоночнике и спинном мозге, остеосинтез бедренной кости, костей таза и голени. Операции на костях скелета, эндоскопическое дренирование свернувшегося гемоторакса осуществляли в плановом порядке третьим этапом.

Одномоментная операция на позвоночнике и костях скелета была выполнена у 13 больных, вторым этапом – у 24 больных, операция на позвоночнике предшествовала другому вмешательству у 39 пациентов, без вмешательства на других органах – у 65 больных. Всегда стремились к наиболее раннему остеосинтезу при переломах трубчатых костей для получения возможности максимально ранней активизации больных и ранней профилактики осложнений.

Противопоказанием к операции на позвоночнике было крайне тяжелое состояние больного: шок, нестабильность гемодинамики, кома (уровень сознания по шкале комы Глазго менее 9 баллов), множественные повреждения ребер с гемопневмотораксом, явлениями дыхательной недостаточности ( $SpO_2$  при инсуффляции кислорода менее 90 %), анемия (гемоглобин менее 90 г/л), ушиб сердца с признаками сердечной недостаточности, почечная (анурия, олигоурия, мочевины больше 10 ммоль/л, креатинин больше 180 ммоль/л) и (или) печеночная (общий белок меньше 45 г/л, повышение ферментов более чем в два раза) недостаточность, жировая эмболия, ТЭЛА, пневмония, нефикси-

Таблица 2

Зависимость тяжести сочетанной травмы позвоночника от уровня повреждения

Отдел позвоночника	Осложненная травма		Неосложненная травма	
	средний балл по шкале ISS	число больных	средний балл по шкале ISS	число больных
Шейный	25	20	15	5
Грудной	29	26	26	4
Поясничный	27	41	13	9
Многоуровневые повреждения	25	25	17	11

рованные переломы конечностей (при операциях задним доступом).

Противопоказанием к операции на позвоночнике и спинном мозге в промежуточном периоде были гнойно-септические осложнения и полиорганная недостаточность.

Хирургическая тактика при повреждении шейного отдела позвоночника (уровень  $C_3-C_7$ ) заключалась в следующем: выполняли переднюю декомпрессию, репозицию, комбинированный спондилодез аутокостью и титановой пластиной (рис. 1). При повреждении более двух тел по-

звонков, наличии задней компрессии, при значительных повреждениях задних структур проводили одномоментную, если позволяло состояние больного, переднюю декомпрессию, комбинированный спондилодез аутокостью и титановой пластиной и заднюю декомпрессию и фиксацию стяжкой или транспедикулярной системой. При тяжелом состоянии пациента заднюю декомпрессию и фиксацию выполняли после улучшения состояния.

При повреждениях верхнешейного отдела позвоночника ( $C_1-C_2$ ) в зависимости от характера повреждения

позвонков производили, если позволяло состояние больного, полный объем операции – репозицию и стабилизацию в галоаппарате в сочетании с задним спондилодезом и внутренней фиксацией стяжками, цервикокраниальную фиксацию, передний спондилодез винтом при повреждениях  $C_2$  позвонка (рис. 2), аутокостью и пластиной. При тяжелом состоянии больного ограничивались галофиксацией, а после стабилизации состояния проводили полный объем операции.

При неосложненных нестабильных повреждениях грудного и пояс-

Рис. 1

МРТ (а) и боковая дооперационная спондилограмма (б) пациентки с сочетанной осложненной травмой позвоночника: осложненный компрессионно-оскольчатый перелом тел  $C_3-C_4$  позвонков, ушиб и компрессия спинного мозга на уровне  $C_4$ , ушиб головного мозга легкой степени, перелом ключицы. Боковая спондилограмма той же пациентки (в) после операции. По данным МРТ определяются нестабильный компрессионно-оскольчатый перелом тела  $C_4$  с компрессией спинного мозга, стабильный компрессионный перелом тела  $C_3$  позвонка. На боковой спондилограмме до операции – перелом тела  $C_3$  позвонка с его подвывихом кзади на 3 мм, отсутствие межпозвоночного промежутка  $C_3-C_4$ . На боковой спондилограмме после операции – костный трансплантат между позвонками  $C_3, C_5$ ; позвонок  $C_3$  репонирован, тела  $C_2, C_5$  фиксированы титановой пластиной "Ogion". Костный трансплантат фиксирован к пластине дополнительным винтом

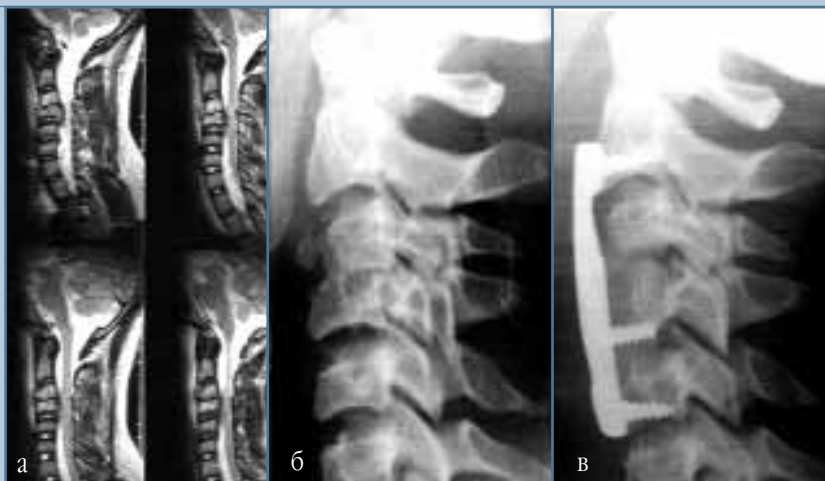
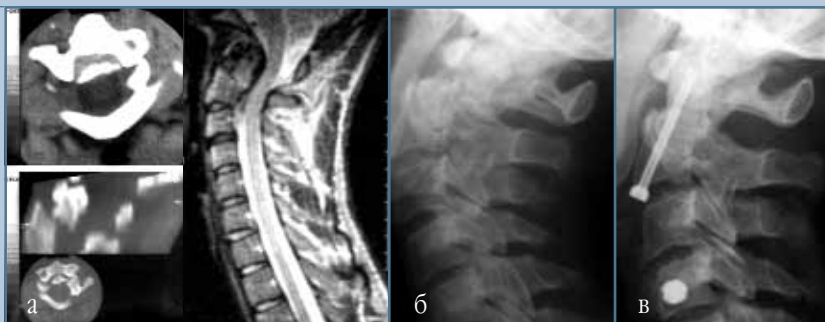

Рис. 2

КТ, МРТ (а), боковые спондилограммы до (б) и после (в) операции больного с неосложненным трансдентальным переломом  $C_2$  позвонка, ушибом головного мозга, переломом костей правого предплечья. По данным КТ и МРТ определяется перелом зубовидного отростка (тип 2) со смещением его в просвет позвоночного канала и с компрессией спинного мозга. На боковой спондилограмме до операции видно смещение отломка зубовидного отростка кзади на 2/3 его сагиттального размера. На послеоперационной спондилограмме – состояние после репозиции зубовидного отломка и трансдентальная фиксация  $C_2$  позвонка канюлированным винтом (третьи сутки после травмы)



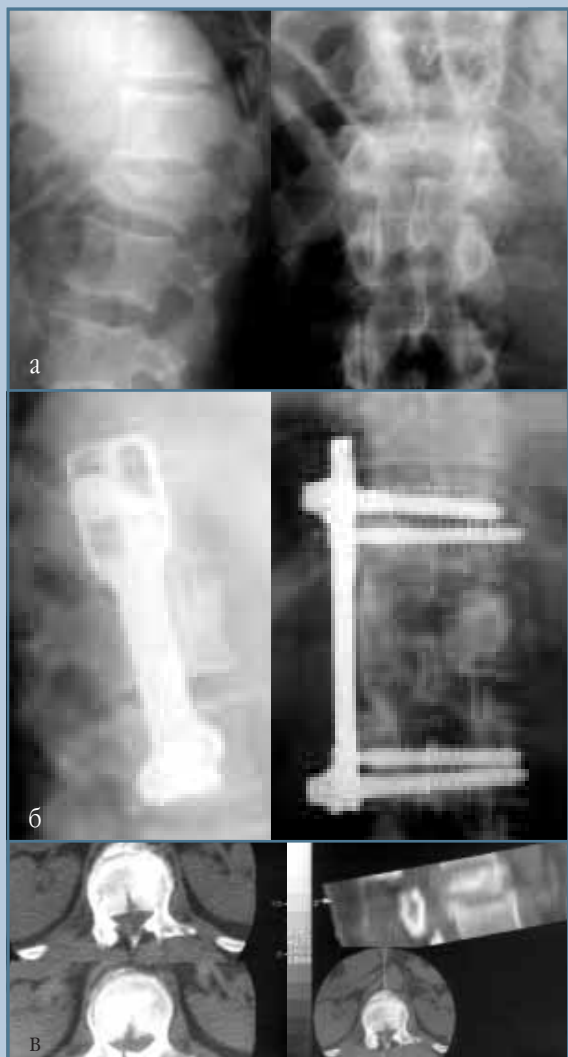

Рис. 3

Дооперационные (а) и послеоперационные (б) спондилограммы и КТ L<sub>1</sub> позвонка (в) больного с сочетанной позвоночно-спинномозговой травмой: неосложненный компрессионный перелом L<sub>1</sub> позвонка и переломом правого бедра. По данным спондилографии определяются снижение высоты тела L<sub>1</sub> позвонка в передних отделах на 2/3, клиновидная деформация позвонка и кифотическая и сколиотическая деформации позвоночного столба. Отмечается увеличение расстояния между корнями ножек L<sub>1</sub> позвонка на фронтальной спондилограмме, что свидетельствует о нестабильном характере перелома. Скрепкой отмечено ребро, через которое осуществляется доступ к L<sub>1</sub> позвонку. По данным КТ – многооскольчатый перелом тела L<sub>1</sub> позвонка с внедрением костных отломков в просвет позвоночного канала на 50 %; перелом дужки L<sub>1</sub> позвонка без смещения отломков. Произведены передняя декомпрессия спинного мозга и комбинированный спондилодез Th<sub>12</sub>–L<sub>2</sub> позвонков аутокостью и титановой пластиной “Z-plate”. На послеоперационных спондилограммах – ось позвоночника и высота тела L<sub>1</sub> позвонка восстановлены

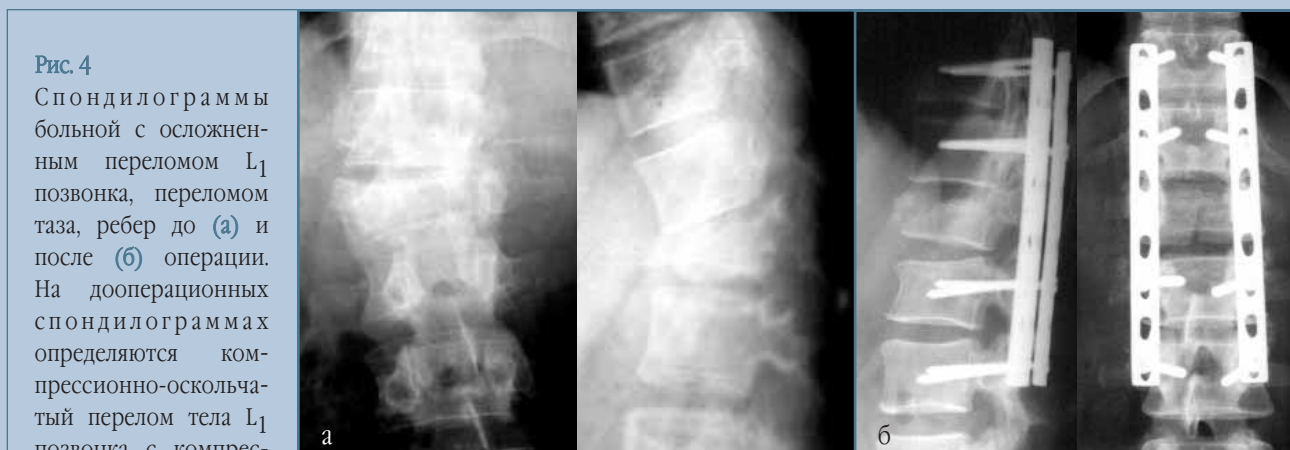

Рис. 4

Спондилограммы больной с осложненным переломом L<sub>1</sub> позвонка, переломом таза, ребер до (а) и после (б) операции. На дооперационных спондилограммах определяются компрессионно-оскольчатый перелом тела L<sub>1</sub> позвонка с компрессией на 3/4, кифотической и сколиотической деформациями позвоночного столба, увеличение расстояния между корнями ножек L<sub>1</sub> позвонка. Произведены декомпрессивная ламинэктомия L<sub>1</sub>, частично L<sub>2</sub>, L<sub>3</sub> позвонков, резекция клина Урбана, ревизия спинного мозга и транспедикулярная фиксация Th<sub>11</sub>–Th<sub>12</sub>–L<sub>2</sub>–L<sub>3</sub> позвонков по Рой-Камиллу. Ось позвоночника восстановлена

ничного отделов позвоночника (повреждения передних структур) выполняли передний спондилодез аутокостью и пластиной. При тяжелом состоянии – задний транспедикулярный спондилодез с последующим (через 2–3 недели) передним спондилодезом (рис. 3).

При осложненном стабильном переломе грудного и поясничного отделов позвоночника производили ламинэктомию, декомпрессию, ревизию спинного мозга и заднюю транспедикулярную фиксацию.

При осложненных нестабильных переломах позвоночника делали ламинэктомию, декомпрессию, реклинацию, ревизию спинного мозга, транспедикулярную ламинарную фиксацию (рис. 4). Если позволяло состояние больного, одновременно выполняли передний спондилодез, если не позволяло – через 2–3 недели (рис. 5).

Оценку состояния на момент выписки из стационара проводили по шкале Карновского. Средний балл во всей группе составил 56, а у оперированных и выписанных больных – 72.

В неврологическом статусе улучшение (переход в группу с менее выраженным неврологическим дефицитом) отмечено у 60 (54 %) пациентов с осложненной травмой позвоночника (табл. 3).

Общая летальность в группе больных с СПСМТ составила 22 % и была обусловлена шоком и тяжелыми экстравертебральными повреждениями: травмой грудной клетки с ушибом легкого, сердца, переломами костей таза, бедра, тяжелой черепно-мозговой травмой и присоединяющимися гнойно-септическими осложнения-

ми. Послеоперационная летальность – 14 %. Наибольшая летальность отмечена у пациентов с сочетанием позвоночно-спинномозговой травмы и травмы грудной клетки с повреждением ребер и легких (16 пациентов), а также у пациентов, оперированных на вторые-третьи сутки с момента травмы (табл. 4).

### Заключение

Анализ результатов лечения пострадавших с СПСМТ показал, что хирур-

Таблица 3

Динамика неврологического статуса по шкале ASIA

Тип повреждения спинного мозга	Число больных		
	до операции	после операции	умерших после операции
A	21	8	12
B	12	5	5
C	51	16	3
D	28	42	–
E	29	50	–
Всего	141	121	20

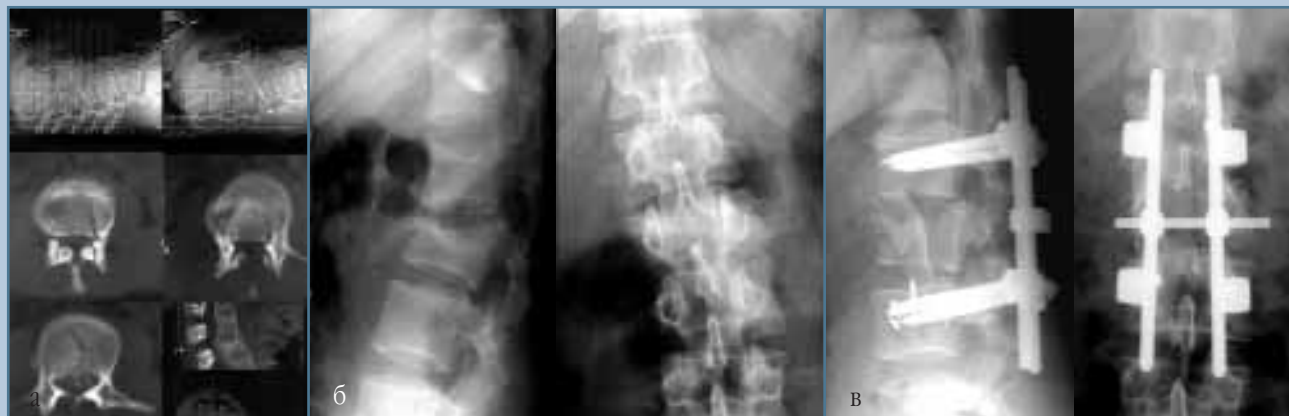

Рис. 5

Дооперационные КТ (а) и спондилограммы (б) больной с сочетанной позвоночно-спинномозговой травмой, осложненным переломом ребер и переломом таза. По данным КТ определяется компрессионно-оскольчатый перелом тела L<sub>2</sub> позвонка с внедрением костных отломков в просвет позвоночного канала на 75 %. На дооперационных спондилограммах – компрессионно-оскольчатый перелом тела L<sub>2</sub> позвонка с компрессией на 1/2, кифотической и сколиотической деформациями позвоночного столба. Первым этапом выполнены декомпрессивная ламинэктомия L<sub>2</sub> позвонка, передняя декомпрессия спинного мозга и транспедикулярная фиксация. Через две недели произвели передний корпородез L<sub>1</sub>–L<sub>3</sub> аутокостью (в)

Таблица 4

Зависимость послеоперационной летальности от сроков операции

Срок операции с момента травмы	Число оперированных больных	Число больных, умерших после операции, n (%)
24 ч	99	14 (14)
25–72 ч	19	4 (21)
4 и более сут	23	2 (9)

гическая тактика определяется тяжестью сочетанных повреждений и состоянием больного как до операции, так и динамикой состояния во время хирургического вмешательства. Противопоказаниями к экстренной операции на позвоночнике и спинном мозге являются шок, нестабильная ге-

модинамика, разрывы внутренних органов с гемопневмотораксом и (или) гемоперитонеумом, тяжелая ЧМТ, Hb ниже 90 г/л, повреждения таза, бедра, ушиб сердца, SpO<sub>2</sub> меньше 90 %, K<sup>+</sup> меньше 3 ммоль/л. Интраоперационные факторы риска: падение Hb ниже 70 г/л, АД менее 90 мм

рт. ст., Sp меньше 85 %, аритмия, одномоментная кровопотеря более 800 мл, общая кровопотеря более 1500 мл. Выявлена прямая зависимость исходов хирургического лечения от тяжести сочетанной травмы. Максимальная летальность отмечена в группе пациентов, оперированных на вторые-третьи сутки с момента травмы. Применение современных транспедикулярных ламинарных фиксаторов, галоаппарата позволяет выполнять операции у тяжелых больных с осложненными нестабильными переломами позвоночника в два этапа. Активная ранняя хирургическая тактика является одним из методов профилактики гнойно-септических и тромбоэмболических осложнений.

## Литература

1. **Ахмед Заде А.Я.** Некоторые вопросы тактики при сочетанной травме позвоночника // Заболевания и повреждения позвоночника и спинного мозга: Сб. науч. тр. М., 1985. С. 72–74.
2. **Берснев В.П., Поляков И.В., Могучая О.В. и др.** Смертность населения Санкт-Петербурга от нейрохирургической патологии // Нейрохирургия. 1999. № 1. С. 53.
3. **Владимирова А.К.** Лечение осложненных переломов позвоночника: Автореф. дис. ... канд. мед. наук М., 1968.
4. **Гайдар Б.В., Дулаев А.К., Орлов В.П. и др.** Хирургическое лечение пациентов с повреждениями позвоночника грудной и поясничной локализации // Хирургия позвоночника. 2004. № 3. С. 40–45.
5. **Гринь А.А., Крылов В.В., Николаев Н.Н. и др.** Алгоритм лечения больных с осложненными и неосложненными повреждениями позвоночника при сочетанной травме // Новые технологии в нейрохирургии: Тез. докл. VII Международного симпозиума. СПб., 2004. С. 59.
6. **Дулаев А.К., Надулич К.А., Термшпонок А.В.** Результат лечения пострадавшего с тяжелой сочетанной кататравмой // Хирургия позвоночника. 2004. № 3. С. 79–83.
7. **Лебедев В.В., Голиков П.П., Сувалян А.Г. и др.** Клинические предпосылки к раннему остеосинтезу при черепно-мозговой травме, сочетанной с травмой конечностей // Нейрохирургия. 1999. № 1. С. 19–25.
8. **Лебедев В.В., Охотский В.П., Каншин Н.Н.** Неотложная помощь при сочетанных травматических повреждениях. М., 1980.
9. **Мусалатов Х.А.** Множественные и сочетанные повреждения опорно-двигательного аппарата // Травматология и ортопедия / Под ред. Х.А. Мусалатова, Г.С. Юмашева. М., 1995. Ч. 1. С. 423–428.
10. **Симонова И.А., Кондаков Е.Н.** Организационный аспект специализированной медицинской помощи больным с позвоночно-спинномозговой травмой в условиях крупного города // Актуальные вопросы вертебромедулярной нейрохирургии. Балаково, 2003. С. 16–22.
11. **Соколов В.А., Галанкина Е.И., Диденко А.А.** Основные особенности сочетанных травм на этапах стационарного лечения // Оказание помощи при сочетанной травме. М., 1997. С. 103–109.
12. **Chipman J.G., Deuser W.E., Beilman G.J.** Early surgery for thoracolumbar spine injuries decreases complications // J. Trauma. 2004. Vol. 56. N 1. P. 52–57.
13. **Green R.A., Saifuddin A.** Whole spine MRI in the assessment of acute vertebral body trauma // Skeletal Radiol. 2004. Vol. 33. N 3. P. 129–135.
14. **Moskopp D., Boker D.K., Kurthen M., et al.** [Concomitant vertebral trauma in patients with cranio-cerebral injuries. 34 consecutive patients over 3 years] // Unfallchirurg. 1990. Vol. 93. N 3. P. 120–126.
15. **Pal J.M., Mulder D.S., Brown R.A., et al.** Assessing multiple trauma: is the cervical spine enough? // J. Trauma. 1988. Vol. 28. N 8. P. 1282–1284.
16. **Powell J.N., Waddell G.P., Tucker W.S., et al.** Multiple-level noncontiguous spinal fractures // J. Trauma. 1989. Vol. 29. N 8. P. 1146–1151.

### Адрес для переписки:

Гринь Андрей Анатольевич  
129010, Москва, Б. Сухаревская пл., 3,  
НИИ СП им. Н.В. Склифосовского,  
отделение нейрохирургии,  
a.a.green@mtu-net.ru