



НЕЙРОФИБРОМА ПОЯСНИЧНОГО ОТДЕЛА ПОЗВОНОЧНИКА

И.П. Ардашев¹, В.Р. Гатин², О.А. Стаценко², В.П. Носков², О.А. Калиш², Т.Н. Стариков², Е.И. Ардашева³

¹Кемеровская государственная медицинская академия

²Городская клиническая больница № 3 им. М.А. Подгорбунского

³Городская больница № 1 им. М.Н. Горбуновой, Кемерово

Представлены клинические случаи лечения оперативными способами нейрофибромы поясничного отдела позвоночника с его последующей задней и передней стабилизацией. Отдаленные результаты лечения прослежены в течение пяти и двенадцати лет.

Ключевые слова: нейрофиброма, хирургическое лечение, стабилизация позвоночника.

NEUROFIBROMA OF THE LUMBAR SPINE

I.P. Ardashev, V.R. Gatin, O.A. Statsenko, V.P. Noskov, O.A. Kalish, T.N. Starikov, E.I. Ardasheva

The paper presents clinical cases of neurofibroma of the lumbar spine treated surgically with consequent posterior and anterior stabilization of the spinal column. Long-term treatment outcomes were analyzed for follow-up periods of five and twelve years.

Key Words: neurofibroma, surgical treatment, stabilization of the spine.

Hir. Pozvonoc. 2008; (3):56–60.

Нейрофиброма редко встречается в ортопедической патологии и описана в литературе в виде отдельных наблюдений [1–8]. Эта опухоль не является опухолью кости, поражает ее вторично, растет медленно, достигая значительных размеров. Методом выбора при лечении нейрофибромы является радикальное хирургическое вмешательство, заключающееся в удалении опухоли, декомпрессии элементов спинного мозга, передней или задней стабилизации позвоночника. В нашей практике подобная опухоль встретила у двух пациентов.

Пациентка М., 16 лет, поступила в ортопедическую клинику с жалобами на постоянные боли в поясничном отделе позвоночника, усиливающиеся при физической нагрузке, ходьбе, на слабость в нижних конечностях. Анамнез: заболела два года назад, когда появились вышеотмеченные жалобы и субфебрильная температура. В течение этого периода проводились обследование и безуспешное консервативное лечение (физиолечение, медикаментозная терапия) по по-

воду остеохондроза. Ходит, хромя на левую ногу. В поясничном отделе позвоночника определяются кифотическая деформация, боль при перкуссии и пальпации остистых отростков L₂–L₅ позвонков, напряжение мышц спины, больше слева, нижний параспарез.

Дополнительно проведены рентгенография легких (очаговых и инфильтративных изменений не обнаружено), пункция костного мозга (миелограмма в пределах возрастной нормы). Клинические и биохимические анализы крови без особенностей.

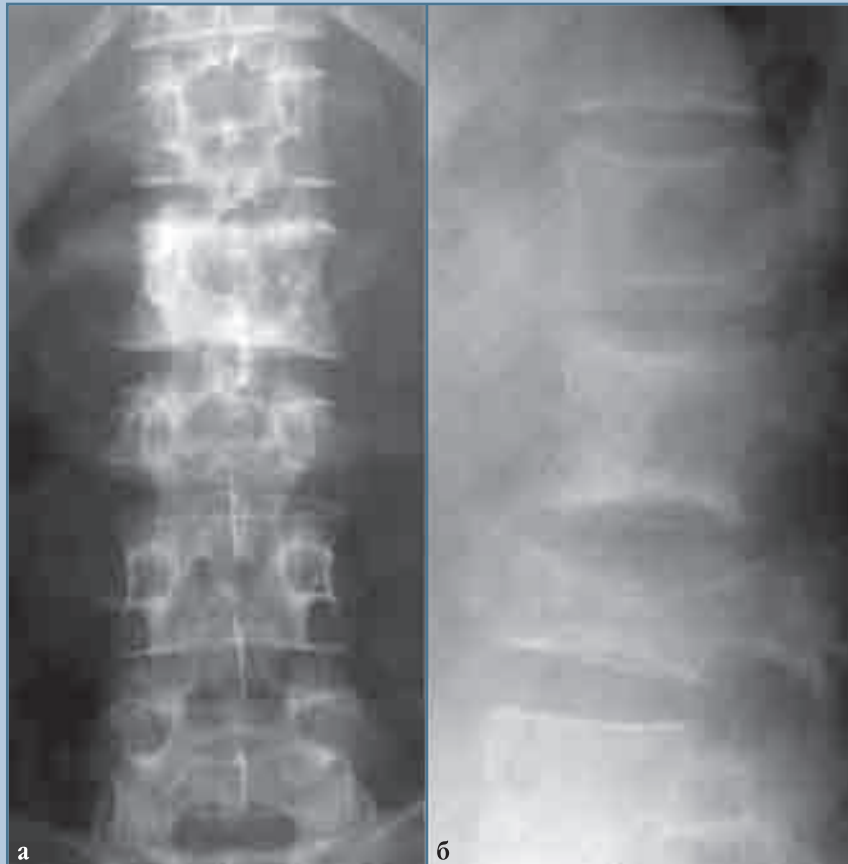
На спондилограммах поясничного отдела позвоночника (рис. 1) определяется патологический компрессионный перелом L₁–L₃ позвонков с обширной деструкцией и паравертебральным процессом вокруг, с переходом на дужку и ножку L₂–L₃ позвонков слева. Отмечается мягкотканый компонент (рис. 1а) в задних отделах этих позвонков. Высота тел L₁–L₃ позвонков снижена. Умеренно выражена кифотическая деформация позвоночника (рис. 1б).

На МРТ-срезах визуализируется стеноз позвоночного канала на уровне L₁–L₃ позвонков с компрессией конуса и эпиконуса спинного мозга (рис. 2).

По клиническим данным и результатам лучевых методов исследования заболевание расценено как злокачественная опухоль, осложненная патологическим переломом L₁–L₃ позвонков с компрессией эпиконуса и конуса спинного мозга. С учетом распространения опухолевого процесса с поражением задних и передних отделов позвоночника оперативное лечение планировалось провести в два этапа.

Первым этапом проведены задняя фронтальная гемиспондилэктомия L₂–L₃ позвонков, декомпрессия содержимого позвоночного канала и стабилизация задних отделов позвоночника пластинами по Roy-Camille.

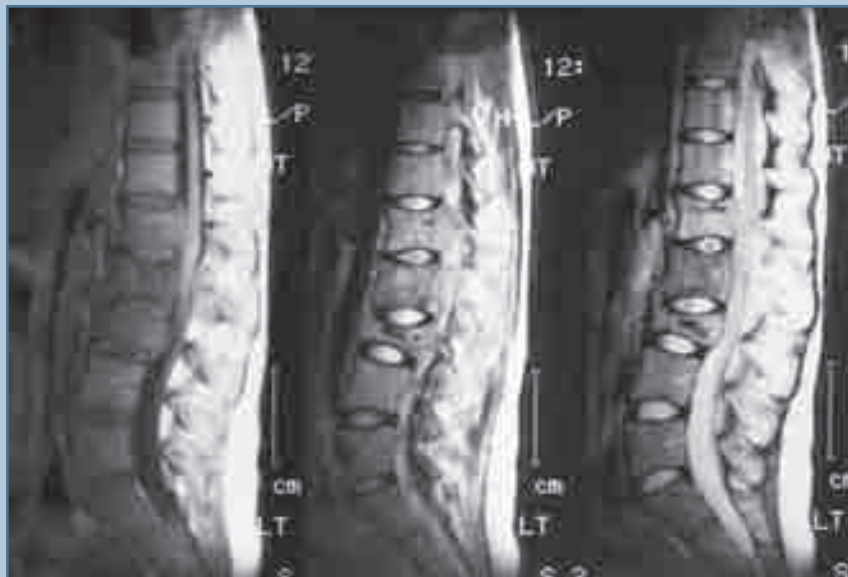В положении пациентки на операционном столе на животе из заднего срединного доступа послойно обнажены задние структуры L₁–L₃ позвонков. Выявлено обширное про-растание паравертебральных тканей

**Рис. 1**

Спондилограммы поясничного отдела позвоночника пациентки М., 16 лет:

а – патологический компрессионный перелом L₁–L₃ позвонков с поражением дужки и ножки L₂–L₃ позвонков слева;

б – переломы L₁–L₃ позвонков, разрушение тела L₃ позвонка с кифотической деформацией позвоночника

**Рис. 2**

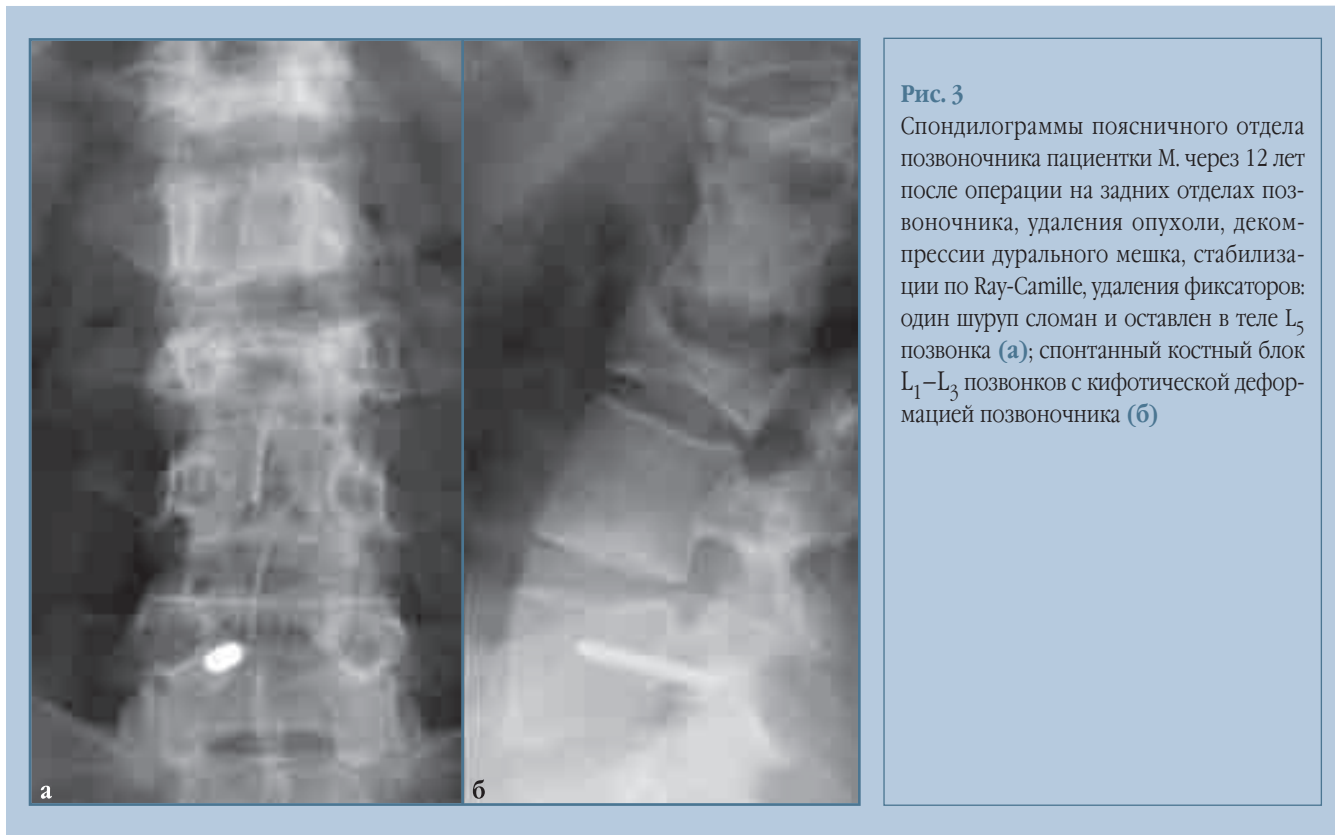
МРТ позвоночника пациентки М., 16 лет: снижение высоты тела L₃ позвонка, кифотическая деформация позвоночника на уровне L₃ позвонка с выстоянием задних отделов в позвоночный канал, стеноз позвоночного канала с компрессией конуса и эпиконуса спинного мозга

опухолью светло-серого цвета. Дужки L₂–L₃ позвонков разрушены опухолевым процессом. Опухоль располагается в позвоночном канале и в виде муфты окружает дуральный мешок. Опухолевая ткань светло-серого цвета

удалена в пределах здоровых тканей из паравerteбральных мышц и позвоночного канала с освобождением дурального мешка на всем протяжении зоны обзора в пределах каудального отдела L₁ позвонка и краниального L₄

позвонка. Осуществлена стабилизация позвоночника по Roy-Camille путем укладывания двух пластин на задние отделы Th₁₂–L₄ позвонков.

Рана послойно ушита. Оставлен вакуумный отсоса на позвоночнике.

**Рис. 3**

Спондилограммы поясничного отдела позвоночника пациентки М. через 12 лет после операции на задних отделах позвоночника, удаления опухоли, декомпрессии дурального мешка, стабилизации по Ray-Camille, удаления фиксаторов: один шуруп сломан и оставлен в теле L₅ позвонка (а); спонтанный костный блок L₁–L₃ позвонков с кифотической деформацией позвоночника (б)

Послеоперационный период протекал без осложнений. Через три недели после операции отмечен полный регресс неврологической симптоматики.

Результаты гистологического исследования подтвердили наличие у пациентки нейрофибромы.

Пациентка переведена в онкологическое отделение в удовлетворительном состоянии с нормальными лабораторными показателями. Проведено шесть курсов химиотерапии и дистанционная гамма-терапия, после чего пациентка в съемном ортопедическом корсете выписана под амбулаторное наблюдение ортопеда-вертебролога.

После операции пациентка регулярно обследовалась. Жалобы со стороны оперированного отдела позвоночника отсутствовали. На спондилограммах поясничного отдела позвоночника обнаружено смещение двух шурупов стабилизирующей системы. В связи с этим было проведено удаление пластин из задних отделов позвоночника. С учетом общего состояния, полного регресса неврологической симптоматики, данных лучевого обследо-

вания (склерозирование, уплотнение костной структуры L₁–L₃ позвонков) решено оперированное вмешательство на передних отделах позвоночника не проводить.

Через 12 лет после операции у пациентки жалоб нет. Лабораторные данные в пределах нормы. Рецидива опухоли нет. На спондилограммах поясничного отдела позвоночника отмечается костный блок L₁–L₃ позвонков с умеренной кифотической деформацией (рис. 3). Родила дочь.

Пациент П., 58 лет, поступил в клинику ортопедии с жалобами на умеренные боли в поясничном отделе позвоночника, периодически иррадиирующие в левое бедро. Считает себя больным около трех лет, когда появились вышеуказанные жалобы. По поводу поясничного остеохондроза неоднократно проводилось медикаментозное и физиотерапевтическое лечение, не давшее положительного результата. В онкологической клинике проведено паллиативное иссечение опухоли из левого забрюшинного пространства. Морфологическое заключение:

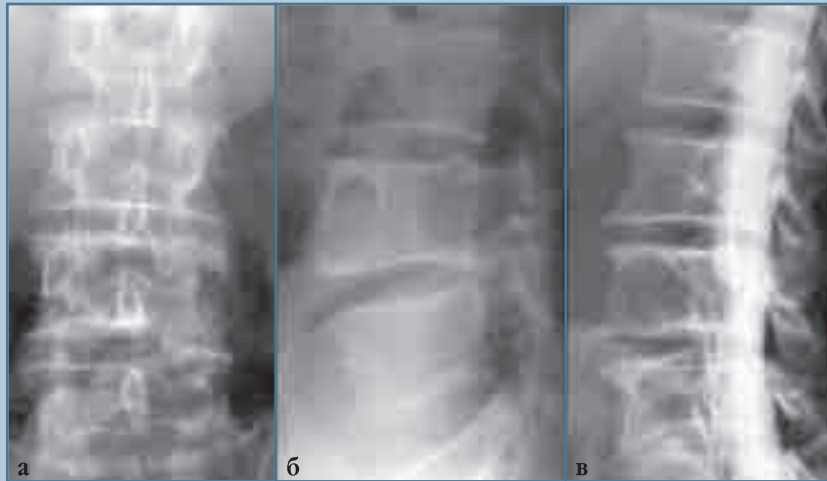
мalignизированная опухоль нейрогенного генеза (неврилеммома).

Ортопедический статус: пациент свободно ходит, движения в поясничном отделе позвоночника в полном объеме, безболезненные, поясничный лордоз сглажен, мышцы спины слегка напряжены, больше слева, пальпация и перкуссия остистых отростков L₄–L₅ позвонков слегка болезненна, движения и чувствительность в обеих нижних конечностях сохранены.

Клинический и биохимический анализ крови без особенностей, ЭКГ без патологии.

На спондилограммах поясничного отдела позвоночника (рис. 4) определяется забрюшинно расположенное объемное мягкотканное образование на уровне L₄ позвонка с разрушением левой половины его тела, в котором имеются ячеистые полости (рис. 4б). Тело L₄ позвонка с обширными полостями, умеренная компрессия L₄–L₅, L₅–S₁ корешков слева (рис. 4в).

На МРТ-срезах отмечается слева забрюшинно расположенное объемное образование с проращением

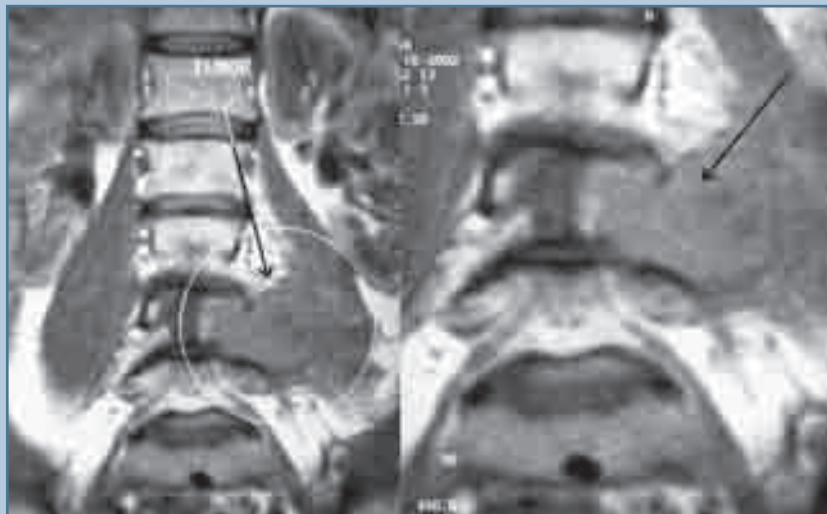
**Рис. 4**

Спондилограммы поясничного отдела позвоночника пациента П., 58 лет:

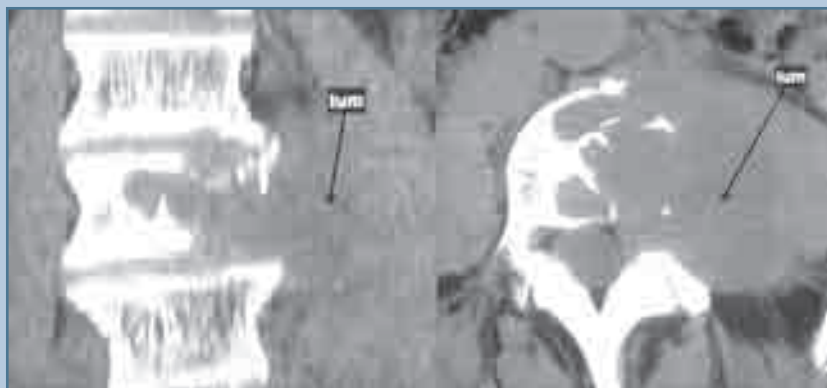
а – деструкция левой половины L₄ позвонка;

б – тело L₄ позвонка с обширными ячеистыми полостями в передних и задних отделах;

в – тело L₄ позвонка с обширными полостями, умеренная компрессия L₄–L₅, L₅–S₁ корешков слева

**Рис. 5**

МРТ поясничного отдела позвоночника пациента П., 58 лет: определяется объемное образование забрюшинного пространства слева с прорастанием *m.psoas* и разрушение L₄ позвонка слева

**Рис. 6**

КТ-срезы пациента П., 58 лет: на уровне L₄ позвонка объемное образование слева с деструкцией позвонка

m. psoas и разрушение L₄ позвонка (рис. 5).

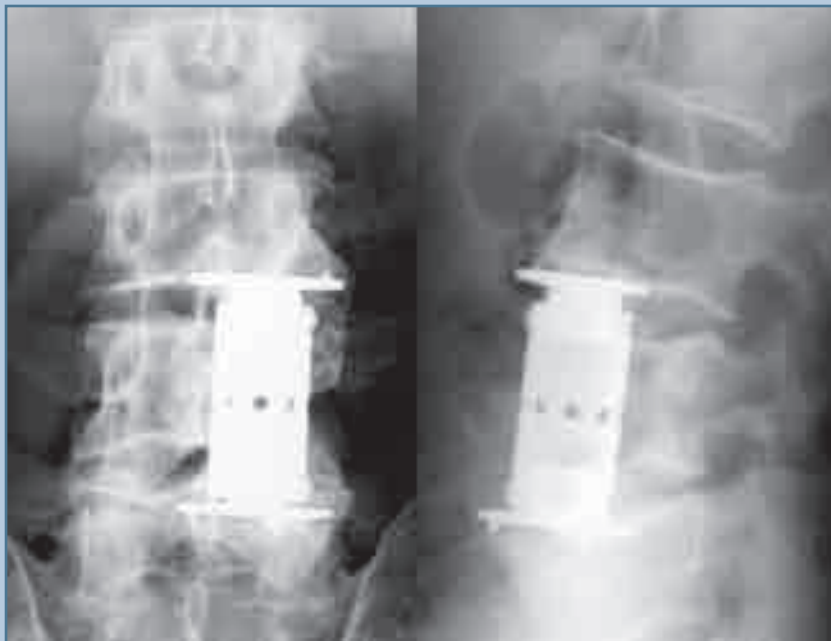При КТ-исследовании подтверждена распространенность опухоли слева в забрюшинном пространстве, выраженный паравертебральный компонент с разрушением левой боковой

поверхности тела L₄ позвонка (рис. 6).

При анализе данных лучевого исследования в динамике отмечено увеличение опухоли, разрушение тела позвонка.

На основании проведенных исследований установлен диагноз: малигнизированная опухоль нейрогенного генеза (неврилеммома), осложненная патологическим переломом L₄ позвонка.

В положении пациента на операционном столе на спине левосторон-

**Рис. 7**

Спондилограммы поясничного отдела позвоночника пациента П. через пять лет после операции: стабилизация позвоночника отличная; рецидива опухоли нет

ним внебрюшинным доступом послойно рассечены ткани до брюшины. Выявлен обширный спаянный процесс. С большим трудом с помощью диатермии удалось обнажить забрюшинный мешок и вместе с мочеточником сместить его вправо. Левая подвздошно-поясничная мышца серого цвета, рыхлая. Пальпаторно под ней

обнаружена опухоль. Мышца рассечена и отведена кнаружи. Опухоль размером 10×8 см в капсуле, располагается забрюшинно на уровне L₄ позвонка. Левая боковая поверхность тела позвонка полностью разрушена. В центре тела позвонка и на правой боковой поверхности имеются ячеистые полости, заполненные опухолью.

левыми массами светло-коричневого цвета. Произведена частичная резекция тела позвонка с оставлением кортикальной боковой поверхности тела позвонка в виде скорлупы. Межпозвоночные диски дегенеративно изменены, снижены по высоте. Проведена дискэктомия L₃–L₄, L₄–L₅ дисков. Стабилизация позвоночника осуществлена титановым протезом авторской конструкции (патент РФ № 1684973 от 01.03.1989).

Рана послойно ушита наглухо. Морфологическое заключение из трех лечебных учреждений: забрюшинная нейрофиброма.

Послеоперационный период протекал без осложнений. Иммобилизация позвоночника осуществлена съемным ортопедическим корсетом. Пациент обследован через пять лет после операции. Состояние хорошее, жалоб на боли нет. Рецидива опухоли не отмечено (рис. 7). Рентгенологическое исследование показало стабильность оперированного отдела позвоночника протезом с телами смежных позвонков.

Таким образом, данные клинические наблюдения интересны, во-первых, редкостью описанного онкологического заболевания в ортопедической практике, во-вторых, достигнутым положительным результатом радикального оперативного вмешательства, декомпрессией неврологических образований, полноценной стабилизацией позвоночника.

Литература

1. **Бурдыгин В.Н., Макаров А.Д.** К вопросу о неврогенных костных опухолях крестцово-копчиковой области // Восстановительное лечение при доброкачественных опухолях костей и пограничных заболеваниях. М., 1957. С. 31–33.
2. **Бурдыгин В.Н., Туркина И.Г., Рен Сали Цой.** Неврогенные опухоли позвоночника // Ортопед., травматол. 1991. № 2. С. 15–18.
3. **Воронович И.Р., Пашкевич Л.А.** Опухоли позвоночника. Минск, 2000.
4. **Подгорский Н.А., Тацкий А.Ф.** Нейрофиброма шейного отдела позвоночника, приведшая к нарушению дыхания и глотания (болезнь Реклинхаузена) // Журн. ушных, носовых и горловых болезней. 1991. № 5. С. 78–79.
5. **Clavel M.** C2 neurofibroma: a case report // Spine. 1988. Vol. 13. P. 589–591.
6. **Cybulski G.R., Greager J.A., Gleason T., et al.** Malignant schwannoma (neurofibrosarcoma) metastatic to spine: surgical decompression and stabilization // Spine. 1989. Vol. 14. P. 549–551.
7. **Craig J.B., Govender S.** Neurofibromatosis of the cervical spine. A report of eight cases // J. Bone Joint Surg. Br. 1992. Vol. 74. P. 575–578.
8. **Sanguinetti C., Specchia N., Gigante A., et al.** Clinical and pathological aspects of solitary spinal neurofibroma // J. Bone Joint Surg. Br. 1993. Vol. 75. P. 141–147.

Адрес для переписки:

Ардашев Игорь Петрович
650029, Кемерово, ул. Ворошилова, 22а,
kemsma@kemsma.ru

Статья поступила в редакцию 04.07.2007