



# ХИРУРГИЧЕСКОЕ ЛЕЧЕНИЕ ПАЦИЕНТОВ С ШЕЙНЫМ ОСТЕОХОНДРОЗОМ

А.А. Луцки, В.В. Казанцев

Новокузнецкий государственный институт усовершенствования врачей

**Цель исследования.** Оценка способов лечения больных с компрессионными и рефлекторно-болевыми синдромами остеохондроза шейного отдела позвоночника.

**Материал и методы.** Обследовано 410 пациентов, оперированных по поводу компрессионных синдромов шейного остеохондроза. Дискпункционные лечебно-диагностические манипуляции произведены 600 больным с рефлекторно-болевыми синдромами или с их сочетанием с компрессионными синдромами.

**Результаты.** Представлена классификационная характеристика рефлекторно-болевых синдромов, которые распределены на шесть групп: местные, отраженные, рефлекторные миодистонические, дистрофические, ангиопатические, дискогенные патобиомеханические нарушения. Показана ведущая роль клинико-неврологической диагностики компрессионных синдромов шейного остеохондроза. Дискпункционная лечебно-диагностическая манипуляция облегчает диагностику рефлекторно-болевых синдромов, которые можно воспроизвести и тут же ликвидировать дерцепцией клинически актуальных дисков. Дифференцированное использование декомпрессивных, декомпрессивно-пластических, декомпрессивно-стабилизирующих операций позволило получить хороший результат хирургического лечения у преобладающего большинства больных.

**Заключение.** Обоснована необходимость комплексного лечения больных, у которых сочетаются рефлекторные и компрессионные синдромы шейного остеохондроза.

**Ключевые слова:** диагностика и хирургическое лечение шейного остеохондроза.

## SURGICAL TREATMENT OF PATIENTS WITH CERVICAL SPINE OSTEOCHONDROSIS

A.A. Lutsik, V.V. Kazantsev

**Objective.** To assess the treatment of patients with compression and reflex pain syndromes of cervical spine osteochondrosis.

**Material and Methods.** The authors studied 410 patients operated on for compression syndromes of cervical spine osteochondrosis. Treatment and diagnostic disc punctures were performed in 600 patients suffering either from reflex pain syndrome or from that combined with compression syndrome.

**Results.** Reflex pain syndromes are characterized and classified into 6 groups: local, reflected, reflective myodystonic, dystrophic, angiopathic, and discogenic pathobiomechanical syndroms. The leading role of clinical neurologic diagnosis of cervical spine compression pain syndromes is shown. Disc puncture facilitates better diagnosis of reflex pain syndromes which can be evoked and abolished by derception performed on impaired discs. Differential performing of decompressive, decompressive-plastic, or decompressive-stabilizing operations provided good surgical outcomes in most patients.

**Conclusion.** Patients with combined reflex and compression pain syndromes of cervical spine osteochondrosis require a multimodal treatment approach.

**Key Words:** cervical spine osteochondrosis, surgical treatment, diagnosis.

Hir. Pozvonoc. 2008;(4):24–29.

Остеохондроз позвоночника – мультифакториальное генетически обусловленное заболевание, начинающееся с пульпозного ядра межпозвоночного диска, распространяющееся на фиброзное кольцо, а затем на другие элементы позвоночного двигательного сегмента и нередко вступающее в конфликт с прилежащими нервно-сосудистыми образованиями. Исследования сотрудииков Новокузнецкого

ГИУВа показали, что фенотип этого заболевания детерминирован олигогенной комплементарной системой главных генов и генов-модификаторов при влиянии других систем генома [4, 9]. Вклад генетической компоненты составляет 80,0% (аутосомы – 66,0%, гоносомы – 14,0%), вклад средовой компоненты – 20,0%, из которых на закономерные факторы приходится 6,0%, а на случайные – 14,0%

В группу компрессионных синдромов, при которых чаще используются хирургические методы лечения, входят корешковый синдром, дискогенная шейная миелопатия (при компрессии спинного мозга вместе с корешком – миелорадикулопатия), компрессионный синдром позвоночной артерии.

Компрессионные синдромы обычно сочетаются с некомпрессионными – рефлекторно-болевыми синдро-

мами шейного остеохондроза, которые, в зависимости от особенностей патогенеза, подразделяются на шесть групп:

- 1) местные болевые;
- 2) отраженные;
- 3) миодистонические;
- 4) дистрофические;
- 5) ангиопатические;
- 6) дискогенные патобиомеханические (функциональные блоки позвонков, регионарный постуральный дисбаланс мышц и др.).

Все некомпрессионные – рефлекторно-болевые синдромы обусловлены патологической импульсацией из пораженных межпозвонковых дисков, поэтому патогенетическим методом их диагностики и лечения является дископункционная лечебно-диагностическая манипуляция. Перед оперативным вмешательством по поводу компрессионных синдромов расшифровывается комплекс компрессионных и рефлекторных синдромов, выявляются сопутствующие рефлекторные синдромы путем их воспроизведения из дисков и ликвидируются дерцепцией клинически значимых дисков.

Цель исследования – обоснование алгоритма лечения пациентов с компрессионными и рефлекторно-болевыми синдромами остеохондроза шейного отдела позвоночника.

### Материал и методы

За 10 лет в Новокузнецкой нейрохирургической клинике оперированы 410 больных по поводу компрессионных синдромов шейного остеохондроза, из них 190 с дискогенной миелопатией, 134 – с корешковым синдромом или сочетанием его с миелопатией, 86 – с компрессионным синдромом позвоночных артерий (ПА), 128 – с рефлекторным (некомпрессионным) синдромом ПА, которых лечили дерцепцией дисков. Дископункционные лечебно-диагностические манипуляции произведены 600 больным с рефлекторно-болевыми синдромами или сочетанием их с компрессионными синдромами. Среди опери-

рованных больных было 308 мужчин и 102 женщины. Пациенты старше 45 лет составили  $87,5 \pm 2,1\%$ . Большинству больных (70,0%) проведены предложенные или усовершенствованные нами передние декомпрессивно-стабилизирующие, декомпрессивно-пластические и декомпрессивные операции. Разработанная нами методика передней фораминотомии применяется у большинства пациентов с корешковым компрессионным синдромом.

Применяли клиничко-неврологические, нейроофтальмологические, отоневрологические, нейрофизиологические (ЭХО-ЭС, ЭЭГ, РЭГ, АСВП, ССВП, ЭМГ), ультразвуковые (УЗДГ МАГ с ЦДС, ТКД), лучевые (краниография, спондилография, КТ, МРТ, ангиография) и другие методы диагностики.

### Результаты и их обсуждение

Изучен катамнез 310 оперированных пациентов путем переписки с ними и их родственниками, а также при обследовании в клинике (у 48,0%). У больных с дискогенной миелопатией отличный результат получен в 37,6%, хороший – в 47,5%, удовлетворительный – в 12,4%, неудовлетворительный – в 2,5% случаев. У пациентов, оперированных по поводу изолированного корешкового компрессионного синдрома, боль исчезла сразу после операции; неврологический дефицит в 25,0% случаев после операции исчез полностью, в остальных – уменьшался постепенно. Отдаленные результаты хирургического лечения синдрома ПА изучены у 104 больных. Из них отличные результаты получены у 38,4%, хорошие – у 43,2%, удовлетворительные – у 12,6% пациентов. Операция не дала эффекта у 6 (5,8%) больных.

Многолетние наблюдения показали, что при миелопатии и радикулопатии наиболее оптимальными оказываются передние декомпрессивно-пластические и передние декомпрессивно-стабилизирующие операции с применением металлоимплантатов, которые позволяют избежать осложнений,

характерных при использовании костных трансплантатов. При компрессионном синдроме ПА методом выбора является резекция костных разрастаний и удаление грыж дисков, сдавливающих артерию, через межпозвонковый промежуток без дискэктомии и спондилодеза.

При корешковом компрессионном синдроме выявлены основные причины компрессии корешка при шейном остеохондрозе:

- 1) заднебоковые краевые костно-хрящевые разрастания тел позвонков или задних отделов унковертебрального сочленения, деформирующие боковую камеру позвоночного канала;
- 2) фораминальная грыжа диска;
- 3) рубцово-спаечный процесс в оболочечной манжетке корешка;
- 4) передние остеофиты суставных отростков.

Диагностика корешкового компрессионного синдрома должна быть клиничко-неврологической. Как правило, больной может нарисовать на своей руке зону распространения корешковой боли, которая с анатомической точностью воспроизводит дерматом сдавленного корешка. Корешковые боли отличаются от псевдордикулярных локализацией в виде полосы в зоне дерматома сдавленного корешка, доходящей до пальцев и совпадающей с чувствительными нарушениями. Псевдордикулярная боль локализуется в виде пятна, не укладывающегося в определенный дерматом. Локализация грыжи по длиннику и поперечнику позвоночника (заднебоковая, срединная, парамедианная, фораминальная) определяется сопоставлением симптомов сдавления корешка со схемой взаимоотношений корешков с одноименными межпозвонковыми дисками. Если основываться на результатах КТ, МРТ и других дополнительных методов исследования, то можно переоценить значение выявленных грыж и напрасно оперировать больного. Ошибки диагностики корешкового компрессионного синдрома чаще обусловлены

многообразием рефлекторно-боле-вых синдромов в руке, весьма напо-минающих корешковые боли.

Предложены различные оператив-ные доступы для декомпрессии шей-ных корешков:

- 1) задний – ламинэктомия, гемилами-нэктомия, флавитомия [11, 14];
- 2) заднебоковой, то есть сочетание заднего доступа с дополнительной резекцией суставного отростка [13, 15];
- 3) боковой во фронтальной плоскос-ти между лестничными мышцами [4, 15] и через реберно-поперечные отростки [15];
- 4) переднебоковой [1, 4, 6, 10, 12].

В связи с тем что в преоблада-ющем большинстве случаев корешок сдавливается спереди, предпоч-тение следует отдавать передним декомпрессивно-стабилизирующим или декомпрессивно-пластическим операциям. Малоинвазивные методы лечения грыж дисков (пункционная лазерная вапоризация диска и эндос-копическая порталная микродискэк-томия для внутренней декомпрессии) на шейном уровне неэффективны. Их целесообразно использовать лишь при рефлекторно-боле-вых синдро-мах и при гидрофильной протрузии диска с ирритативным корешковым синдромом [3–5].

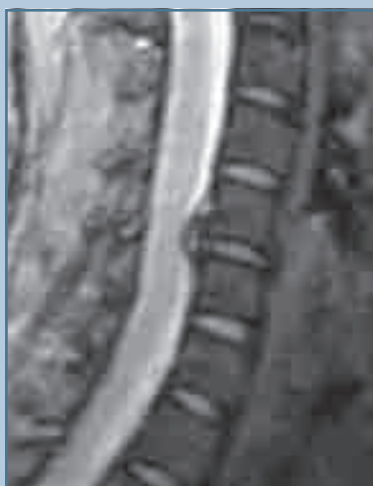Дискогенная шейная миелопатия возникает при сдавлении спинного мозга и его магистральных сосудов структурами пораженного остео-хондрозом позвоночника: грыжами дисков (рис. 1), краевыми костными разрастаниями тел позвонков и сус-тавных отростков, реактивным руб-цовым процессом; при щипцовом механизме, обусловленном патоло-гической подвижностью позвонков в сочетании с врожденным стенозом позвоночного канала. Для дискоген-ной шейной миелопатии характерно преобладание двигательных наруше-ний над чувствительными или изо-лированное их проявление (у 72,2% больных). Отмечаются также срав-нительная сохранность силы мышц по сравнению с их спастичностью и невыраженность дисфункции тазо-

вых органов даже при грубом парезе конечностей.

Чаще наблюдается сочетание нижнего спастического парализа с верхним спастико-атрофическим, когда сегментарные двигательные расстройства в руках позволяют точно определить уровень сдавленно-го сегмента спинного мозга. Вме-сте с тем у  $32,3 \pm 1,02\%$  пациентов диагностируются сосудистые вари-анты миелопатии, напоминающие боковой амиотрофический склероз, или болезнь Шарко, хронический полиомиелит взрослых, сирингомие-лию и другие заболевания спинного мозга, с которыми приходится диф-ференцировать миелопатию. Решаю-щее значение для диагностики имеет выявление вертеброгенных компрес-сирующих субстратов.

Виды оперативных вмешательств при дискогенной шейной миелопатии и радикулопатии:

- 1) передняя декомпрессивно-стабили-зирующая операция;
- 2) передняя декомпрессивно-пласти-ческая операция с использованием аутодермы или подвижного протеза для замещения удаленного меж-позвонкового диска;



**Рис. 1**

Сдавнение спинного мозга задней грыжей межпозвонкового диска

- 3) передняя стабилизирующая опе-рация с использованием кост-ных трансплантатов (с пласти-нами или без них), пористо-го металлоимплантата из NiTi или кейджа (с костной стружкой или без нее) и др.;
- 4) передняя декомпрессивная опера-ция (без спондилодеза);
- 5) задняя и передняя фораминотомия;
- 6) ламинопластика (костно-пласти-ческая ламинэктомия).

Использование ламинопластики для расширения позвоночного кана-ла представляется паллиативной опе-рацией, так как передняя компрессия спинного мозга не ликвидируется. Показания к этой операции должны быть ограничены редкими случаями оссифицирующего лигаментоза, когда спинной мозг сдавлен на протяжении трех и более уровней [2, 5, 7, 8, 14].

Передняя декомпрессивно-стабили-зирующая операция при миелопатии выполняется из парафарингеального (переднебокового) доступа. При ком-прессии корешка производится пере-дняя фораминотомия путем резекции задних отделов унковертебральных сочленений вместе с костно-хрящевы-ми разрастаниями или грыжей диска. Операция завершается межтеловым спондилодезом. Наш опыт показал, что после удаления диска без спонди-лодеза срастание позвонков наступа-ет в положении кифоза, что ускоряет перегрузку соседних межпозвонко-вых дисков. Этого недостатка лише-на передняя декомпрессивно-пласти-ческая операция, при которой также производится удаление дисков и кост-но-хрящевых разрастаний вместе с задней продольной связкой из перед-небокового доступа. После визуально-го контроля полноценности удаления костно-хрящевых разрастаний, кото-рые сдавливали вентральные отделы спинного мозга и корешок, произво-дится пластика удаленного диска ауто-дермальным лоскутом [4], что является альтернативой использования подвиж-ных протезов дисков.

Аутодермальный трансплантат, помещенный между телами позвонков, срастается с ними через две недели,

а через два месяца замещается соединительной тканью с сохранением объема движений в пределах  $49,5 \pm 3,4\%$ , через 12 мес. –  $33,5 \pm 2,3\%$ , а через три года –  $28,0 \pm 2,4\%$ .

Дискогенный синдром ПА клинически проявляется приступообразными головными болями (чаще гемикранического, мигреноподобного характера), головокружениями, атаксией, тошнотой или рвотой, зрительными и стволовыми расстройствами, приступами *drop-attack*, синкопальными и гипоталамическими приступами. Примерно у 60,0% больных отмечалась зависимость синдрома от определенных движений или положений шеи, сопровождающихся усугублением компрессии артерии. Важнейшим диагностическим компонентом, позволяющим исследовать недостаточность вертебробазиллярного кровообращения и восходящих афферентных путей, являются стволовые вызванные потенциалы и функциональная вертебральная ангиография.

Распределение компрессирующих субстратов (рис. 2), сформировавших дискогенный синдром ПА, следующее:

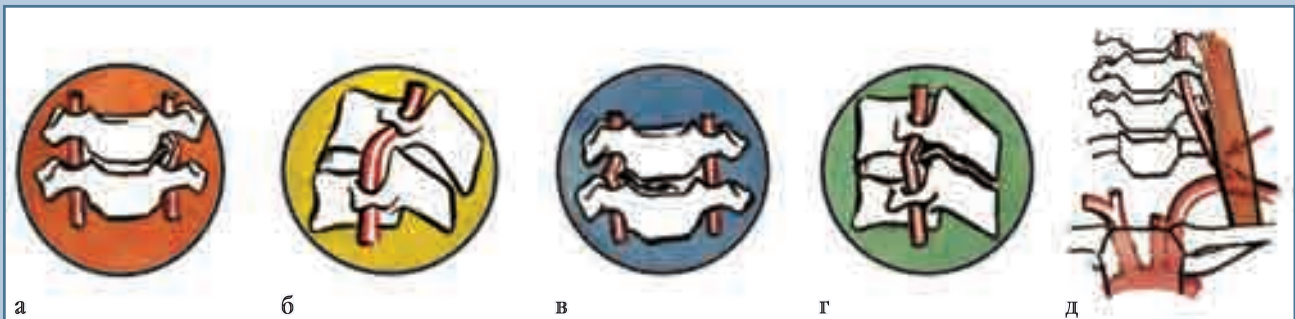
- а) костно-хрящевые разрастания унковертебральных сочленений – 55,9% пациентов;
- б) разгибательный динамический подвывих позвонков, вызывающий сдавление артерии верхушкой при разгибании шеи передневерхним углом суставного отростка нижележащего позвонка – 25,0%;
- в) боковая грыжа дисков – 6,0%;
- г) костные разрастания суставных отростков при вторичном спондилоартрозе – 6,0%;
- д) сочетание скаленус-синдрома с латеральным отхождением устья позвоночной артерии, когда артерия перегибается через спазмированную переднюю лестничную мышцу, – 7,1%.

Другую группу составили 128 больных с рефлекторным ангиопатическим синдромом ПА, обусловленным патологической импульсацией из пораженных межпозвонковых дисков  $C_2-C_3$ , реже –  $C_3-C_4$ .

С целью изучения компенсаторных возможностей коллатерального кровообращения проводятся компрессионные ангиологические пробы с одномоментной регистрацией

параметров ЭЭГ и АСВП, дуплексным сканированием, УЗДГ, ТКД. Нами разработана методика одномоментного мониторинга параметров ЭЭГ и АСВП во время операций на позвоночных и сонных артериях для адекватного определения степени толерантности мозга к ишемии и решения вопроса о необходимости проведения защиты мозга даларгинном при временном пережатии оперируемой артерии. До применения инвазивных исследований выполняем дископункционную лечебно-диагностическую манипуляцию как наиболее простой, информативный и безопасный метод диагностики и лечения рефлекторного синдрома ПА. При безуспешности дерцепции применяем ангиографию сосудов головы в поисках органического поражения позвоночных и сонных артерий.

Показаниями к операции при дискогенном синдроме ПА служат тяжелое течение заболевания, инвалидизирующее больного; неэффективность комплексного консервативного лечения; выявление сопутствующих гемодинамически значимых патогенетических факторов вертебробазил-



**Рис. 2**

Причины дискогенного сдавления позвоночных артерий:

- а – костно-хрящевые разрастания унковертебральных сочленений;
- б – разгибательный динамический подвывих позвонков, вызывающий сдавление артерии верхушкой при разгибании шеи передневерхним углом суставного отростка нижележащего позвонка;
- в – боковая грыжа дисков;
- г – костные разрастания суставных отростков при вторичном спондилоартрозе;
- д – сочетание скаленус-синдрома с латеральным отхождением устья позвоночной артерии, когда артерия перегибается через спазмированную переднюю лестничную мышцу

лярной сосудистой недостаточности, особенно при наличии преходящих нарушений мозгового кровообращения (вероятных предвестников стволового инсульта).

При дискогенном синдроме ПА производили следующие операции:

- 1) декомпрессивно-стабилизирующие – унксэктомия с передним межтеловым спондилодезом (рис. 3);
- 2) декомпрессивно-пластические – чрездисковая декомпрессия

ПА с аутодермопластикой диска или его замещением протезом;

- 3) декомпрессивные – внедисковая унксэктомия и артериолиз, резекция аномальных колец  $C_1$  позвонка, резекция шейного ребра и артериолиз и др.;
- 4) стабилизирующие операции при динамическом сдавлении ПА;
- 5) лазерная вапоризация диска при рефлекторном синдроме ПА и протрузии диска.

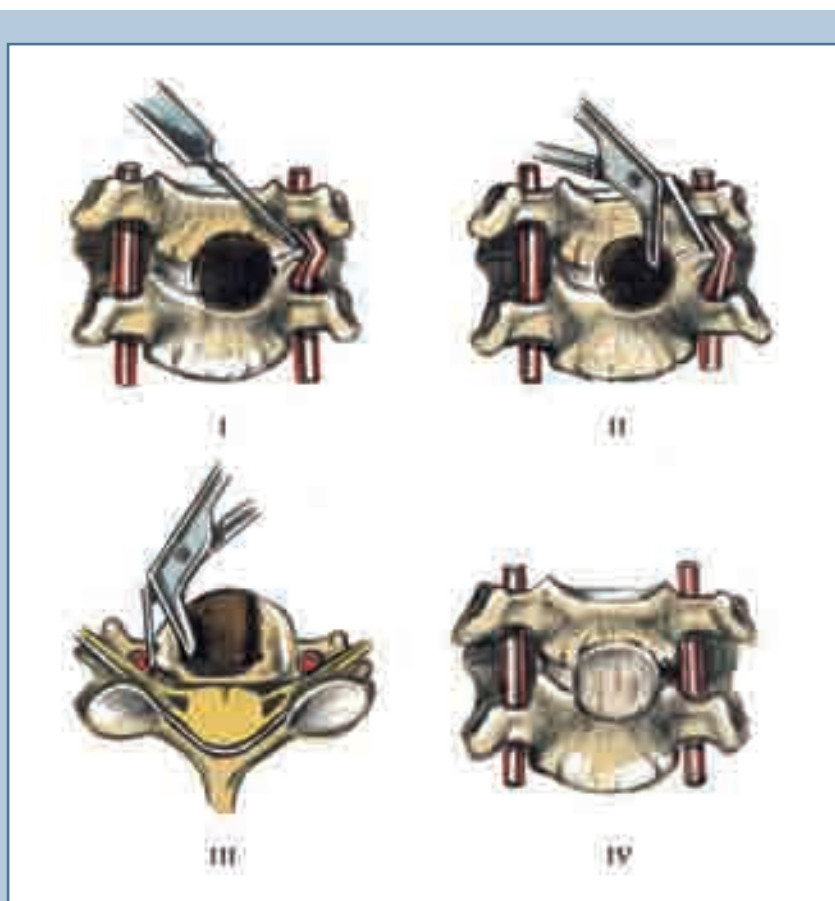
Особенность оперативного лечения больных с синдромом ПА обусловлена частым сочетанием дискогенного поражения артерий с их атеросклеротической или врожденной патологией (32,0% больных), а также с окклюдующими и стенозирующими процессами в сонных артериях (28,0%). Это свидетельствует о необходимости детального предоперационного обследования таких пациентов и комплексного лечения [4, 8]. При выявлении сочетанных или комбинированных поражений магистральных сосудов головного мозга мы проводили следующие реконструктивно-пластические операции:

- 1) сегментарную резекцию с реимплантацией устья ПА в подключичную артерию – 71 пациент;
- 2) реимплантацию ПА в щитошейный ствол – 19;
- 3) модифицированную транспозицию (реплантацию) устья ПА – 5;
- 4) вертебрально-каротидный анастомоз – 8;
- 5) прямую эндартерэктомия с ангиопластикой – 25;
- 6) каротидно-вертебральный анастомоз в межпоперечном промежутке  $C_1$ – $C_2$  позвонков – 8;
- 6) подключично-каротидный анастомоз – 3;
- 7) подключичную тромбинтимиэктомию с ангиопластикой – 1.

В случаях низкой толерантности мозга к циркуляторной гипоксии при временном выключении кровотока применяли разработанный нами способ защиты мозга внутривенным введением даларгина за две минуты до пережатия артерии в дозе 1 мг (патент РФ № 2099077 от 20.12.1997).

### Заключение

Вертебробазилярная сосудистая недостаточность нередко обусловлена комбинацией дискогенных и первично-сосудистых поражений ПА, а также их сочетанием со стенозом или окклюзией сонных артерий, поэтому необходимо диагностировать весь комплекс патогенетических ситу-



**Рис. 3**

Схема этапов декомпрессивно-стабилизирующей операции при сдавлении позвоночной артерии унковертебральными разрастаниями:

- I – на уровне сдавления позвоночной артерии высверлено отверстие до позвоночного канала; позвоночная артерия отделяется от костно-хрящевых разрастаний унковертебрального сочленения;
- II – резекция костно-хрящевых разрастаний, сдавленных позвоночной артерией;
- III – плоская бранша костных щипцов введена между позвоночной артерией и унковертебральными разрастаниями, которые резецируются;
- IV – позвоночная артерия приняла нормальный ход; межтеловый спондилодез

аций для комплексного хирургического лечения больного.

Перед оперативным вмешательством по поводу компрессионных синдромов целесообразно расшифровать причины компрессионных и рефлекторных синдромов остеохондроза, выявить сопутствующие рефлекторные

синдромы путем их воспроизведения из дисков и ликвидировать дерезепцией клинически значимых дисков.

При дискогенной миелопатии и корешковом компрессионном синдроме предпочтительно использовать передние декомпрессивно-пластические операции, которые позволяют

в короткое время добиться межтелового фиброзного блока позвонков с сохранением ограниченного объема движений; при компрессионном синдроме ПА целесообразно производить декомпрессивные операции (без дискэтомии и спондилодеза).

## Литература

1. Григорян Ю.А., Степанян М.А., Оногченко Е.В. и др. Микрохирургическая передняя фораминотомия при спондилогенной цервикальной радикулопатии // Вопр. нейрохирургии им. Н.Н. Бурденко. 2008. № 2. С. 31–36.
2. Гуца А.О., Шевелев И.Н., Шахнович А.Р. и др. Выбор хирургического доступа при шейной спондилогенной миелопатии // Вопр. нейрохирургии им. Н.Н. Бурденко. 2006. № 1. С. 8–12.
3. Гуца А.О., Шевелев И.Н., Арестов С.О. Опыт эндоскопических вмешательств при патологии позвоночника // Вопр. нейрохирургии им. Н.Н. Бурденко. 2007. № 1. С. 26–31.
4. Луцик А.А. Компрессионные синдромы остеохондроза шейного отдела позвоночника. Новосибирск, 2003.
5. Мукбиль Д.А.А., Древалев О.Н., Дзукаев Д.Н. и др. Хирургическое лечение многоуровневой дискогенной компрессии шейного отдела спинного мозга и его корешков // Вопр. нейрохирургии им. Н.Н. Бурденко. 2006. № 3. С. 29–33.
6. Осна А.И. Разгрузка позвоночной артерии, сдавленной унковертебральным артрозом // Вопр. нейрохирургии. 1966. № 2. С. 6–10.
7. Полищук Н.Е., Слынько Е.И., Муравский А.В. и др. Сравнительный анализ эффективности различных методов шейной дискэтомии // Нейрохирургия. 2002. № 1. С. 11–18.
8. Усачев Д.Ю. Этапное хирургическое лечение больных с множественными стенозирующими и окклюзирующими поражениями магистральных артерий головного мозга // Вопр. нейрохирургии им. Н.Н. Бурденко. 2007. № 1. С. 16–21.
9. Шмидт И.Р. Остеохондроз позвоночника. Этиология и профилактика. Новосибирск, 1992.
10. Цивьян Я.Л. Хирургия позвоночника. М., 1966.
11. Delamarter R.B. et al. // In: Surgery of the cervical spine. Ed. by S.E.Emery, S.D.Boden, Philadelphia, 2003. P. 124–135.
12. Emery S.E., Bohlman H.H., Bolesta M.J., et al. Anterior cervical decompression and arthrodesis for the treatment of cervical spondylothetic myelopathy. Two to seventeen-year follow-up // J. Bone Joint Surg. Am. 1998. Vol. 80. P. 941–945.
13. Frykholm R. Cervical epidural structures, periradicular and epineural sheaths // Acta Chir. Scand. 1952. Vol. 102. P. 10–20.
14. Seichi A., Takeshita K., Ohishi I. Long term results of double-door laminoplasty for cervical stenotic myelopathy // Spine. 2001. Vol. 26. P. 479–487.
15. Verbiest H. La chirurgie anterieure et laterale du rachis cervical // Neurochir. 1970. Vol. 16. P. 103–116.

### Адрес для переписки:

Луцик Анатолий Андреевич  
654005, Новокузнецк, пр. Строителей, 5,  
НГИУВ,  
postmastergiduv@rambler.ru

Статья поступила в редакцию 24.10.2008