



ТРАНСПЕДИКУЛЯРНАЯ ФИКСАЦИЯ В ХИРУРГИЧЕСКОМ ЛЕЧЕНИИ ТУБЕРКУЛЕЗНОГО СПОНДИЛИТА И ХРОНИЧЕСКОГО ГЕМАТОГЕННОГО ОСТЕОМИЕЛИТА ПОЗВОНОЧНИКА

Д.Л. Хащин, В.Г. Редкобородый, А.П. Пошеченков

Ставропольский краевой клинический противотуберкулезный диспансер

Цель исследования. Изучение возможности транспедикулярной фиксации (ТПФ) в лечении туберкулезного спондилита и хронического гематогенного остеомиелита позвоночника.

Материал и методы. Оперированы 99 пациентов в возрасте 18–72 лет по поводу туберкулезного спондилита и гематогенного остеомиелита позвоночника с поражением позвонков от Th₃ до S₁. По типу хирургических вмешательств пациенты разделены на три группы: 37 пациентам (группа I) проведена радикально-восстановительная операция без задней фиксации, 27 (группа II) — радикально-восстановительная операция с полужесткой фиксацией позвоночника, 35 (группа III) — радикально-восстановительная операция с ТПФ. Эффективность лечения оценивали по динамике кифотической деформации, длины аутоаутографта, неврологического статуса, болевого синдрома, а также учитывали образование переднего костного блока и характер осложнений.

Результаты. Получены соответственно хорошие, удовлетворительные и неудовлетворительные результаты лечения в группах: в I — 18 (48,6 %), 4 (10,8 %) и 15 (40,5 %); во II — 15 (55,5 %), 8 (29,6 %) и 4 (14,8 %), в III — 32 (91,4 %), 3 (8,6 %) и 0 (0,0 %).

Заключение. Применение ТПФ в дополнение к радикально-восстановительным операциям при туберкулезном и неспецифическом спондилитах позволяет повысить эффективность лечения за счет предотвращения снижения высоты трансплантатов, потери коррекции кифотической деформации, снижения числа послеоперационных осложнений, а также ускорить реабилитацию пациентов.

Ключевые слова: туберкулезный спондилит, хронический гематогенный остеомиелит позвоночника, транспедикулярная фиксация.

TRANSPEDICULAR FIXATION IN SURGICAL TREATMENT OF TUBERCULOUS SPONDYLITIS AND CHRONIC HEMATOGENIC OSTEOMYELITIS OF THE SPINE

D.L. Khaschin, V.G. Redkoborody, A.P. Poshechenkov

Objective. To study the effect of transpedicular fixation (TPF) on treatment results in tuberculous spondylitis and chronic hematogenic osteomyelitis of the spine.

Material and Methods. A total of 99 patients aged 18 to 72 were operated on for tuberculous spondylitis and hematogenic osteomyelitis involving Th1 to S1 vertebral bodies. The patients were divided into three groups based on the type of the surgical intervention: group I included 37 patients who underwent radical reconstructive surgery without posterior fixation; group II included 24 patients with radical reconstructive surgery complemented with semi-rigid fixation; and group III — 33 patients with radical reconstructive surgery combined with TPF. The treatment efficacy was estimated on the basis of kyphotic deformity dynamics, autograft length, neurological status, pain syndrome, anterior fusion rate, and nature of complications.

Results. Treatment results were assessed as good, satisfactory and unsatisfactory in 18 (48.6 %), 4 (10.8 %) and 15 (40.5 %) patients of group I, respectively. In group II the estimates were 15 (55.5 %), 8 (29.6 %) and 4 (14.8 %), and in group III — 32 (91.4 %), 3 (8.6 %) and 0 (0.0 %), respectively.

Conclusion. The use of transpedicular fixation in addition to radical reconstructive surgery in tuberculous spondylitis and hematogenic osteomyelitis provides the improvement of treatment results including prevention of graft height decrease and kyphosis correction loss, reduction of postoperative complications, and intensification of patient' rehabilitation.

Key Words: tuberculous spondylitis, chronic hematogenic osteomyelitis of the spine, transpedicular fixation.

Hir. Pozvonoc. 2008;(4):56–61.

Туберкулезный спондилит и гематогенный остеомиелит позвоночника до настоящего времени остаются распространенными заболеваниями, в большинстве случаев ведущими к инвалидности. Сегодня в их лечении применяется замещение межпозвоноковых диастазов, образующихся после удаления патологической ткани, различными пластическими материалами. Несмотря на хороший исход костной пластики в ближайшем послеоперационном периоде, полноценно восстановить опороспособность позвоночника удастся не всегда. В отдаленные сроки в 16–40% случаев обнаруживаются резорбция и перелом костных ауто- и аллотрансплантатов, отсутствие их сращения с ложем, нагноение в зоне пластики [1, 2]. В процессе перестройки костных трансплантатов наступает уменьшение их высоты, что ведет к увеличению деформации позвоночника. Одной из причин неудачного переднего спондилодеза является отсутствие жесткой иммобилизации оперированного сегмента. Сведения о применении современных погружных конструкций при спондилитах немногочисленны и редко оценивают результаты операции в динамике [3].

Фиксация позвоночника при воспалительных заболеваниях должна обеспечивать неподвижность оперированных сегментов, исправлять деформацию, уменьшать статическую нагрузку на трансплантат, создавать благоприятные условия для сращения — все это позволит сократить сроки реабилитации пациентов [3]. Для выполнения данных задач мы используем транспедикулярную фиксацию (ТПФ).

Цель исследования — изучение возможности применения ТПФ в лечении туберкулезного спондилита и хронического гематогенного остеомиелита позвоночника.

Материал и методы

Изучены результаты лечения 99 пациентов — 67 (67,7%) мужчин и 32 (32,3%) женщин, оперированных в возрасте 18–72 лет по поводу тубер-

кулезного спондилита (84 человека) и хронического гематогенного остеомиелита позвоночника (15 человека). В активных стадиях заболевания с локализацией процесса на протя-

жении от Th₃ до S₁ позвонка прооперированы 97 (97,9%) больных. Диагноз туберкулезного спондилита и неспецифического остеомиелита позвоночника установлен клиничко-

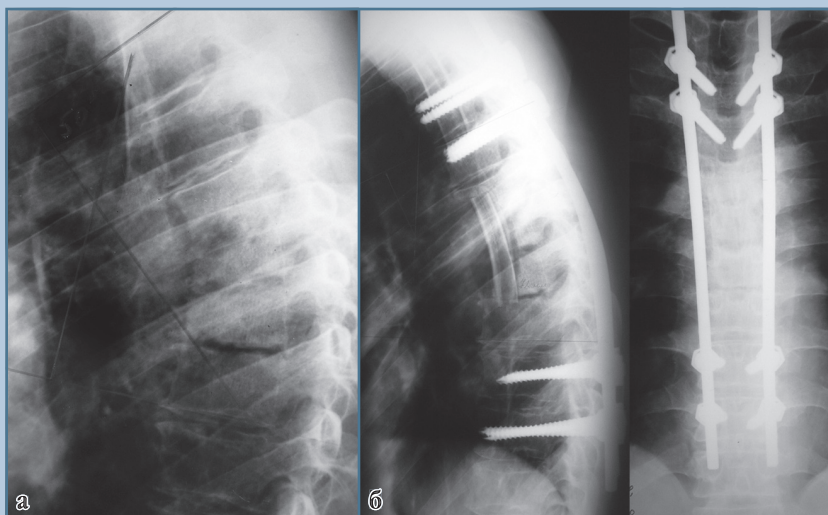


Рис. 1

Рентгенограммы пациента А., 45 лет, с хроническим гематогенным остеомиелитом Th₅–Th₆–Th₇ позвонков:

а – до операции: контактная деструкция Th₅–Th₆, Th₆–Th₇ позвонков;

б – после радикально-восстановительной операции и транспедикулярной фиксации Th₃–Th₄–Th₉–Th₁₀

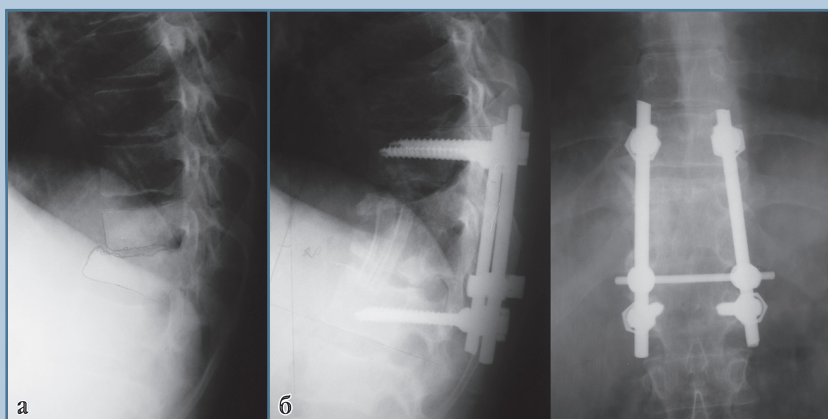


Рис. 2

Рентгенограммы пациента Б., 38 лет, с туберкулезным спондилитом Th₁₁–Th₁₂:

а – до операции: глубокая контактная деструкция Th₁₂, краевая – Th₁₁;

б – после радикально-восстановительной операции и транспедикулярной фиксации Th₁₀–L₁

рентгенологически и подтвержден патогистологически.

Результаты хирургического лечения оценивали в трех группах в зависимости от типа операций. В группу I вошли 37 пациентов, которым выполнена радикально-восстановительная операция, включающая в себя абсцесотомию, резекцию тел позвонков, переднебоковую декомпрессию спинного мозга, спинно-мозговых корешков и костную пластику передней опорной колонны аутотрансплантатами из ребра (в грудном отделе) или крыла подвздошной кости (в поясничном). Интраоперационно с целью коррекции кифоза выполняли ручную реклинацию деформации.

Группа II — это 27 пациентов, у которых радикально-восстановительная операция дополнена полужесткой фиксацией позвоночника фиксатором ЦИТО (15 человек), гребенкой Роднянского (10 человек) или проволокой с костным цементом (2 человека).

В группу III включены 35 пациентов, которым после радикально-восстановительной операции вторым этапом одномоментно или отсроченно (через 2–4 недели, в зависимости от состояния пациента и тяжести сопутствующей патологии), производилась ТПФ с внеочаговым (вне зоны деструкции позвонков) введением опорных винтов. При поражении одного позвоночно-двигательного сегмента применялись две симметрично устанавливаемые двухопорные конструкции, при распространенном (полисегментарном) поражении — четырехопорные (рис. 1, 2).

Сравнимые группы сопоставимы по уровню (табл. 1) и распространенности поражения (преобладали моносегментарные поражения) позвонков. Полисегментарные деструктивные процессы с поражением не более трех позвоночно-двигательных сегментов имелись у 6 (16,2%) больных из группы I, у 5 (18,5%) — из группы II, у 7 (20,0%) — из группы III.

Результаты лечения оценивали в ближайшем периоде, через 1 мес., и в отдаленном, не менее чем через 12 мес. после операции. При изучении величины кифотической деформации и длины аутотрансплантата груднопоясничная локализация рассматривалась как грудная, а пояснично-крестцовая — как поясничная. Величина кифоза определялась по замыкательным пластинкам двух смежных непораженных позвонков по методу Cobb, а вертикальная длина аутотрансплантата — по его максимальному размеру на боковых спондилограммах. Динамику образования переднего костного блока оценивали по спондилограммам или рентгеномограммам в двух проекциях. Неврологический статус изучали с использованием модифицированной шкалы Frankel, выраженность болевого синдрома — по методике F. Denis et al. [6].

Частоту осложнений определяли с учетом осложнений, возникших на протяжении всего периода наблюдения — во время операции, в ближайшем и отдаленном послеоперационном периоде.

Комплексную оценку отдаленных клинических результатов лечения проводили по разработанным критериям.

Хороший результат — потеря не более 25% величины операционной коррекции кифоза или высоты трансплантата; образование переднего костного блока; отсутствие болей в спине и осложнений со стороны металлоконструкции.

Удовлетворительный результат — потеря не более 50% величины коррекции кифоза или высоты трансплантата; отсутствие признаков полноценного костного блока в отдаленном периоде, не сопровождающиеся болями в спине и не требующее соответствующего обезболивания; наличие осложнений со стороны металлоконструкции (нестабильность, образование сером и т.д.), не сопровождающихся прогрессирующей деформацией или неврологическими расстройствами.

Неудовлетворительный результат — прогрессирующая кифотическая деформация или снижение высоты аутотрансплантата более чем на 50%; отсутствие переднего костного блока; наличие болевого синдрома, требующего приема обезболивающих препаратов; осложнения со стороны металлоконструкции, сопровождающиеся прогрессирующей деформацией, неврологическими осложнениями.

Статистическая обработка проводилась при помощи программы «Statistics 6.0», для нахождения коли-

Таблица 1

Распределение пациентов в группах по характеру патологии и уровню поражения позвоночника

Уровень поражения	I		II		III	
	ТБС	ХГО	ТБС	ХГО	ТБС	ХГО
Грудной	18	—	9	—	11	2
Груднопоясничный	1	3	1	1	3	—
Поясничный	12	2	12	3	15	3
Пояснично-крестцовый	1	—	1	—	—	1

ТБС — туберкулезный спондилит;

ХГО — хронический гематогенный остеомиелит.

Таблица 3

Динамика вертикального размера трансплантата, мм (M ± m)

Группа	Вертикальный размер трансплантата		Потеря высоты трансплантата
	через 1 мес. после операции	в отдаленном периоде	
Грудной и груднопоясничные отделы			
I	59,8 ± 4,4	48,4 ± 4,0	11,4 ± 2,0
II	47,7 ± 8,2	43,0 ± 7,8	4,5 ± 1,2*
III	60,5 ± 7,7	59,0 ± 7,4	1,3 ± 0,4**, ***
Поясничный и пояснично-крестцовый отделы			
I	37,4 ± 2,1	31,2 ± 2,0	6,1 ± 0,9
II	45,0 ± 5,8	42,6 ± 5,5	2,3 ± 0,7*
III	39,3 ± 3,0	38,5 ± 3,0	0,5 ± 0,1**, ***

* различия статистически достоверны между группами I и II (P < 0,05 %);

** различия статистически достоверны между группами I и III (P < 0,05 %);

*** различия статистически достоверны между группами II и III (P < 0,05 %).

Таблица 4

Осложнения в зоне переднего спондилита

Группа	Осложнения со стороны трансплантата, n					Всего, %
	дислокация	перелом	резорбция	замедленная консолидация	псевдоартроз	
I	2	1	10	1	1	40,5
II	1	—	1	1	—	11,1*
III	—	—	—	1	—	3,0**

* различия статистически достоверны между группами II и I (P < 0,05);

** различия статистически достоверны между группами III и I (P < 0,05).

29,7; 37,0 и 77,1% (P < 0,05). В отдаленном периоде консолидация отмечена по группам у 28, 26 и 35 больных, что соответствовало уже 75,6; 96,2 и 100,0% (P < 0,05).

Осложнения со стороны зоны переднего спондилита в исследуемых группах значительно различались по характеру и частоте. При отсутствии инструментальной фиксации позвоночника (группа I) осложнения переднего спондилита отмечены в 15 случаях, при этом у шести пациентов в отдаленном периоде отмечено образование костного блока с формированием грубой кифотической деформации и неврологической симптоматики, у трех — частичное костное сращение. В группе II у двух пациентов с дислокацией и резорбцией трансплантата костный блок наступил в отдаленном периоде. В группе III

замедленная консолидация трансплантата отмечена в одном случае. Костный блок на протяжении всего периода исследования не наступил у шести пациентов из группы I и у одного — из группы II.

При изучении динамики неврологического статуса статистически достоверных различий в группах не выявлено (P > 0,05). Регресс неврологической симптоматики зависел от полноты выполненной декомпрессии спинного мозга. Характерно, что в отдаленном периоде у больных групп I и II болевой синдром рецидивировал, хотя и был выражен меньше, чем до операции (табл. 5). Это может объясняться, с одной стороны, прогрессированием кифотической деформации и дегенерацией межпозвоночных дисков выше- и нижележащих сегментов при отсутствии задней фиксации (груп-

па I), а с другой стороны — развитием нестабильности полужестких конструкций (группа II). В условиях ТПФ купирование болевого синдрома оставалось стойким, что объясняется стабильностью конструкции.

У больных из группы II применение полужестких фиксаторов в 11 (40,7%) случаях сопровождалось осложнениями в зоне заднего инструментария: нагноением раны, переломом или раскручиванием элементов фиксатора с образованием сером. Осложнения в группе III отмечены в 2 (5,7%) случаях, они имели технический характер — неточное проведение транспедикулярных винтов потребовало повторного вмешательства. Признаков нестабильности ТПФ, неврологических осложнений при установке винтов и коррекции деформаций не наблюдалось ни в одном случае.

Хорошие, удовлетворительные и неудовлетворительные результаты лечения соответственно получены в группах: в I — 18 (48,6%), 4 (10,8%) и 15 (40,5%); во II — 15 (55,5%), 8 (29,6%) и 4 (14,8%), в III — 32 (91,4%), 3 (8,6%) и 0 (0,0%).

Среди косвенных и в определенной мере субъективных критериев эффективности операций следует отметить и сроки активизации больных, соответствующие длительности соблюдения строгого постельного режима. При отсутствии инструментальной фиксации после протяженных реконструкций позвоночника подъем больных осуществлялся обычно через 3–6 мес., при использовании полужестких конструкций — через 1 мес., при использовании ТПФ — на 4–7-й день после операции. Сокращение длительности постельного режима и ранняя активизация больных позволяли значительно уменьшить неблагоприятные последствия, связанные с длительной гиподинамией пациентов.

Обсуждение

Дискуссии о том, необходимо или нет оперировать больных с воспалительным поражением позвоночника, в настоящее время уже

Таблица 5

Динамика болевого синдрома по F. Denis [6], баллы ($M \pm m$)

Группа	До операции	Через 1 мес. после операции	В отдаленном периоде
I	2,21 ± 0,09	0,13 ± 0,05	1,17 ± 0,12
II	2,40 ± 0,09	0,25 ± 0,10	1,00 ± 0,16
III	2,40 ± 0,08	0,30 ± 0,09	0,22 ± 0,09*, **

* различия статистически достоверны между группами III и I ($P < 0,05$);** различия статистически достоверны между группами III и II ($P < 0,05$).

не ведутся. Актуальным вопросом хирургического лечения является стабилизация и коррекция кифотической деформации позвоночника. На эти значимые осложнения воспалительного процесса лишь в последнее время стали обращать должное внимание [3].

Отрицательные исходы передней костной алло- и аутопластики составляют 16–40% [1, 2]. Одной из причин неудовлетворительных результатов является отсутствие жесткой фиксации, однако некоторые авторы не считают необходимым проведение дополнительной металлофиксации при операциях на грудном отделе позвоночника при неспецифических воспалительных поражениях, объясняя это достаточно жестким соединением комплекса ребер с позвонками и грудинами [4]. Это не совпадает с динамикой деформации при туберкулезе: в нашем исследовании наибольшее прогрессирование кифоза после радикально-восстановительных операций без инструментальной фиксации наблюдалось именно

в грудном отделе позвоночника, причем в отдельных случаях оно было катастрофическим и нарастало в пределах 35–56°. Применение полужестких фиксаторов снизило количество неудовлетворительных результатов, но не решило проблему коррекции деформации.

Применение крючковых CD-конструкций позволяет значительно улучшить результаты хирургического лечения [3], однако связано с необходимостью введения жала крючков непосредственно в позвоночный канал. Наше исследование показало, что ТПФ, лишенная этого риска, может эффективно использоваться в хирургическом лечении активного туберкулезного спондилита и гематогенного остеомиелита позвоночника, не уступая по эффективности крючковым конструкциям. При этом применение внеочаговой ТПФ ни у одного больного не привело к обострению воспалительного процесса, что обычно является психологическим препятствием к его применению в этих случаях.

Выводы

1. Внеочаговая ТПФ может эффективно использоваться на всем протяжении грудного, поясничного и пояснично-крестцового отделов позвоночника при активном воспалительном процессе независимо от протяженности деструкции.
2. Корректирующие возможности ТПФ позволяют восстановить ось позвоночника до физиологической нормы. Образование переднего костного блока при этом происходит в более ранние сроки, а в отдаленном периоде сохраняется коррекция кифотической деформации, не рецидивирует болевой синдром, не отмечаются резорбция и уменьшение длины аутотрансплантата.
3. Применение ТПФ при воспалительных заболеваниях позвоночника в сравнении с другими типами операций сопровождается наименьшим числом осложнений как в зоне переднего спондилодеза, так и в зоне инструментальной фиксации.

Литература

1. **Гарбуз А.Е., Тиходеев С.А., Олейник В.В.** Костная пластика при ограниченных формах туберкулезного спондилита // Проблемы туберкулеза. 1991. № 4. С. 38.
2. **Гарбуз А.Е.** Реконструктивно-пластические операции при распространенных формах туберкулезного спондилита и их последствиях: Автореф. дис. ... д-ра мед. наук. Л., 1988.
3. **Мушкин А.Ю., Куклин Д.В., Беяков М.В. и др.** Задняя инструментальная фиксация позвоночника при туберкулезном спондилите // Хирургия позвоночника. 2006. № 2. С. 49–54.
4. **Тиходеев С.А., Вишневский А.А.** Неспецифический остеомиелит позвоночника. СПб., 2004.
5. **Ульрих Э.В., Мушкин А.Ю.** Вертебрология в терминах, цифрах и рисунках. СПб., 2002.
6. **Denis F., Davis S. Comfort T.** Sacral fractures: an important problem. Retrospective analysis of 236 cases // Clin. Orthop. Relat. Res. 1988. N 227. P. 67–81.

Адрес для переписки:

Хашин Денис Леонидович
355019, Ставрополь, ул. Достоевского, 56,
ГУЗ СККПТД,
den1209@mail.ru

Статья поступила в редакцию 05.06.2008