



ЗАДНЯЯ ВНУТРЕННЯЯ ФИКСАЦИЯ СТЯГИВАЮЩИМИ СКОБАМИ С ПАМЯТЬЮ ФОРМЫ В ЛЕЧЕНИИ ПЕРЕДНИХ ВЫВИХОВ НИЖНИХ ШЕЙНЫХ ПОЗВОНКОВ

Ю.М. Батрак, И.К. Раткин, М.Ю. Гончаров, Д.И. Штадлер, В.И. Майоров

Новокузнецкий государственный институт усовершенствования врачей

Цель исследования. Анализ адаптации динамических скоб с памятью формы к анатомо-морфологическим условиям шейного отдела позвоночника.

Материал и методы. Прооперировано 56 пациентов с вывихами нижних шейных позвонков: выполнена задняя фиксация стягивающими скобами. У 14 (25,0 %) пострадавших операция открытого вправления вывихнутого позвонка и задней фиксации стягивающими скобами с памятью формы сочеталась с передним спондилодезом имплантатами из пористого никелида титана, а у 42 (75,0 %) больных операция осуществлялась только из заднего доступа. При оценке результатов лечения пострадавших со спинно-мозговой травмой использовались критерии А.Н. Martins и международного классификатора ASIA/IMSOP. Отдаленные результаты изучены в сроки 1–5 лет у 42 (75,0 %) пациентов.

Результаты. В 88,1 % случаев результаты лечения признаны хорошими. При лучевом исследовании снижения межпозвонковых дисков поврежденного и смежных позвоночно-двигательных сегментов не более 1 мм, признаков нестабильности, кифотической деформации не регистрировалось; зоны резорбции, остеосклероза в области имплантатов не визуализировались. У 1 (2,4 %) пациента через 1,5 года появились неврологические нарушения, обусловленные посттравматической кистой спинного мозга. У 4 (9,5 %) пациентов, которым выполнялась передняя и задняя фиксация, результаты лечения признаны удовлетворительными. Сроки нетрудоспособности пациентов составили 96 ± 38 дней.

Заключение. Двухосевая фиксация спаренными стягивающими скобами с памятью формы обеспечивает надежную стабилизацию поврежденного позвоночно-двигательного сегмента. Предварительная задняя фиксация при нестабильных повреждениях способствует оптимальному выполнению переднего межтелового спондилодеза пористыми имплантатами и обеспечивает его абсолютную стабильность.

Ключевые слова: вывихи C₃–C₇ позвонков, задняя динамическая фиксация, динамические скобы с памятью формы.

POSTERIOR INTERNAL FIXATION
WITH SHAPE-MEMORY TIGHTENING CLAMPS
IN THE TREATMENT OF LOWER CERVICAL
VERTEBRA ANTERIOR DISLOCATIONS

Yu.M. Batrak, I.K. Ratkin, M.Yu. Goncharov,
D.I. Shtadler, V.I. Mayorov

Objective. To analyze adaptation of shape-memory dynamical clamps to anatomical and morphological features of the cervical spine.

Material and Methods. Fifty five patients with lower cervical spine dislocations were operated on by posterior fixation with tightening clamps. In 14 (25.0 %) patients the open reduction of dislocated vertebra and posterior clamp fixation were accompanied by the anterior fusion with a porous NiTi implant, while 42 (75.0 %) patients underwent only posterior operation. The treatment results in patients with spinal cord injury were evaluated using A.N. Martins criteria and ASIA/IMSOP scale. Delayed results were estimated 1–5 years after operation in 42 (75.0 %) patients.

Results. Treatment results were assessed as good in 88.1 % of cases. Radiological examination revealed a decrease in disc height at injured and adjacent levels not more than 1 mm; instability, or kyphotic deformity were not registered. Implant area did not include the signs of resorption or osteosclerosis. Neurological disorders caused by posttraumatic spinal cord cyst were observed in one (2.4 %) patient in 1.5 years after surgery. In 4 (9.5 %) patients who underwent anterior and posterior fixation the treatment results were assessed as fair. Patients disability period was 96 ± 38 days.

Conclusion. Two-axial fixation with coupled tightening clamps of shape-memory material provides the reliable stabilization of the injured vertebral motion segment. Preliminary posterior fixation for unstable injury facilitates the optimal performing of anterior interbody fusion with porous implants and ensures its absolute stability.

Key Words: C₃–C₇ dislocation, posterior dynamic fixation, dynamic clamps of shape memory material.

Hir. Pozvonoc. 2008;(1):14–19.

Введение

Вывихи С₃–С₇ позвонков являются частыми повреждениями в структуре травм шейного отдела позвоночника и составляют 43,1–75,0 % [2, 4, 8].

В хирургии позвоночника применяется ряд устройств с памятью формы для задней стабилизации. Доказана высокая эффективность динамической фиксации стягивающими скобами с термомеханическим эффектом памяти формы при компрессионных переломах грудного и поясничного отделов позвоночника [3, 4]. В то же время возможность внутренней задней фиксации при передних вывихах С₃–С₇ в целом изучена мало.

Цель исследования – анализ адаптации динамических скоб с памятью формы к анатомо-морфологическим условиям шейного отдела позвоночника.

Материал и методы

При антропометрическом изучении рентгенограмм 30 взрослых клинически здоровых людей ростом 152–186 см установлено, что в среднефункциональном положении расстояние от верхнего края дуги С₃ позвонка до нижнего края дуги С₅ позвонка варьирует от 39 до 47 мм. В положении максимального разгибания это расстояние уменьшается в среднем до 36 мм, при максимальном сгибании увеличивается до 49 мм.

Соответствующие измерения на уровне С₄–С₆ и С₅–С₇ позвонков показали, что величины расстояний между позвонковыми дугами в среднефункциональном положении отличаются максимум на 3–4 мм. Различия касались степени функциональной подвижности отдельных позвоночных сегментов. Разница расстояний между дугами С₃ и С₅ в положениях разгибания и сгибания составила 13 мм, между дугами С₄–С₆, С₅–С₇ – в среднем 9 мм и 6 мм (рис. 1).

На основе результатов антропометрических измерений адаптированы размеры известных динамических скоб [4] с расстоянием между фиксирующими элементами 30, 35 и 70 мм.

В силу топографических особенностей шейного отдела позвоночника фиксирующие захваты для фиксации за дужки или остистые отростки выполнены симметричными. Второй тип динамических скоб с ориентированным положением захватов в сагитальной и фронтальной плоскостях предназначен для фиксации за дужки и остистый отросток нижележащего позвонка.

Для определения работоспособности скоб для задней фиксации были проведены стендовые испытания 20 конструкций с исходной длиной 40 мм, сечением проволоки 2 мм.

При деформации скоб с термомеханической памятью в пределах 25 % (удлинение на 50 мм) в температурном интервале от 0 до 37 °С возникающие напряжения составили

$1,70 \pm 0,06$ кГс. Величина напряжений $4,00 \pm 0,10$ кГс развивалась при деформации скоб на 50 % их длины. Прочность конструкций к нагрузкам на разрыв колебалась от 36,00 до 43,00 кГс.

Шестьдесят конструкций с длиной спинки 30, 35, 40 мм с двумя вариантами положения фиксирующих захватов установлены на шейный отдел позвоночника 33 трупам.

Моделировались переломы соответствующих позвонков: перекусывались дужки и суставные отростки. Выявлено, что наиболее оптимальной является парная установка скоб – справа и слева по отношению к остистым отросткам с их удлинением на 25 %. Большой реклинирующий эффект достигался при наложении захватов за остистые отростки. Фиксация захватов за дужки обеспечивала более прочную стабилизацию. При деформации скоб на 50 % на фоне поврежденных дужек и суставных отростков возникала угловая деформация в четырех случаях из шести. В результате эксперимента определены оптимальные размеры, форма конструкций и варианты задней внутренней фиксации динамическими скобами с памятью формы (рис. 2).

Проведенные нами испытания подтвердили динамичность (сверхэластичность) фиксации [3], создаваемых устройствами с термомеханической памятью, выявили возможность регулирования в диапазоне от 0,0 до 4,0 кГс стягивающих напряжений

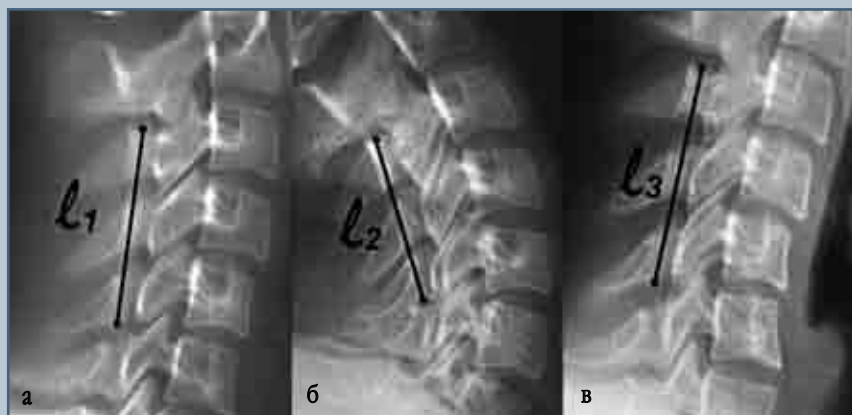
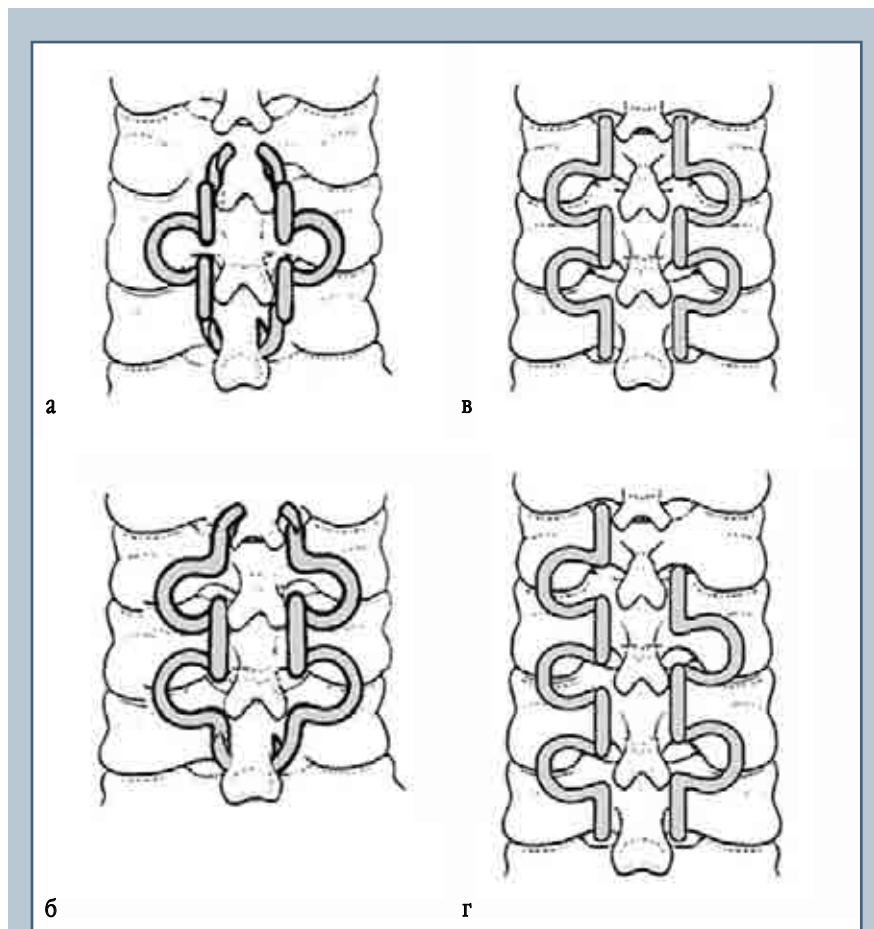


Рис. 1

Рентгенограммы шейного отдела позвоночника клинически здорового мужчины 34 лет: разница расстояний (*l*) между дугами в среднефункциональном положении (*а*), при разгибании (*б*) и сгибании (*в*) составляет 13 мм

**Рис. 2**

Стягивающие скобы с памятью формы и способы их установки при задней фиксации нижних шейных позвонков:

- а – фиксация за дуги;
- б – фиксация за остистые отростки;
- в – положение захватов во взаимно-перпендикулярных плоскостях;
- г – положение скоб лесенкой

путем выбора скоб разного размера, дозированной деформации после охлаждения и температурного воздействия в процессе формовосстановления. Величина напряжений не оказывает травмирующего воздействия на структуры шейного отдела позвоночника. Прочность конструкций на разрыв 36–43 кНс многократно превышает соответствующий резерв шейного отдела позвоночника. Конструкции, благодаря эффекту памяти, самофиксирующиеся, исключается необходимость рассверливания

дужек, остистых отростков для стабилизации конструкции.

При абсолютно нестабильной травме позвоночника или относительно стабильной, когда диагностируются повреждения структур в пределах двух или трех опорных колонн [5, 8], задняя внутренняя фиксация дополняется передним опорным межтеловым спондилодезом.

Задняя фиксация стягивающими скобами была выполнена у 56 пациентов с вывихами нижних шейных позвонков, в том числе у 7 (12,5 %) –

с вывихами С₃, у 11 (19,6 %) – С₄, у 24 (42,9 %) – С₅ и у 14 (25,0 %) – С₆. У 41 (73,2 %) из них имели место сопутствующие переломы вывихнутого и (или) смежных позвонков. У 14 (25,0 %) пострадавших операция открытого вправления вывихнутого позвонка и задней фиксации стягивающими скобами с памятью формы сочеталась с передним спондилодезом имплантатами из пористого никелида титана, а у 42 (75,0 %) больных операция осуществлялась только из заднего доступа.

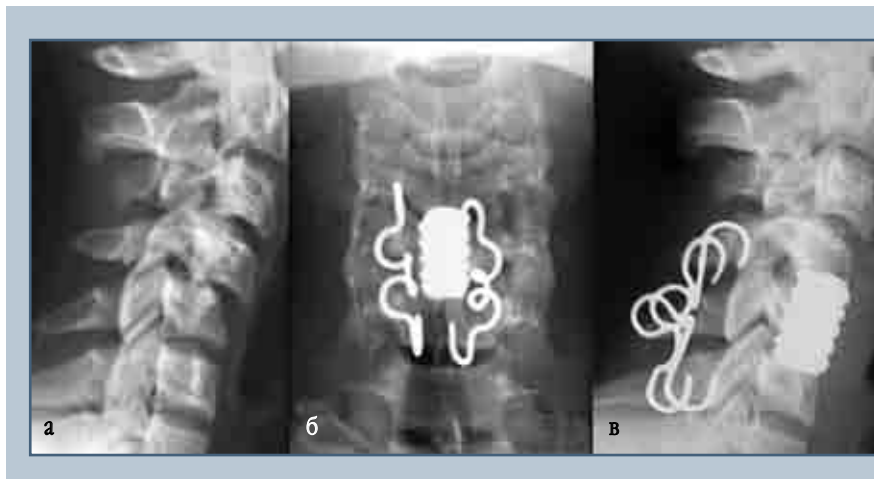
Лишь 17 (39,4 %) пациентам при обращении установлен правильный диагноз, они были госпитализированы в специализированное учреждение в сроки 1–6 ч после травмы; 39 (69,6 %) из 56 больных лечились в травматологических отделениях, часто с ошибочным диагнозом, и госпитализированы в нейрохирургические отделения в сроки от 10 дней до 4 мес. после травмы.

Экстренные вмешательства выполнялись в ближайшие 1–6 ч. Предоперационный период плановых операций, от 2 до 7 сут, зависел от необходимости дополнительного обследования, лечебно-реанимационных мероприятий.

У 26 (46,4 %) больных мы прибегали к установке скоб с одноплоскостными захватами с фиксацией за дужки позвонков выше- и нижележащего от поврежденного либо по типу лесенки.

В 7 (12,5 %) случаях у пациентов с сопутствующими компрессионными переломами парные скобы накладывались с фиксацией захватов за остистые отростки.

У 23 (41,1 %) больных с вывихами, отягощенными сопутствующим переломом тела нижележащего позвонка, верхние захваты правой и левой скоб устанавливались за дужку, нижние – за остистый отросток позвонка, расположенного под сломанным. Достигалось, наряду с экстензией, повышение устойчивости фиксации поврежденного позвоночного сегмента в сагиттальной плоскости.

**Рис. 3**

Рентгенограммы пациента Ю., 27 лет, с двухсторонним асимметричным вывихом С₄ позвонка (сцепившимся справа и неполным слева), осложненным тетраплегией:

а – до операции;

б – после декомпрессивной резекции тела С₅ позвонка, вправления вывиха С₄ и комбинированной стабилизации

Хирургическая техника. Операция задней фиксации нижнешейных позвонков стягивающими скобами с памятью формы осуществляется под общим интубационным наркозом.

Положение больного на левом боку. После разметки делается разрез кожи от остистого отростка С₂ до С₇–Th₂, в зависимости от уровня повреждения. Обнажаются и скелетируются остистые отростки, задняя поверхность пластинок дуг шейных позвонков, дугоотростчатые суставы с сохранением целостности надостистой и межостистых связок. В случае несвежих и застарелых повреждений удаляются рубцы, интерпонированные между суставными отростками вывихнутого и нижележащего позвонков.

Устраняется вывих путем тракции за остистые отростки. При сцепившихся вывихах между суставными отростками вводится узкий леватор (в качестве рычага), с помощью которого нижний суставной отросток вывихнутого позвонка из сцепившегося положения выводится кзади на заднюю поверхность верхнего суставного отростка нижележащего позвонка. Остаточный подвывих ликвидируется боковыми и встречными нерезкими движениями за остистые отростки до полного восстановления анатомического соотношения.

Затем определяются оптимальное положение скоб, их конфигурация для достижения стабилизирующего или экстензионно-стабилизирующе-

го эффекта. Измеряется расстояние между точками местоположения захватов на анатомических структурах. Длина избираемой скобы должна быть на 1–1,5 см меньше этого расстояния.

В нижнем крае дужки позвонка, лежащего над фиксируемым позвонком, костной ложкой формируются борозды-каналы, аналогичным образом готовится место под нижний захват. У пациентов с широкими дужками ближе к вентральному краю в вертикальном направлении шилом под захват скобы формируется канал.

При фиксации за остистые отростки под верхний захват у основания остистого отростка формируется канал, нижний захват заводится под остистым отростком.

Необходимые скобы после охлаждения до 0 °С любым хладагентом (Frisco-Spray) деформируются. Крючки захватов разгибаются до положения, удобного для их заведения на вентральную поверхность дужки или остистый отросток. Демпферные омегаобразные изгибы растягиваются до увеличения длины конструкции на 1–1,5 см. Подготовленная скоба устанавливается и согревается до полного формовосстановления. Проверяются прочность фиксации, взаимоотношение анатомических структур позвоночника.

При нестабильных повреждениях (14 случаев), согласно рекомендациям авторитетных ученых [5, 8, 9], нами предпринималась двойная стаби-

лизация: передний межтеловой спондилодез пористыми имплантатами из никелида титана и задняя фиксация.

Очередность вмешательств была следующей: в первую очередь у 12 (85,7 %) пациентов осуществлялось открытое вправление вывиха и задняя внутренняя фиксация, а завершалась операция передним межтеловым спондилодезом с использованием пористого имплантата из никелида титана (рис. 3).

В 2 (14,3 %) случаях из переднего доступа выполнялась декомпрессия спинного мозга, межтеловой спондилодез, затем задняя фиксация.

У 9 (64,3 %) из 14 больных передний межтеловой спондилодез выполнялся через 10–14 дней после задней внутренней фиксации.

После операции накладывался воротник Шанца, пациентам с нестабильными повреждениями – полужесткий головодержатель. Проводились противоотечная, вазоактивная, неотропная терапия, лечебная гимнастика.

Экспертиза эффективности лечения осуществлялась стандартными методами (Любошица – Маттиса – Шварцберга). Учитывались жалобы, объем движений, деформация, в том числе кифотическая, состояние межпозвоночных дисков поврежденного и соседних сегментов, состояние дугоотростчатых суставов, неврологические нарушения, гнойные осложнения, трудоспособность. Изучаемому показателю соответствовало циф-

ровое выражение в баллах (4 – норма, 3 – удовлетворительно, 2 – неудовлетворительно). Анатомо-функциональные исходы лечения оценивали в индексах путем деления количества баллов на число показателей.

При оценке результатов лечения пострадавших со спинно-мозговой травмой использовались критерии А.Н. Martins [9] и международного классификатора ASIA/IMSOP.

Выполнялось лучевое обследование, включая рентгенографию в положении максимального сгибания и разгибания, компьютерную ядерно-магнитно-резонансную томографию, при подозрении на сосудистые нарушения – реовазографию.

Результаты и их обсуждение

Сроки нетрудоспособности пациентов составили 96 ± 38 дней. Отдаленные результаты изучены в сроки 1–5 лет у 42 (75,0 %) пациентов.

У 1 (2,4 %) пациента через 1,5 года появились неврологические нарушения, обусловленные посттравматической кистой спинного мозга. Диагноз при поступлении был следующий: передний симметричный сцепившийся вывих С₅ позвонка, неврологический дефицит степени D. Выполнены открытая репозиция, задняя фиксация парными скобами. В течение месяца регресс неврологической симптоматики до нормы. Считаем, что в процессе курации недооценены последствия травмы спинного мозга (сосудистые нарушения спастического характера), целенаправленная терапия не была выполнена в адекватном объеме.

У 4 (9,5 %) пациентов, которым выполнялась передняя и задняя фиксация, результаты лечения признаны удовлетворительными (неврологический дефицит степени D). У них, наряду с переломовывихами, неврологическим дефицитом степени А, В, С, регистрировалось наличие экзостозных грыжевых узлов минимум в двух-трех позвоночно-двигательных сегментах. Сроки реабилитации пациентов с сопутствующим остео-

хондрозом шейного отдела позвоночника, застарелыми вывихами, неврологическим дефицитом степени А, В достигали 120–160 дней.

В 88,1 % случаев результаты лечения признаны хорошими. При лучевом исследовании снижения межпозвонковых дисков поврежденного и смежных позвоночно-двигательных сегментов не более 1 мм, признаков нестабильности, кифотической деформации не регистрировалось; зоны резорбции, остеосклероза в области имплантатов не визуализировались. При удалении динамических скоб в сроки от 8 до 12 мес. обнаружено, что конструкции окружала тонкая капсула. Рубцовые изменения со стороны мышечно-связочного аппарата отсутствовали.

Наиболее распространенным способом хирургического лечения передних вывихов нижних шейных позвонков, в том числе неосложненных, когда повреждение позвоночника не сопровождается травмой спинного мозга и его корешков, является их открытое вправление из переднего доступа с последующим спондилодезом аутокостью или металлическими имплантатами [1, 2, 5, 6, 9]. При всех вариантах выполнения передних спондилодезов сохраняется возможность повторных дислокаций вправленных позвонков и формирование посттравматических кифотических деформаций шейного отдела позвоночника. Переломы дужек, суставных связочного аппарата наблюдаются у 9,6–30,4 % больных [2]. Ключевая роль в стабильности позвоночника отводится заднему опорному комплексу, образованному дугами позвонков, дугоотростчатými суставами, поперечными и остистыми отростками, желтыми, межостистыми, надостистыми и межпоперечными связками [5].

Это обстоятельство позволяет ряду авторов утверждать, что задняя внутренняя фиксация после вправления нижних шейных позвонков должна быть основной и обязательной, а передняя стабилизация позвоночника в виде расклинивающего спондилоде-

за в показанных случаях может служить дополнением к задней фиксации [3–5, 7, 9]. Задняя фиксация нижних шейных позвонков производится за остистые отростки, дужки, суставные отростки проволочными серкляжами, скобами, пластинами; транспедикулярная фиксация при сопутствующих вывиху разрушениях костных структур в ряде случаев либо невыполнима, либо заведомо малоэффективна [1, 2, 5, 7]. Противоречие между статичной фиксацией и динамичностью анатомических структур позвоночника обуславливает возможность расплывания, миграции и разрушения конструкций.

Заключение

Пациентам с передними вывихами С₃–С₇ с целью сохранения шейного лордоза показана задняя двусторонняя динамическая фиксация вправленных позвонков спаренными скобами с памятью формы преимущественно двух позвоночно-двигательных сегментов (поврежденного и смежного). Реже рекомендована фиксация трех-четырех позвонков либо путем асимметричной (лесенкой) установки стягивающих скоб для функциональной разгрузки дегенеративно измененных межпозвонковых дисков, либо симметричным шинированием разрушенных костных структур.

Задняя внутренняя фиксация стягивающими скобами способствует оптимальному выполнению переднего межтелового спондилодеза, обеспечивает его абсолютную стабильность.

Литература

1. **Басков А.В., Швелев И.Н., Яриков Д.Е. и др.** Новые возможности хирургического лечения повреждений нижнегрудного и поясничного отделов позвоночника // Вопросы нейрохирургии. 1999. № 3. С. 6–9.
2. **Дулаев А.К., Орлов В.П., Ястребов Н.М. и др.** Посттравматическая нестабильность позвоночника и методы ее хирургической коррекции // Вопросы нейрохирургии. 1999. № 2. С. 14–16.
3. **Ильин А.А., Коллеров М.Ю., Сергеев С.В. и др.** Биологически и механически совместимые имплантаты из никелида титана в лечении повреждений грудного и поясничного отделов позвоночника // Вестн. травматол. и ортопед. 2002. № 2. С. 19–26.
4. **Комков А.Р.** Динамическая стабилизация позвоночника при хирургическом лечении переломов нижнегрудных и поясничных позвонков: Автореф. дис. ... канд. мед. наук. Кемерово, 2002.
5. **Луцик А.А.** Комментарий к статье Дудаева А.К., Орлова В.П., Ястребова Н.М. и др. «Посттравматическая нестабильность позвоночника и методы ее хирургической коррекции» // Вопросы нейрохирургии. 1999. № 2. С. 17.
6. **Луцик А.А.** Хирургическая тактика при позвоночно-спинномозговой травме // III съезд нейрохирургов России: Тез. докл. СПб., 2002. С. 203–204.
7. **Cahill D.W., Martin G.J., Hajjar M.V., et al.** Suitability of bioresorbable cages for anterior cervical fusion // J. Neurosurg. 2003. Vol. 98. P. 195–201.
8. **Feczko J., Barath I., Sarvary A.** Anterior and posterior stabilization after resection of thyroid carcinoma destroying several cervical segments // Idegyogy Sz. 2003. Vol. 56. P. 35–38.
9. **Martins A.H.** Anterior cervical discectomy with and without interbody bone graft // J. Neurosurg. 1976. Vol. 44. P. 290–295.

Адрес для переписки:

Батрак Юрий Михайлович
654034, Новокузнецк, ул. Шестакова, 14,
кафедра травматологии и ортопедии
с курсом имплантологии
lotos200@mail.ru

Статья поступила в редакцию 15.10.2007