



ЗАДНИЕ ДОСТУПЫ В ХИРУРГИИ ВРОЖДЕННЫХ И ДЕГЕНЕРАТИВНЫХ ЗАБОЛЕВАНИЙ ПОЯСНИЧНОГО ОТДЕЛА ПОЗВОНОЧНИКА

П.М. Гиоев, Е.Н. Кондаков

Российский научно-исследовательский нейрохирургический институт им. проф. А.Л. Поленова, Санкт-Петербург

Цель исследования. Анализ результатов хирургического лечения пациентов с различными заболеваниями поясничного отдела, уточнение показаний и противопоказаний для проведения операции, обоснование выбора оптимальной модификации доступа в зависимости от формы и характера компрессии.

Материал и методы. Проанализированы результаты хирургического лечения 680 пациентов, у 330 из которых был остеохондроз, осложнившийся дискордикулярными конфликтами, у 278 — стеноз позвоночного канала, у 72 — спондилолистез. Комплекс обследования состоял из клинической оценки, развернутого неврологического исследования, лучевой диагностики, включавшей спондилографию, МРТ, КТ и в отдельных случаях саккоррадикулографию. При хирургическом лечении пользовались различными модификациями задних полостных доступов.

Результаты. У пациентов с остеохондрозом хорошие и отличные результаты получены в 95,2 % случаев, удовлетворительные — в 4,8 %. У пациентов со стенозом позвоночного канала хорошие и отличные результаты получены в раннем послеоперационном периоде у 84,9 % больных, в позднем периоде (от 1 до 4 лет) — у 94,6 %. Хорошие и отличные результаты лечения в группе пациентов со спондилолистезом составили 89,8 % (65 больных), 10,2 % (7 случаев) были оценены как удовлетворительные.

Заключение. Задние хирургические доступы обеспечивают оптимальные условия для декомпрессии образований позвоночного канала. Модифицированная ламинэктомия является операцией выбора при лечении стенозов позвоночного канала, больших грыж межпозвоночных дисков и компрессионных форм спондилолистеза.

Ключевые слова: поясничный отдел позвоночника, задний доступ, поясничный стеноз, спондилолистез, остеохондроз.

POSTERIOR SURGICAL APPROACHES
FOR CONGENITAL AND DEGENERATIVE
DISEASES OF THE LUMBAR SPINE

P.M. Gioev, E.N. Kondakov

Objective. To analyze results of surgical treatment of patients with various diseases of the lumbar spine, to specify indications and contraindications for surgery, to substantiate the choice of optimal approach modification depending on the form and nature of compression.

Material and Methods. Results of surgical treatment of 680 patients with osteochondrosis complicated by disc-radicular conflict (n = 330), with spinal canal stenosis (n = 270), and with spondylolisthesis (n = 80) were analyzed. Patient examination included clinical evaluation, full-scale neurological study, and radiological diagnostic methods (spondylography, MRI, CT, and in some cases saccoradikulography). Surgical treatment was performed through posterior abdominal approaches of various modifications.

Results. Good and excellent results were reported in 95.2 % and satisfactory ones — in 4.8 % of patients with osteochondrosis. Stenosis patients showed good and excellent results in the early postoperative period in 84.9 % of cases, and in the late period (1–4 years) — in 94.6 %. Sixty five patients (89.8 %) with spondylolisthesis had good and excellent results, and 7 cases (10.2 %) were estimated as satisfactory.

Conclusion. Posterior surgical approaches provide optimum conditions for spinal canal decompression. Modified laminectomy technique is an operation of choice for treatment of spinal canal stenosis, large intervertebral disc hernia, and spondylolisthesis with spinal cord compression.

Key Words: lumbar spine, posterior approach, lumbar spinal stenosis, spondylolisthesis, osteochondrosis.

Hir. Pozvopoc. 2008;(1):40–45.

Проблема хирургического лечения вертеброгенных компрессионных синдромов, несмотря на огромное количество работ, весьма далека

от своего окончательного решения [2, 5, 7].

Каждая новая статья, посвященная этой теме, начинается с констатации

фактов роста заболеваемости, указания на значительное количество (8–15 %) неудовлетворительных результатов лечения и заканчивается

описанием собственного опыта автора по применению того либо иного хирургического доступа. Больше всего работ посвящено лечению остеохондроза, значительно меньше – стеноза позвоночного канала и спондилолистеза. Практически отсутствуют публикации, посвященные комплексному подходу к лечению компрессионных поясничных неврологических синдромов, хотя сочетание двух и более факторов компрессии встречается более чем в 25 % наблюдений. Следует отметить, что даже в современных условиях, при наличии таких высокоинформативных методик, как КТ и МРТ, основным объектом исследования клиницистов остаются грыжи межпозвонковых дисков, что приводит к их гипердиагностике, в то время как другие факторы компрессии остаются недооцененными [1, 2, 9].

Цель настоящей работы – анализ результатов хирургического лечения пациентов с различными заболеваниями поясничного отдела, уточнение показаний и противопоказаний для проведения операции, обоснование выбора оптимальной модификации доступа в зависимости от формы и характера компрессии.

Материал и методы

Проанализированы результаты хирургического лечения 680 пациентов, у 330 из которых был остеохондроз, осложнившийся дискорадикулярными конфликтами, у 278 – стеноз позвоночного канала, у 72 – спондилолистез. Возраст больных на момент операции – от 16 до 83 лет, большинство пациентов трудоспособного возраста.

Обязательный комплекс обследования состоял из клинической оценки, развернутого неврологического исследования, лучевой диагностики, включавшей спондилографию, МРТ, КТ и в отдельных случаях саккорацикулографию.

При оценке динамики процесса в послеоперационном периоде, помимо таких субъективных показателей, как оценка болевого синдрома,

чувствительности, рефлексов, использовали количественные данные измерения параметров биомеханики поясничного отдела (наклоны корпуса вперед, вбок, назад и ротацию корпуса по часовой стрелке и против). Измерения производились в градусах, для чего был создан инструмент с подвижным угломерным устройством, изменяющим положение в пространстве в зависимости от направления измеряемого движения.

Проводилась также сравнительная оценка силы мышц, иннервируемых пораженными спинно-мозговыми нервами, при помощи разработанного нами устройства на основе пружинного динамометра, позволяющего измерить в килограммах максимальное усилие, развиваемое мышцами при выполнении движений здоровой и больной конечностями. Затем вычислялся дефицит силы на стороне поражения в процентном отношении к здоровой конечности, показатели которой принимались за 100 %.

В зависимости от характера и локализации процесса, можно выделить общие принципы, позволяющие принять правильное и своевременное решение, несмотря на то что в каждом конкретном случае индивидуально уточняются показания к хирургическому лечению, объему операции и модификации хирургического доступа.

Показания к хирургическому лечению заболеваний поясничного отдела позвоночника подразделяли на абсолютные и относительные.

Абсолютные показания: синдром конского хвоста с прогрессирующим нарушением функции тазовых органов; синдром корешковой компрессии с нарастающими, несмотря на интенсивную комплексную терапию, парализующими, болевыми и сосудистыми проявлениями.

Относительные показания: наличие верифицированной компрессии корешков конского хвоста с хроническим, часто рецидивирующим течением; стенозы и сужения позвоночного канала, сопровождающиеся стойкими неврологическими рас-

стройствами либо преходящей перемежающейся неврологической симптоматикой; спондилолистезы, проявляющиеся стойкими и динамическими неврологическими нарушениями; вторичные, ятрогенные и посттравматические рубцовые стенозы, не поддающиеся консервативным методам лечения.

Абсолютные противопоказания для хирургического лечения: тяжелые соматические заболевания и другие состояния, являющиеся противопоказаниями общего порядка.

Относительные противопоказания: наличие глубоких нарушений двигательной функции, мышечных атрофий, выраженных трофических нарушений и грубых нарушений функции тазовых органов, так как даже идеально проведенная декомпрессия может не дать желаемого результата из-за необратимости процесса.

В группу относительных противопоказаний можно также включить наличие вторичных опухолей, компримирующих образования позвоночного канала.

Принятие решения о проведении хирургического вмешательства должно быть, по нашему убеждению, инициативой пациента. Задача врача – беспристрастно описать больному особенности его заболевания, разъяснить данные клинического и радиологического исследований, ознакомить с различными вариантами лечения, возможными осложнениями, оставив решение вопроса за пациентом. И лишь в случае абсолютных показаний к операции, непосредственной угрозы возникновения серьезных осложнений врач должен приложить максимум усилий, чтобы убедить пациента в необходимости проведения хирургического вмешательства.

Учитывая то, что объектом лечения были образования позвоночного канала, мы пользовались различными модификациями задних полостных доступов, по классификации А.А. Коржа и Н.И. Хвисяка [6].

Все варианты заднего доступа (независимо от их названия) к образованиям позвоночного канала, телам

позвонков и дискам идентичны, вплоть до этапа вскрытия позвоночного канала. Однако небольшие изменения техники его осуществления позволяют избежать формирования грубых рубцов и излишней травматизации тканей. Более эстетичен разрез по линии остистых отростков. Рассечение груднопоясничной фасции и апоневроза целесообразно производить дугообразно с максимальной точкой удаления от средней линии на уровне вмешательства на 3 см. Отделение паравертебральных мышц, вплоть до отсечения *m.transversospinalis*, производится пальцем с последующей тампонадой влажными салфетками, что позволяет бескровно отделить и отодвинуть эти мышцы.

До настоящего времени применяются следующие варианты задних доступов:

- транслигаментарный, когда вскрытие позвоночного канала ограничивается лишь резекцией желтой связки;
- интерламинэктомия или ламинотомия, когда помимо желтой связки резецируется часть смежных дужек;
- гемиламинэктомия, сопровождающаяся удалением половины дужки;
- ламинэктомия, предполагающая удаление остистого отростка и обеих дужек (доступ впервые осуществлен W. Macewen [8]).

Два последних доступа нами были усовершенствованы и получили название модифицированных [3]. Модификация осуществлена следующим образом. После доступа к костно-связочным элементам заднего опорного комплекса фрезой либо кусачками с узкими губками производится снятие кортикального и частично губчатого слоя дужек по обе стороны от остистого отростка в виде бороздок у самого его основания. Затем по этим бороздкам производится окончательное отсечение остистого отростка от дужек с помощью пистолетных кусачек Керисона и частичная его резекция у основания. В результате этого мы сохраняем надостистую и межкостистую связки, а также надос-

тистую и межкостистую мышцы, которые ограничивают объем сгибания-разгибания в поясничном отделе позвоночника (рис.). Мобилизованный остистый отросток отводится латерально, при этом обнажается щель между половинками костной дуги. Дальнейшая резекция дужек и желтой связки производится от центра к периферии, что сводит к минимуму возможность повреждения дурального мешка, корешков и венозных сплетений. Это особенно важно при стенозе позвоночного канала, когда дуральный мешок в условиях ограниченного пространства буквально выдавливается в операционную рану.

После ликвидации причин компрессии и расширения параметров позвоночного канала проводится тщательный гемостаз и послойное ушивание раны. Практически неповрежденные паравертебральные мышцы фиксируются к остистым отросткам и занимают физиологическое положение. Связка и апоневроз ушиваются раздельно узловыми швами. После наложения швов на подкожную клетчатку кожа ушивается непрерывным швом [2].

Частота применения различных вариантов заднего доступа была неодинаковой при различных формах заболевания. Так, в группе больных с дискогенной компрессией образований позвоночного канала наиболее часто применялся транслигаментарный доступ – 178 (56,6 %) наблюдений, причем в 72 случаях, при билатеральной симптоматике, он был двухсторонним. Интерламинэктомия или ламинотомия использовались в 74 (22,3 %) случаях, когда имела миграция секвестрированной грыжи диска либо выраженный спасательный процесс побуждал к проведению радикулита, а между дужковое пространство было узким. Гемиламинэктомия была произведена 51 (15,5 %) больному, этот вид доступа мы сочли целесообразным при необходимости удаления односторонних грыж двух смежных дисков либо при наличии вновь образовавшейся грыжи выше или ниже ранее оперированного уровня.

Модифицированная ламинэктомия потребовалась лишь в 18 (5,6 %) случаях, когда имелись большие центральные грыжи диска, сопровождающиеся грубыми неврологическими выпадениями, либо при повторных операциях с выраженными рубцовыми изменениями на месте предыдущего вмешательства, а также при сочетании грыжи диска с узким позвоночным каналом. При лечении стенозов позвоночного канала существенное предпочтение отдавалось модифицированной ламинэктомии, которая была применена у больных с центральным стенозом (139 случаев), с циркулярным (концентрическим)

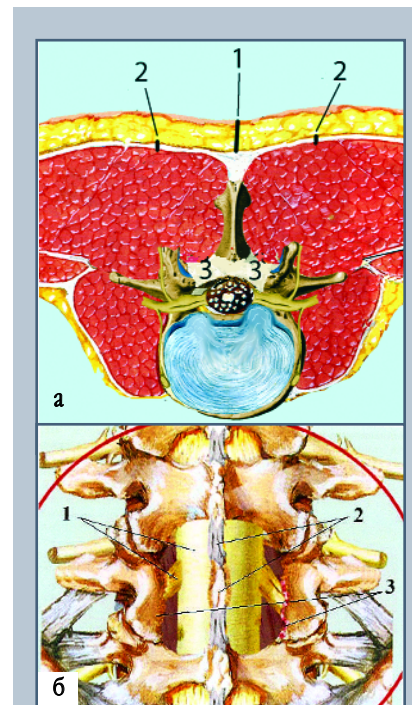


Рис.

Схема модифицированной ламинэктомии:

а – аксиальный срез: 1 – разрез кожи, 2 – разрез груднопоясничной фасции и апоневроза, 3 – удаленные дужки;

б – вид сзади: 1 – дуральный мешок и корешок, 2 – остистый отросток и связки, 3 – граница резекции дужек

стенозом (57 случаев) и с поперечным стенозом (26 случаев). При лечении латерального изолированного стеноза (стеноза корешкового канала), выявленного в 56 случаях, лишь 18 больным с поражением одного корешка была произведена ламинотомия. В остальных случаях при одностороннем поражении на смежных уровнях была произведена модифицированная гемиламинэктомия.

При лечении стабильных форм спондилолистеза в 37 случаях из 72 была применена модифицированная ламинэктомия.

При лечении пожилых пациентов с I и II степенью листеза, по классификации Н.В. Meyerding [9], мы считали возможным ограничить фиксацию корсетом, принимая во внимание небольшие физические нагрузки

и ограниченную подвижность в позвоночных сегментах, обусловленную возрастной фибротизацией дисков. В то же время молодым пациентам со II–III степенью смещения, занятым физическим трудом, на оперированный сегмент устанавливались фиксирующие конструкции из никелида титана с термомеханической памятью заданной формы [3].

Результаты и их обсуждение

Результаты лечения в нозологических группах прослежены в сроки от одного года до шести лет. Хотя побудительным мотивом для согласия больного на хирургическое вмешательство бывает интенсивность болевого синдрома, намного более серьезными в прогностическом отношении явля-

ются нарушения моторной функции и функции тазовых органов. Наличие этих нарушений является безусловным поводом для ускоренного решения вопроса о проведении хирургического вмешательства. Каждая нозологическая группа имеет свои особенности, однако в общем восстановление функций продолжается до четырех лет после операции, затем состояние стабилизируется. Динамика регресса симптоматики после хирургического лечения отражена в табл. 1–3.

Как видно из табл. 1, наиболее стойкими в группе больных с остеохондрозом оказались нарушения моторной функции, которые после года наблюдений были зарегистрированы у 16 (4,8 %) больных из 330. Несколько реже через один год после хирургического лечения выявляются

Таблица 1

Динамика регресса основных клинических проявлений у пациентов с остеохондрозом, n (%)

Клинические проявления	На момент операции	Через 1 неделю после операции	Через 1 мес. после операции	Через 1 год и более после операции
Люмбалгия	285 (86,6)	63 (19,1)	0 (0,0)	0 (0,0)
Корешковые боли	330 (100,0)	31 (9,5)	0 (0,0)	0 (0,0)
Нарушение статики	320 (98,4)	312 (97,5)	35 (10,9)	1 (0,3)
Нарушение чувствительности	211 (64,0)	386 (95,7)	40 (9,9)	3 (0,7)
Рефлекторные нарушения	156 (47,4)	265 (88,9)	162 (54,3)	12 (3,6)
Нарушение моторной функции	214 (64,9)	316 (77,2)	24 (5,9)	16 (4,8)
Симптомы натяжения	324 (98,3)	27 (4,3)	0 (0,0)	0 (0,0)
Депрессии	324 (98,2)	12 (1,9)	20 (3,2)	3 (0,4)

Таблица 2

Динамика основных клинических проявлений у пациентов со стенозом позвоночного канала, n (%)

Клинические проявления	На момент операции	Через 1 неделю после операции	Через 1 мес. после операции	Через 1 год и более после операции
Люмбалгия	252 (90,7)	209 (75,2)	29 (10,4)	2 (0,7)
Корешковые боли	278 (100,0)	143 (51,5)	8 (2,9)	2 (0,7)
Нарушение статики	276 (99,2)	162 (58,2)	42 (15,1)	9 (3,3)
Нарушение чувствительности	209 (75,2)	175 (63,0)	28 (10,3)	6 (2,2)
Рефлекторные нарушения	127 (45,9)	120 (43,1)	32 (12,0)	19 (6,8)
Нарушение моторной функции	222 (80,0)	218 (78,5)	42 (15,1)	12 (4,4)
Симптомы натяжения	244 (88,1)	47 (17,1)	0 (0,0)	0 (0,0)
Депрессии	183 (65,9)	90 (32,5)	29 (10,5)	0 (0,0)
Преходящая симптоматика	101 (36,3)	94 (34,0)	16 (5,6)	4 (1,5)
Нарушение функции тазовых органов	61 (21,8)	52 (18,8)	27 (9,6)	6 (2,2)

Таблица 3

Динамика клинических проявлений у пациентов со спондилолистезом, n (%)

Клинические проявления	На момент операции	Через 1 неделю после операции	Через 1 мес. после операции	Через 1 год и более после операции
Люмбалгия	72 (100,0)	54 (75,0)	0 (0,0)	0 (0,0)
Корешковые боли	70 (97,2)	12 (16,6)	0 (0,0)	0 (0,0)
Нарушение статики	72 (100,0)	13 (18,0)	12 (16,6)	6 (8,3)
Нарушение чувствительности	43 (59,7)	16 (22,2)	3 (4,1)	3 (4,1)
Рефлекторные нарушения	51 (70,8)	42 (58,3)	12 (16,6)	6 (8,3)
Нарушения моторной функции	72 (100,0)	34 (47,2)	15 (20,8)	12 (16,6)
Симптомы натяжения	28 (38,8)	0 (0,0)	0 (0,0)	0 (0,0)
Депрессии	54 (75,0)	11 (15,2)	0 (0,0)	0 (0,0)
Преходящая симптоматика	31 (43,0)	11 (15,2)	0 (0,0)	0 (0,0)
Нарушение функции тазовых органов	5 (6,9)	5 (6,9)	3 (4,1)	0 (0,0)

рефлекторные нарушения в виде снижения коленного либо ахиллова рефлексов, однако это не всегда отражает общую динамику состояния пациентов.

Хорошие и отличные результаты получены у 95,2 % пациентов, удовлетворительные – у 4,8 % больных, которые до операции имели выраженные неврологические расстройства. Ухудшения состояния после операции мы не наблюдали. Повторная операция потребовалась одному пациенту через год и семь месяцев после первого вмешательства. У него на фоне спортивной травмы развился рецидив грыжи диска.

Результаты лечения пациентов со стенозом позвоночного канала представлены в табл. 2. Как и в группе больных с остеохондрозом, наиболее стойкими оказались нарушения моторной функции, выявившиеся спустя четыре года после операции у 12 (4,4 %) пациентов из 278 оперированных, однако к этому времени их интенсивность была значительно менее выражена и не мешала пациентам вести активный образ жизни. Такая же ситуация и с нарушениями функции тазовых органов, которые сохранялись у шести пациентов этой группы, несмотря на интенсивное лечение, однако со временем больные научились контролировать эти нарушения.

Осложнения в виде повреждения твердой мозговой оболочки во время

операции отмечены в 12 случаях, образовавшиеся бреши были ушиты. В одном случае у больного с ятрогенным стенозом в послеоперационном периоде развился спондилит, который был вылечен консервативными методами без последствий. Хорошие и отличные результаты получены в раннем послеоперационном периоде у 84,9 % больных, в позднем периоде (от 1 до 4 лет) – у 94,6 %.

У значительно меньшей по численности (72 пациентов) группы больных со стабильной формой спондилолистеза как клинические проявления, так и их динамика были весьма схожи с таковыми при стенозах, однако течение их было более благоприятным, а восстановление функций более интенсивным (табл. 3).

Наиболее стойкими в плане регресса были нарушения статики (углубление поясничного лордоза и запрокидывание корпуса назад) и моторной функции. Слабость в мышцах-разгибателях либо в мышцах-сгибателях стопы не восстановилась полностью у 12 (16,6 %) пациентов, однако ни в одном из случаев не требовалась ее ортопедическая коррекция, так как реально она проявлялась при ходьбе лишь у семи пациентов. Хорошие и отличные результаты лечения в этой группе составили 89,8 % (65 больных), 7 (10,2 %)

случаев были оценены как удовлетворительные. Отсутствия положительной динамики либо ухудшения состояния пациентов мы не наблюдали.

Выводы

1. Варианты заднего доступа являются оптимальными при лечении врожденных и дегенеративных заболеваний, проявляющихся компрессией образований позвоночного канала, так как позволяют под визуальным контролем произвести удаление всех компримирующих факторов.
2. Выбор модификации доступа должен зависеть от характера, локализации и протяженности компрессии.
3. Модифицированная ламинэктомия является операцией выбора при лечении стенозов позвоночного канала, стабильных форм спондилолистеза или при наличии сочетания нескольких факторов компрессии.

Литература

- | | |
|---|--|
| <ol style="list-style-type: none"> 1. Ахадов, Т.А., Панов В.О., Айххофф У. Магнитно-резонансная томография спинного мозга и позвоночника. М., 2000. 2. Гюев П.М. Комплексное лечение заболеваний поясничного отдела позвоночника. СПб., 2003. 3. Гюев П.М. Способ хирургического лечения заболеваний позвоночника и спинного мозга / Патент на изобретение № 2514430. 20.08.2000 г. 4. Гюев П.М., Шаболдо О.П. Способ лечения спондилолистеза поясничного отдела позвоночника / Патент на изобретение № 2154432. 20.08.2000 г. 5. Доценко В.В. Повторные операции при дегенеративных заболеваниях позвоночника // Хирургия позвоночника. 2004. № 4. С. 63–67. | <ol style="list-style-type: none"> 6. Корж А.А., Талышинский Р.Р., Хвисюк Н.И. Оперативные доступы к поясничным позвонкам. М., 1968. 7. Попелянский Я.Ю. Вертеброгенные синдромы поясничного остеохондроза. М., 2003. 7. Macewen W. Trephining of the spine for paraplegia // Glasgow Med. J. 1884. Vol. 22. P. 55–58. 8. Meyerding H.W. Spondylolisthesis; surgical fusion of lumbosacral portion of spinal column and interarticular facets; use of autogenous bone grafts for relief disabling backache // J. Int. Coll. Surg. 1956. Vol. 26. P. 556–591. |
|---|--|

Адрес для переписки:
 Гюев Петр Михайлович
 101114, Санкт-Петербург,
 ул. Маяковского, 12,
 РНХИ им. А.Л. Поленова,
 Gioev@pisem.net

Статья поступила в редакцию 29.06.2007