



ХИРУРГИЧЕСКОЕ ЛЕЧЕНИЕ ПОСТТРАВМАТИЧЕСКИХ ДЕФОРМАЦИЙ ГРУДНОГО И ПОЯСНИЧНОГО ОТДЕЛОВ ПОЗВОНОЧНИКА

А.А. Афаунов, Э.М. Полюхович, А.И. Афаунов, А.В. Мишагин, П.П. Васильченко
Кубанский государственный медицинский университет, Краснодар

Цель исследования. Анализ клинической эффективности различных вариантов этапного хирургического лечения посттравматических деформаций грудного и поясничного отделов позвоночника с применением транспедикулярного остеосинтеза (ТПО).

Материал и методы. Проанализирован опыт хирургического лечения 35 пациентов (19 мужчин, 16 женщин в возрасте от 18 до 54 лет) с посттравматическими деформациями грудного и поясничного отделов позвоночника, прооперированных в сроки от 6 мес. до 7 лет с момента травмы. Применялось три варианта этапного хирургического лечения: первый — ТПО внутренней спинальной системой, передний корпородез травмированных позвоночно-двигательных сегментов (ПДС); второй — ТПО внешним аппаратом с постепенным восстановлением анатомических взаимоотношений в травмированном отделе позвоночника, ТПО внутренней транспедикулярной системой, передний корпородез; третий — ТПО внешним аппаратом, после завершения репозиции — передний корпородез и остеосинтез позвоночника вентральной спинальной системой.

Результаты. Применяемая тактика лечения позволила получить 77,1 % хороших и 20,0 % удовлетворительных результатов лечения. Неудовлетворительный результат у одного больного (2,8 %) был связан с поздним нагноением и удалением металлоконструкции.

Заключение. Применение дополнительного этапа ТПО аппаратом внешней фиксации дает наибольшие возможности для репозиции. Остеосинтез позвоночника вентральными системами, выполняемый в условиях полноценной репозиции и стабилизации травмированных ПДС внешним транспедикулярным аппаратом, имеет тактические преимущества и является предпочтительным.

Ключевые слова: позвоночник, деформация, транспедикулярный остеосинтез, вентральная фиксация.

SURGICAL TREATMENT OF POSTTRAUMATIC DEFORMITIES IN THE THORACIC AND LUMBAR SPINE

A.A. Afaunov, E.M. Polyukhovich, A.I. Afaunov, A.V. Mishagin, P.P. Vasilchenko

Objective. To analyze clinical efficiency of some variants of staged surgical treatment of posttraumatic deformities in the thoracic and lumbar spine by transpedicular instrumentation osteosynthesis (TO).

Material and Methods. Presented information includes the experience of surgical treatment of 35 patients (19 male and 16 female patients at the age of 18 to 54 years) with posttraumatic deformities of the thoracic and lumbar spine who were operated on within 6 months to 7 years after trauma. Three variants of staged surgical technique were used. The first variant included TO with internal instrumentation, and anterior interbody fusion of injured vertebral motion segments (VMS). The second variant comprised of TO with external device for gradual restoration of anatomical relations in the injured spinal segments, TO with internal transpedicular system, and interbody fusion. The third variant included TO with external apparatus, anterior interbody fusion after reposition, and spine osteosynthesis with ventral spinal system.

Results. Used tactics resulted in 77.1 % of good and 20.0 % of satisfactory treatment outcomes. One patient (2.8 %) presented an unsatisfactory result due to late suppuration and removal of hardware.

Conclusion. An additional stage of transpedicular osteosynthesis with the device for external fixation enables favorable conditions for reposition. Spine osteosynthesis with ventral systems performed at the conditions of full-scale reposition and stabilization of the injured VMS has the tactical advantages and is to be preferred.

Key Words: spine, deformity, transpedicular instrumentation, anterior spine fixation.

Hir. Pozvonoc. 2007;(3):8–15.

Внедрение в клиническую практику травматологии и ортопедии современных хирургических технологий коррекции и стабилизации позвоночника при его повреждениях позволило значительно улучшить результаты лечения [1–4, 6, 8–10, 13]. Тем не менее некоторые пациенты по разным причинам получают хирургическое лечение несвоевременно, в поздние сроки после травмы [3, 5, 10]. Большая техническая сложность лечения в таких случаях, как правило, обусловлена наличием грубых прогрессирующих деформаций позвоночника с развитием или усугублением неврологического дефицита [1–3, 5, 10–12]. Вопрос хирургического лечения данной категории больных недостаточно освещен в отечественной и зарубежной литературе, требует уточнения показаний к применению различных методов коррекции или сочетанию нескольких методов, применяемых как последовательно, так и одновременно. В связи с этим лечение посттравматических деформаций грудного и поясничного отделов позвоночника остается одним из актуальных и наиболее сложных вопросов современной вертебрологии [3, 5, 10].

Цель нашего исследования – анализ клинической эффективности различных вариантов этапного хирургического лечения посттравматических деформаций грудного и поясничного отделов позвоночника с применением транспедикулярного остеосинтеза (ТПО).

Материал и методы

Проанализирован опыт хирургического лечения 35 пациентов (19 мужчин, 16 женщин в возрасте от 18 до 54 лет) с посттравматическими деформациями грудного и поясничного отделов позвоночника, прооперированных в сроки от 6 мес. до 7 лет с момента травмы. У всех больных деформации были следствием неудовлетворительного лечения нестабильных повреждений позвоночного столба с последующим увеличением локального сегментарного

кифоза, не сопровождающегося формированием спонтанного костного блока, что приводило к прогрессирующей функциональной декомпенсации травмированных позвоночно-двигательных сегментов (ПДС). Повреждения на уровне Th₆–Th₁₁ были у 5 пациентов, на уровне Th₁₂–L₁ – у 23, на уровне L₂–L₅ – у 7. У 24 больных посттравматическая деформация позвоночника сформировалась в результате повреждения одного ПДС, у 11 – двух. Спондилометрические показатели деформаций определяли общепринятыми методами по результатам рентгенографии, КТ и МРТ [9]. Локальный кифоз в травмированных ПДС составлял в среднем 33,8°. Вертикальный размер передней остеолигаментарной колонны был снижен до 36,9 % [9]. Дислокация краниального позвонка кпереди в сагиттальной плоскости при подвывихах и вывихах у 18 больных составляла в среднем 23,9 % [9]. Стеноз позвоночного канала на уровне деформированных ПДС в среднем на 24,2 % отмечен в 12 случаях.

Все пациенты предъявляли жалобы на стойкий прогрессирующий болевой синдром на уровне деформации позвоночника. У 13 больных посттравматическая деформация сопровождалась неврологическим дефицитом различной степени тяжести. Радикулопатия отмечалась у 4 человек. Более грубые нарушения из-за позвоночно-спинномозговой травмы в виде нижнего парапареза с дисфункцией тазовых органов были у 6 больных; нижняя параплегия – у 3. Ранее были оперированы 10 пациентов, однако результаты лечения не были удовлетворительными, деформация в травмированных ПДС прогрессировала.

Проводимое нами этапное хирургическое лечение посттравматических деформаций предусматривало полноценную коррекцию анатомических взаимоотношений в травмированных ПДС, декомпрессию дурального мешка, надежную стабилизацию, позволяющую проводить раннюю активизацию без внешней им-

мобилизации, а также реконструктивно-пластические вмешательства на телах травмированных позвонков для восстановления опороспособности передней остеолигаментарной колонны. Во всех случаях лечение предполагало использование ТПО. Среди пациентов ни у одного не было неотложных показаний к передней декомпрессии дурального мешка, так как вертебротеллярный конфликт отсутствовал, а 13 пациентов со стойкими неврологическими нарушениями имели большие сроки от момента травмы (более 6 мес.). Деформации позвоночника у больных не были фиксированы спонтанным костным блоком и имели ригидный характер за счет рубцовых процессов в разрушенных остеолигаментарных колоннах при длительных сроках с момента травмы. В связи с этим хирургическое лечение во всех случаях начинали с дорсального этапа, обеспечивающего, по нашему мнению, оптимальные условия для репозиции за счет ТПО, без одновременного выполнения оперативной мобилизации деформированной вентральной колонны [2, 3]. При этом применяли три тактических варианта этапного лечения, а ТПО осуществляли внутренней спинальной системой и аппаратом внешней фиксации.

Все больные проходили лечение в условиях ортопедотравматологических отделений краевой больницы, что лимитировало продолжительность пребывания в стационаре. Девяти больным при наличии сравнительно небольших деформаций с локальным кифозом до 25–30° первым этапом хирургического лечения выполняли ТПО внутренней спинальной системой. При этом в четырех случаях для повышения эффективности коррекции анатомических взаимоотношений в травмированных ПДС использовали предложенный нами способ интраоперационной репозиции позвоночника [1]. Активизировали больных на 4–7-й день после операции, на 12–14-й день выписывали на амбулаторное лечение. После нормализации основных показателей

Частичная потеря достигнутой коррекции в течение 5–12 мес. после операции в пределах 2–4° отмечена в 2 из 22 случаев после выполнения внутреннего ТПО транспедикулярной спинальной системой и в 3 из 13 – после осуществления остеосинтеза позвоночника вентральной системой. Еще у 2 пациентов при использовании ТПО потеря коррекции составила 5–7°, что, на наш взгляд, связано с наличием остеопороза и несоблюдением режима ограничения физических нагрузок в послеоперационном периоде.

Результаты лечения оценивали по общепринятым критериям [4, 8]. Ближайшие результаты лечения в течение трех месяцев после завершения оперативного лечения прослежены у всех больных. Хорошие результаты получены у 27 (77,1 %) человек, удовлетворительные – у 7 (20,0 %), у которых сохранялся умеренный болевой синдром, отсутствовала положительная динамика неврологического статуса. Неудовлетворительный результат был у одного (2,8 %) пациента, которому после предварительного этапа восстановления анатомических взаимоотношений в травмированных ПДС внешним транспедикулярным аппаратом был выполнен ТПО внутренней системой. На назначенную плановую госпитализацию для выполнения переднего корпородеза больной не явился. Через 8 мес. после операции из-за позднего нагноения в области имплантата транспедикулярная спинальная система была удалена, что привело к рецидиву деформации.

Отдаленные результаты лечения со сроком наблюдения более одного года прослежены у 24 (68,6 %) больных. У 19 (79,2 %) получены хорошие отдаленные результаты, у 5 (20,8 %) – удовлетворительные.

Обсуждение

При лечении посттравматических деформаций грудного и поясничного отделов позвоночника общепринятые приемы репозиции при внутрен-

нем ТПО транспедикулярной спинальной системой без одновременно выполнения оперативной мобилизации деформированной вентральной колонны позволили достичь угловой коррекции анатомических взаимоотношений в травмированных ПДС в среднем на 7,4°. Вертикальный размер передней остеолигаментарной колонны удалось восстановить до 68,6 % от нормы. Остаточный кифоз в таких случаях составил в среднем 17,7°. Несмотря на высокие репозиционные возможности спинальной системы, такие показатели репозиции указывают на недостаточную эффективность данного подхода в хирургическом лечении. Полноценная коррекция анатомических взаимоотношений при использовании стандартных приемов репозиции может быть достигнута только после мобилизации анатомических структур травмированного ПДС, на что указывают и экспериментальные данные, полученные другими авторами [5].

Предложенный нами способ интраоперационной репозиции позвоночника позволяет существенно увеличить эффективность коррекции анатомических взаимоотношений в травмированных ПДС у больных, оперированных более чем через 6 мес. после травмы. При его применении величина угловой коррекции достигает в среднем 15,5°. Вертикальный размер травмированных сегментов восстанавливается до 74 %, а остаточный кифоз составляет 12°. Нагрузка на отдельные элементы спинальной системы и давление на костную ткань позвонков во время интраоперационной коррекции анатомических взаимоотношений в травмированных ПДС уменьшается, так как для репозиции используют на четыре винта больше. При этом корригирующие усилия, прилагаемые к позвонкам травмированных ПДС, значительно возрастают, что позволяет добиваться более эффективной закрытой редрессации рубцово-измененных тканей и большей величины коррекции.

Применение дополнительного этапа ТПО аппаратом внешней фик-

сации при лечении посттравматических деформаций позвоночника дает наибольшие возможности для репозиции. Продолжительность предварительного этапа, в течение которого производится закрытая постепенная управляемая редрессация рубцового конгломерата, сформировавшегося на месте разрушенных остеолигаментарных колонн, составляет 6–12 дней. В течение этого срока у больных удается практически полностью нормализовать анатомические взаимоотношения в травмированных ПДС. Темп угловой коррекции составил 3–6° в сутки. Окончательную стабилизацию травмированных ПДС достигали внутренним ТПО транспедикулярной спинальной системой или остеосинтезом позвоночника вентральной системой. Техника выполнения окончательной стабилизации не влияла на спондилометрические характеристики достигнутой репозиции, которые полностью предопределялись предварительным этапом хирургического лечения. Тем не менее остеосинтез позвоночника вентральными системами, выполняемый до демонтажа внешнего транспедикулярного аппарата, имеет тактические преимущества, так как позволяет в объеме одного хирургического вмешательства произвести металлоостеосинтез травмированных ПДС и пластическую реконструкцию посттравматического дефекта опорных структур передней и средней остеолигаментарных колонн, а при наличии показаний – одноэтапно произвести переднюю декомпрессию дурального мешка путем субтотальной корпорэктомии. Выполнение вентрального остеосинтеза позвоночника в условиях полноценной репозиции и аппаратной стабилизации травмированных ПДС существенно уменьшает техническую сложность и травматичность операции.

В качестве примера двухэтапного подхода к лечению посттравматических деформаций грудного и поясничного отделов позвоночника приводим следующее клиническое наблюдение.

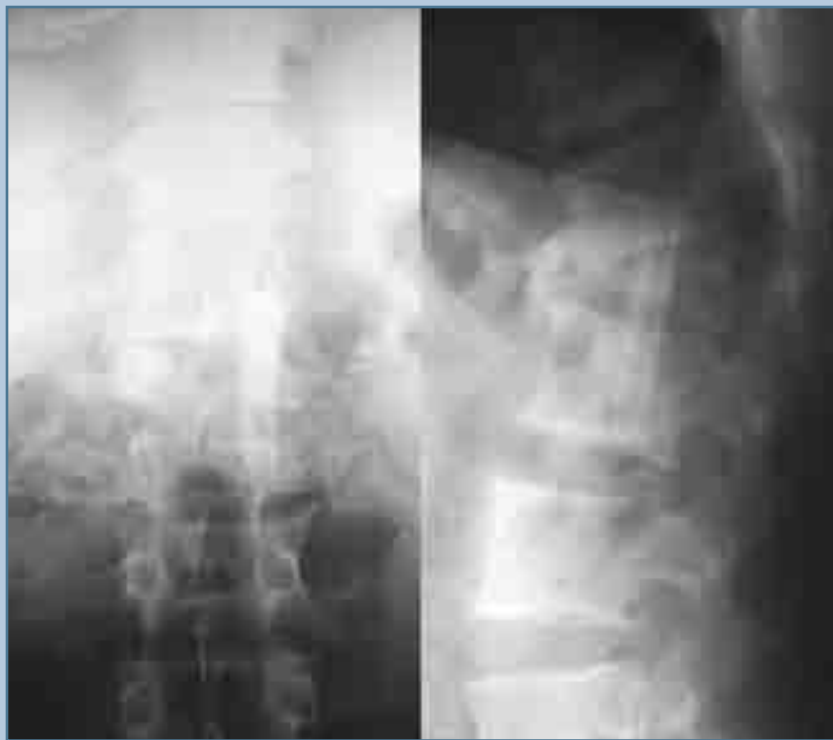

Рис. 1

Спондилограммы пациента Л. в стандартных проекциях до начала хирургического лечения

Пациент Л., 26 лет, госпитализирован в ортопедотравматологическое отделение ККБ № 1 Краснодара с несросшимся оскольчатым переломом тела L₁, нижним дистальным парализом в состоянии после хирургического лечения, с прогрессирующей посттравматической деформацией позвоночника на уровне Th₁₂-L₁. Травму получил год назад при падении с высоты третьего этажа. Был доставлен в городскую больницу, где после проведенного обследования поставлен диагноз: «позвоночно-спинномозговая травма, оскольчатый перелом тела L₁, перелом дужки L₁, подвывих Th₁₂, нижний парализ с нарушением функции тазовых органов».

Произведены ламинэктомия Th₁₂, L₁, заднебоковая декомпрессия дурального мешка, аутокорпородез Th₁₂-L₂ аутотрансплантатом из ребра. После операции – постельный режим. В течение последующих 6–8 недель отмечено значительное улучшение неврологического статуса, восстановление функции тазовых органов. Пациент стал самостоятельно передвигаться с использованием костылей и корсета. Через 5–6 мес. после операции необходимость в использовании костылей

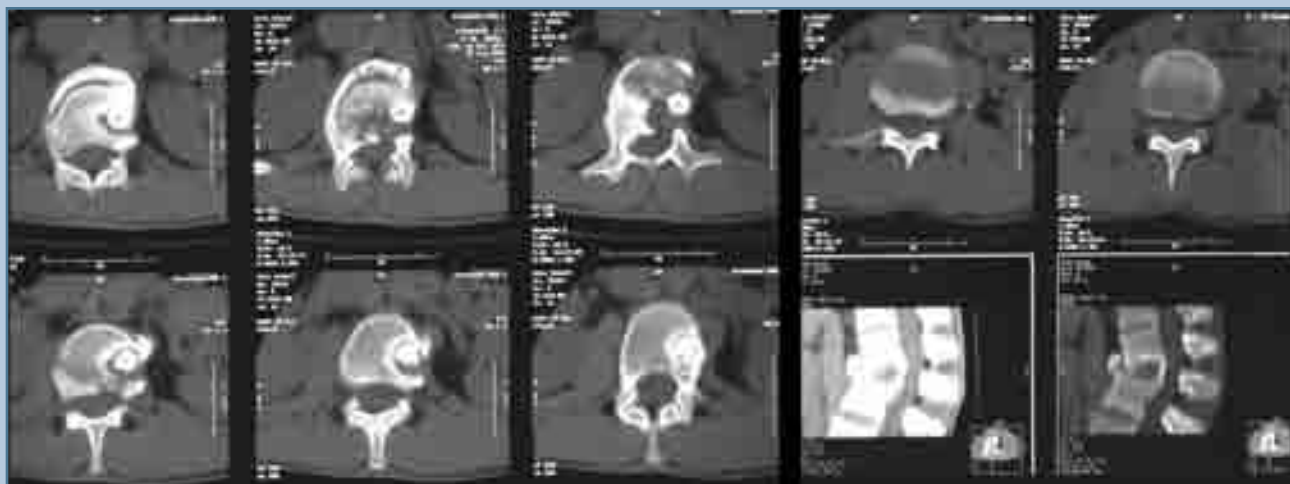


Рис. 2

КТ пациента Л. до начала хирургического лечения

отпала, однако появилась деформация и болезненность на уровне повреждения позвоночника. Деформация и болевой синдром прогрессировали, что явилось причиной госпитализации пациента. Проведенные после госпитализации рентгенологическое и КТ обследования установили наличие несросшегося оскольчатого перелома L_1 , отсутствие консолидации в области выполненного корпородеза $Th_{12}-L_2$ с миграцией костного реберного трансплантата. Локальный кифоз в сегменте $Th_{12}-L_1$ – 37° (рис. 1), дислокация Th_{12} кпереди – 22,9 %, вертикальный размер вентральной колонны L_1 снижен до 0 %, стеноз позвоночного канала на уровне травмированного ПДС – 20,0 % (рис. 2). Произведен остеосинтез позвоночника на протяжении $Th_{11}-L_3$ аппаратом внешней фиксации. В течение шести дней

производили постепенную дозированную коррекцию анатомических взаимоотношений в травмированных ПДС с помощью внешнего транспедикулярного аппарата (рис. 3). Темп угловой коррекции составлял в среднем 6° в сутки и был ограничен ригидностью деформации и интенсивностью болевого синдрома во время коррекции. После полного устранения деформации выполнен второй этап хирургического лечения – передний корпородез $Th_{12}-L_2$ имплантатом из пористого NiTi с остеосинтезом $Th_{12}-L_2$ вентральной системой (рис. 4). Демонтаж внешнего транспедикулярного аппарата произведен сразу после операции. Послеоперационный период протекал без особенностей. На пятые сутки после операции больной активизирован (рис. 5). Выписан из стационара после снятия швов. В настоя-

щее время функция позвоночника у пациента полностью восстановлена, жалоб не предъявляет. Наблюдение продолжается.

При применении внутреннего ТПО для лечения посттравматических деформаций грудного и поясничного отделов позвоночника корпородез, выполняемый следующим этапом, целесообразно производить только в травмированных ПДС, независимо от протяженности металлофиксации. В последующем, при удалении спинальных систем после формирования межтелового костного блока, это способствует увеличению мобильности позвоночника за счет сохранных ПДС, временно фиксированных при ТПО. Применение систем вентрального остеосинтеза требует выполнения корпородеза на протяжении всех сегментов, стабилизированных металлоконструкцией,

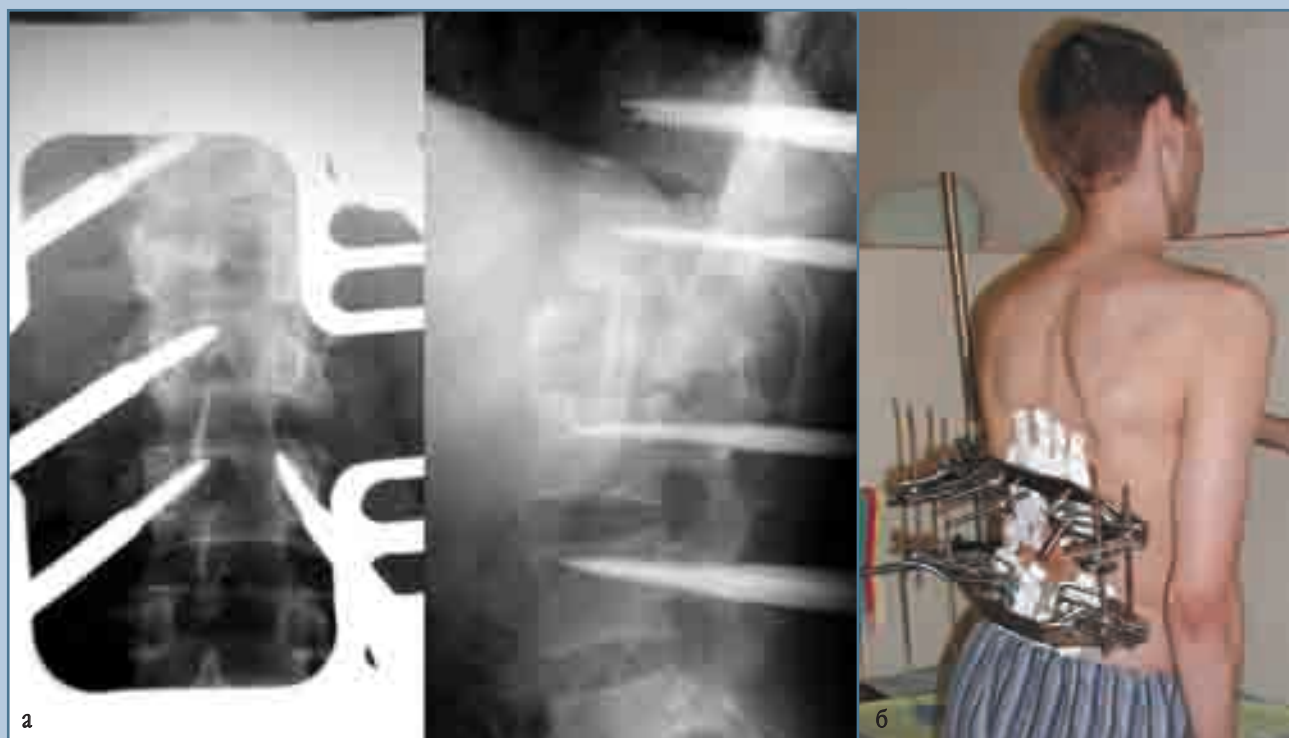

Рис. 3

Данные обследования пациента Л. во время выполнения этапной репозиции позвоночника аппаратом внешней фиксации:

а – контрольные спондилограммы во время проведения репозиции;

б – внешний вид во время первого этапа лечения: ТПО $Th_{11}-L_3$ аппаратом внешней фиксации



Рис. 4

Спондилограммы пациента Л. в стандартных проекциях после завершения хирургического лечения

для исключения возможности дестабилизации спинальной системы в отдаленном периоде и необходимости ее удаления.

Выводы

1. Предложенный способ интраоперационной репозиции позвоночника позволяет в поздние сроки после травмы увеличить объем коррекции анатомических взаимоотношений в травмированных ПДС в 1,7–2 раза по сравнению с общеизвестными приемами репозиции и может применяться при умеренно выраженных деформациях с локальным кифозом до 20°.
2. Хирургическое лечение посттравматических деформаций грудного и поясничного отделов позвоночника, не фиксированных спонтанным костным блоком, при наличии локального кифоза бо-

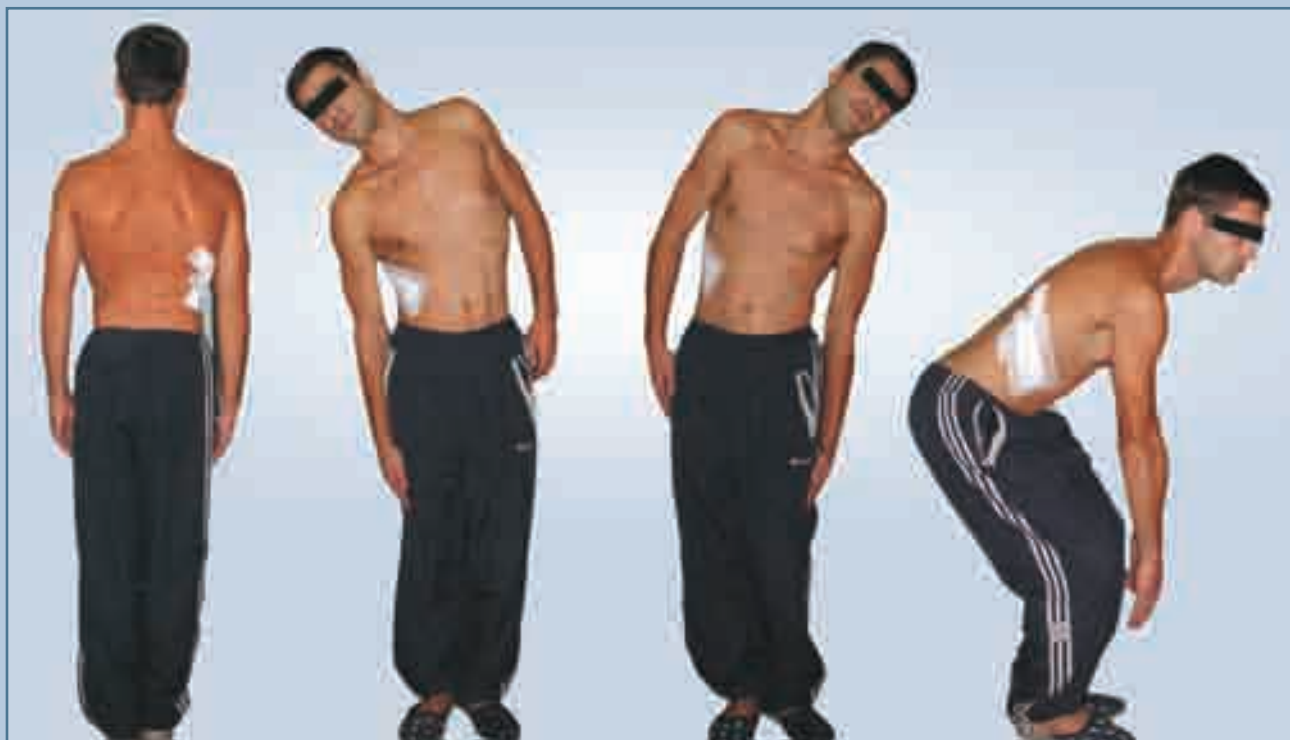

Рис. 5

Функциональная адаптация позвоночника в раннем послеоперационном периоде

лее 25–30° целесообразно начинать с предварительного этапа – ТПО аппаратом внешней фиксации, который с минимальной травматичностью в течение 6–12 дней обеспечивает восстановление анатомических взаимоотношений в травмированных ПДС.

3. Остеосинтез позвоночника вентральными системами, выполняемый в условиях транспедикулярной фиксации внешним аппаратом, по сравнению с внутренним ТПО имеет тактические преимущества, так как позволяет в объеме одного хирургического вмешательства произвести стабилизацию травмированных ПДС

и пластическую реконструкцию посттравматического дефекта опорных структур передней и средней остеолигаментарных колонн, а при наличии показаний – одноэтапно произвести переднюю декомпрессию дурального мешка путем субтотальной корпорэктомии.

Литература

1. Афаунов А.А., Усиков В.Д., Афаунов А.И. Возможности транспедикулярного остеосинтеза при лечении травм грудного и поясничного отделов позвоночника // Вестн. травматол. и ортопед. им. Н.Н. Приорова. 2004. № 4. С. 68–74.
2. Афаунов А.А., Усиков В.Д., Афаунов А.И. и др. Возможности транспедикулярного остеосинтеза позвоночника с позиции биомеханического моделирования // Хирургия позвоночника. 2005. № 2. С. 13–19.
3. Афаунов А.А. Транспедикулярный остеосинтез при повреждениях грудного и поясничного отделов позвоночника: Автореф. дис. ... д-ра мед. наук. СПб., 2006.
4. Дулаев А.К., Орлов В.П., Надулич К.А. и др. Опыт применения вентральной фиксации грудного и поясничного отделов позвоночника металлическими имплантатами при заболеваниях и травмах // VII съезд травматологов-ортопедов России: Тез. докл. Новосибирск, 2002. Т. 1. С. 75–76.
5. Дулаев А.К., Надулич К.А., Василевич С.В. и др. Тактика хирургического лечения посттравматической кифотической деформации грудного отдела позвоночника // Хирургия позвоночника. 2005. № 2. С. 20–29.
6. Корнилов Н.В., Усиков В.Д. Повреждения позвоночника. Тактика хирургического лечения. СПб, 2000.
7. Краснов А.Ф., Мирошниченко В.Ф., Котельников Г.П. Травматология. М., 1995.
8. Лавруков А.М., Томилов А.Б. Остеосинтез аппаратом внешней фиксации у больных с повреждениями и заболеваниями позвоночника. Екатеринбург, 2002.
9. Макаревич С.В. Спондилодез универсальным фиксатором грудного и поясничного отделов позвоночника. Минск, 2001.
10. Усиков В.Д. Руководство по транспедикулярному остеосинтезу позвоночника. СПб., 2006.
11. Faciszewski T., Winter R.B., Lonstein J.E., et al. The surgical and medical perioperative complications of anterior spinal fusion surgery in the thoracic and lumbar spine in adults: A review of 1223 procedures // Spine. 1995. Vol. 20. P. 1592–1599.
12. Karjalainen M., Aho A.J., Keteuvuo K. Painful spine after stable fractures of the thoracic and lumbar spine. What benefit from the use of extension brace? // Ann. Chir. Gynaecol. 1991. Vol. 80. P. 45–48.
13. Knop C., Blauth M., Bühren V., et al. [Surgical treatment of injuries of the thoracolumbar transition. 2: Operation and roentgenologic findings] // Unfallchirurg. 2000. Vol. 103. P. 1032–1047.

Адрес для переписки:
Афаунов Аскер Алиевич
350007, Краснодар, ул. Южная, 26, кв. 66,
algrokr@mail.ru

Статья поступила в редакцию 11.04.2007