



АНАЛИЗ ПОЗДНИХ ВОСПАЛИТЕЛЬНЫХ ОСЛОЖНЕНИЙ ПРИ ЛЕЧЕНИИ ДЕФОРМАЦИЙ ПОЗВОНОЧНИКА С ИСПОЛЬЗОВАНИЕМ ДВУХПЛАСТИНЧАТЫХ ЭНДОКОРРЕКТОРОВ С ПОЛИСЕГМЕНТАРНОЙ ФИКСАЦИЕЙ

М.Т. Сампиев, А.А. Лака, Н.В. Загородний, А.Б. Дубов, С.П. Балашов, Т.Е. Ондар

Российский университет дружбы народов, Москва

Цель исследования. Анализ причин развития поздних воспалительных осложнений у пациентов, оперированных по поводу деформаций позвоночника.

Материал и методы. Прооперировано 205 пациентов разного возраста с деформациями позвоночника. Коррекция деформации производилась из заднего доступа двухпластинчатыми эндокорректорами «Медилар» (60 пациентов) и LSZ (145 пациентов). Использовались клинический, рентгенологический, гистологический, микробиологический методы исследования.

Результаты. В группе больных, оперированных с применением эндокорректора «Медилар», в 8 (13,3 %) случаях развились поздние гнойные осложнения в области послеоперационного рубца в сроки от 3 до 10 мес.; в группе больных, оперированных с применением инструментария LSZ, подобные осложнения встретились в 3 (2,1 %) случаях.

Заключение. Использование эндокорректора LSZ из высокоочищенного титанового сплава, обладающего низким профилем, уход от агрессивного воздействия на мягкие ткани при установке конструкции, сокращение времени операции и кровопотери позволили уменьшить число поздних воспалительных осложнений с 13,3 до 2,1 %.

Ключевые слова: деформации позвоночника, эндокорректор «Медилар», конструкция LSZ, поздние воспалительные осложнения.

LATE INFLAMMATORY COMPLICATIONS
IN THE TREATMENT OF SPINAL DEFORMITIES
WITH TWO-PLATE ENDOCORRECTOR
FOR MULTISEGMENTAL FIXATION

*M.T. Sampiev, A.A. Laka, N.V. Zagorodniy, A.B. Dubov,
S.P. Balashov, T.E. Ondar*

Objectives. To analyze the causes of late inflammatory complications in patients operated on for spinal deformities.

Material and Methods. A total of 205 patients of different ages with spine deformities were operated on. Deformity correction was performed through posterior approach with two-plate endocorrector «Medilar» (60 patients) and LSZ (145 patients). Patients were examined by clinical, radiological, histological, and microbiological methods.

Results. In 8 patients (13.3 %) from the «Medilar» group late pyogenic complications developed in 3 to 10 months after operation; in the LSZ group similar complications were observed only in 3 patients (2.1 %).

Conclusion. Application of LSZ endocorrector made of highly purified Titanium low profile alloy, avoiding soft tissues damage during instrumentation, operation time shortening, and blood loss reduction resulted in a decrease in late inflammatory complication rate from 13.3 % to 2.1 %.

Key Words: spinal deformities, endocorrector «Medilar» LSZ instrumentation, late inflammatory complications.

Hir. Pozvonoc. 2007;(3):20–25.

Введение

Ранние инфекционные осложнения в хирургии являются хорошо изученным последствием оперативного вмешательства. Однако внедрение в широкую хирургическую практику методов, включающих имплантацию массивных инородных тел, в том числе металлоконструкций при коррекции деформаций позвоночника, привело к появлению поздних воспалительных процессов, причина которых до сих пор дискуссионна. Частота таких осложнений, по данным литературы, варьирует от 0,3–8,3 % [3, 4, 9, 10, 14].

Цель нашего исследования – анализ причин развития поздних воспалительных осложнений у пациентов, оперированных по поводу различных видов деформаций позвоночника.

Материал и методы

В 2005–2006 гг. на базе ГКБ № 13 Москвы прооперировано 205 пациентов от 18 до 29 лет (средний возраст – 19,8 лет) с различными видами деформаций позвоночника. У 193 (94,1 %) больных диагностирован идиопатический прогрессирующий сколиоз, у 7 – кифосколиоз, у 5 – кифоз. По тяжести все деформации соответствовали III–IV степени. Выделено две группы пациентов:

I – оперированные с применением эндокорректора «Медилар» (60 человек); II – с применением конструкции LSZ (145 человек).

Пластинчатая конструкция LSZ (названа по первым буквам фамилий авторов – Лака, Сампиев, Загородний) и комплект инструментария для ее установки разработаны и внедрены в клиническую практику для дорсальной коррекции сколиотической деформации как у детей, так и у взрослых (патент РФ № 2243743 от 10.01.05., приоритет от 12.03.04; патент РФ № 2284787, приоритет от 17.03.05.)

В предоперационном периоде все пациенты прошли полное обследование. Очагов хронической инфекции выявлено не было. Оперативное вмешательство выполнялось в соответствии с правилами строгой асептики. Производилась профилактика с использованием антибиотиков из группы цефалоспоринов и аминогликозидов за 30 мин до операции, интраоперационно и в течение первых суток после операции. Использовались две пары перчаток, операционное поле обрабатывалось растворами антисептиков и антисептическим покрытием, которое удалялось только перед ушиванием кожи. Использовались два скальпеля: один для разреза кожи, другой – для последующих слоев. Глу-

бокие слои рассекались при помощи электрокоагулятора.

Коррекция деформации производилась из заднего доступа двухпластинчатыми эндокорректорами с полисегментарной фиксацией («Медилар» и LSZ).

Пластины фиксировались к стойкам специальными прижимами от уровня Th₂ до L₅. Мы не применяли трансплантацию кости для формирования заднего спондилодеза, придерживаясь мнения, что при вмешательствах на задних отделах позвоночника спондилодез формируется и без трансплантации алло- или аутокости. По прочности он не уступает искусственно сформированному, а также препятствует росту тела позвонков с вогнутой стороны деформации при работе эндокорректора в течение времени.

Следует остановиться на отличиях в операционной технике при установке разных видов конструкций (табл.). Важным моментом при работе с LSZ является возможность сбора эндокорректора вне операционной раны и последующее его погружение на скелетированные задние отделы позвоночника. Это достигается за счет вертикального расположения стоек конструкции. При сборке эндокорректора «Медилар» мы вынуждены были широко разводить края операционной раны, чтобы зафиксировать

Таблица

Конструкционные и хирургические особенности пластинчатых эндокорректоров «Медилар» и LSZ

«Медилар»	LSZ
Конструкционные особенности	
Для формирования блока крепления необходима фиксация шестью гайками	Для формирования блока крепления необходима фиксация двумя гайками
Пластины фиксируются в верхнем блоке – растут в каудальном отделе	Вариабельность фиксации пластин – равномерный рост пластин в каудальном и краниальном отделах
Крючки одинаковы вне зависимости от зоны установки и возраста	Возможность выбора крючка в зависимости от зоны установки (грудной или поясничный, правый или левый) и возраста пациента
Фиксация пластин только динамическая	Возможность выбора фиксации: динамическая или стабильная
Хирургические особенности	
Собирается внутри операционной раны	Собирается вне операционной раны
Монтаж конструкции более травматичен по отношению к мягким тканям	Монтаж конструкции менее травматичен по отношению к мягким тканям
Длительность установки – 3,5 ч	Длительность установки – 1,5–2 ч
Кровопотеря – до 2000 мл	Кровопотеря – до 800 мл

пластины к горизонтально расположенным стойкам. Данный этап сопровождался достаточно агрессивным воздействием на мягкие ткани, так как сборка конструкции происходила внутри операционной раны, непосредственно на задних отделах позвоночника (рис. 1).

В эндокорректоре «Медилар» для фиксации элементов конструкции одного блока крепления (два субламинарных крючка, два прижима, две стойки, поперечная шпилька, две пластины) необходимо использовать шесть гаек, расположенных как в горизонтальном, так и в вертикальном направлениях. В конструкции LSZ для фиксации элементов одного блока крепления (два субламинарных крючка, две стойки, два прижима, две пластины) используются всего две гайки, расположенные в вертикальном направлении, что делает фиксацию очень удобной и не травмирует мягкие ткани.

Необходимо отметить разность в высоте профиля конструкций: высота пластин эндокорректора «Медилар» 10 мм, в LSZ она уменьшена на 4 мм, что не повлияло на прочность конструкции.

После установки конструкции производилась одно- или двукратная ирригация раны растворами антисептиков. Рана дренировалась двумя субфасциальными дренажами в течение 48 ч. Разница конструкций и операционная техника повлияли на продолжительность операции и операционную кровопотерю. Средняя продолжительность операции при установке «Медилара» составила 3–3,5 ч, кровопотеря – до 2000 мл, при установке конструкции LSZ продолжительность операции – 1,5–2 ч, кровопотеря – 500–800 мл.

Швы снимали на десятые сутки. Все пациенты пребывали в стационаре в среднем одиннадцать дней, раны у них зажили первичным натяжением. В лабораторных анализах отмечен факт ускорения СОЭ, что нами трактовано как неспецифическая реакция организма на имплантацию массивной металлоконструкции,

и снижение показателя гемоглобина вследствие объема оперативного вмешательства.

Результаты

В I группе поздние гнойные осложнения в области послеоперационного рубца развились в сроки от 3 до 10 мес. в 8 (13,3 %) случаях; во II группе – в 3 (2,1 %) случаях.

В обеих группах изменения локализовались в среднегрудном и верхнепоясничном отделах позвоночника. При расспросе пациентов удалось выявить, что появление болей следовало за безболевым периодом. После этого в области послеоперационного рубца возникала припухлость

красноватого или черного цвета, которая росла без повреждения эпидермального слоя. В обеих группах средняя продолжительность этого периода составила 12–15 недель. Наши данные не расходятся с данными литературы: Viola et al. [14] пишут о появлении припухлости через 11 недель после операции. В разные сроки после появления припухлости происходило ее самопроизвольное вскрытие с образованием свищевого хода с серозным отделяемым (рис. 2).

Интересен тот факт, что других признаков воспаления (формула крови, гипертермия) за весь период наблюдения не возникало. Отмечен увеличенный показатель СОЭ, который все же был меньше, чем после первич-




Рис. 1

Различия в технике сборки пластинчатых конструкций:

- а – сборка конструкции LSZ вне операционной раны;
- б – сборка эндокорректора «Медилар» внутри операционной раны



Рис. 2

Варианты свищевого хода в области послеоперационного рубца:

- а – припухлость;
- б – виды свищевого хода с серозным отделяемым

ной операции. На рентгенограммах не выявлено признаков воспаления в костных структурах. При проведении фистулографии контрастное вещество распространялось в мягких тканях в области свища, над блоками крепления и не распространялось по ходу конструкции (рис. 3), а при осмотре послеоперационного рубца вне очага поражения воспалительных изменений не наблюдалось.

Таким образом, процесс протекал без явной генерализации и локализовался строго в мягких тканях в области послеоперационного рубца, над блоками крепления.

При гистологических исследованиях образцов мягких тканей, при уже развившемся свищевом ходе, выявлены следы гнойной воспалительной реакции, инфильтрация фиброзной ткани частицами металла, склероз и гиалиноз в некоторых участках. При гистологических исследованиях образцов ткани без развития свищевых ходов отмечен факт высокой лимфоцитарной инфильтрации патологического очага, а также наличие плазматических клеток и большое количество тучных дегранулирующих клеток, особенно в участках имbibированных металлом. Металл определялся внеклеточно и внутриклеточно. Отмечались также такие ре-

акции, как продуктивный васкулит, периваскулярный отек, перинуклеарный отек, участки некроза и кровоизлияний.

При микробиологических пробах, взятых интраоперационно с поверхности конструкции, роста бактериальной флоры не выявлено, однако на поверхности свищевого хода обнаружен рост микроорганизмов, характерный для нормальной микрофлоры.

Потери коррекции ни у одного пациента не наблюдалось.

Основная цель ведения и лечения пациентов с поздними воспалительными осложнениями – максимально долгое сохранение металлоконструкции и результатов коррекции деформации.

При появлении припухлости пациенту делали анализ крови на наличие воспаления, контролировались температура тела и состояние патологического очага. Терапия состояла из следующих компонентов: местное применение лекарственных веществ, направленное на патогенетическое лечение асептического воспаления, подавление пролиферации патологических грануляций; применение препаратов, улучшающих эпителизацию и повышающих защитную (барьерную) функцию кожных покровов.

Применялась также системная десенсибилизирующая и профилактическая антибактериальная терапия.

При персистенции патологического процесса производились фистулография и хирургическая обработка патологического очага с ревизией компонентов металлоконструкции. При ревизии выявлялось наличие патологической мягкоэластичной ткани серого или черного цвета, достигающей до элементов металлоконструкции в области крепления пластин к стойкам при помощи прижимных устройств. Затеков и распространения патологической ткани по ходу конструкции и в окружающие ткани не определялось. Брался материал для гистологического и микробиологического исследований. Проверялись компоненты конструкции на предмет нестабильности, производилась их замена. После удаления патологических грануляций в пределах здоровых тканей операционная рана промывалась перекисью водорода с экспозицией и растворами антисептиков. Устанавливалась система для проточно-промывного дренирования, рана ушивалась. В послеоперационном периоде рану промывали растворами диоксидина или хлоргексидина в течение 4–5 дней, назначалась антибиотикотерапия, симптоматичес-



Рис. 3

Фистулограммы пациента с развившимся воспалительным процессом в области послеоперационного рубца

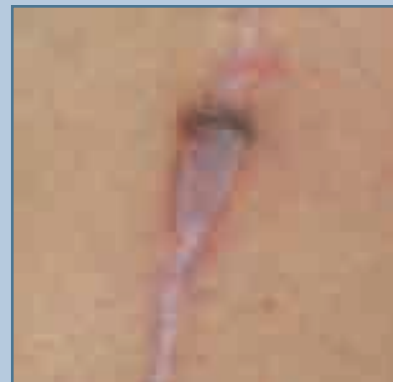

Рис. 4

Рубец без признаков воспаления

кая терапия, при выписке пациентам рекомендовано пройти курс десенсибилизирующей терапии, включающей применение плазмафереза. Критерием выздоровления считалось образование плотного рубца без признаков воспаления (рис. 4).

Сроки наблюдения за оперированными больными составили 13 мес., за этот период повторных обращений не было. Сроки наблюдения за пациентами, прошедшими курс консервативного лечения, составили 5–6 мес., повторных обращений также не было.

Обсуждение

Причины развития поздних воспалительных осложнений до сих пор остаются недостаточно изученными. Одни исследователи считают, что причиной развития мягкотканых воспалительных реакций является механическая травматизация тканей конструкцией и имбибиция частицами металла окружающих тканей [2, 5, 7, 13, 15], однако большинство авторов придерживается мнения, что эти воспалительные явления носят инфекционный характер [4, 9–12, 14]. Причиной инфекции является нормальная флора кожи человека, проникающая в рану в период первичной операции, с последующим холодным периодом. Наиболее частыми представителями данной микрофлоры являются *Propionibacterium acnes*, *Staphylococcus epidermidis*, *S. aureus* [3–5, 8–10, 14]. Возможная причина длительного существования в тканях операционной раны дремлющей инфекции была выявлена Gristina и Costerton [1]. Проведенное ими исследование тканей и биоматериалов при воспалительных процессах показало рост бактерий в толще гликокаликса – биологической пленки, покрывающей поверхность инородных тел и поврежденных нежизнеспособных тканей. Для формирования такой биопленки необходимо наличие в ране инородных тел. Импланта-

ты любой природы могут способствовать изменению восприимчивости больных к инфекции и устойчивости самой микрофлоры.

Мы считаем, что предрасполагающими факторами, приводящими к появлению поздних инфекционных осложнений, являются низкоочищенные титановые сплавы металлоконструкций (сам титан является биологически инертным); нахождение крупной металлоконструкции близко к коже (при использовании заднего доступа); интраоперационное повреждение мягких тканей; срединный кожный разрез; повышенная нагрузка на металлоконструкцию в нижнегрудном и верхнепоясничном отделах позвоночника; наличие большого количества пар трения, и, как следствие, избыточное высвобождение ионов металлов, вступающих в биохимические процессы в ране, что приводит к развитию продуктивной воспалительной реакции.

Гистологическое исследование материала у пациентов без развившегося свищевого хода (описание дано выше) не исключает факт присутствия иммунологических реакций, несмотря на то что металл не является истинным антигеном. Наличие локального хронического воспаления, проявляющегося патологическими гипергрануляциями в области послеоперационного рубца, приводит к ослаблению тканевых факторов защиты, снижению барьерных (защитных) свойств кожи, образованию персистирующего свищевого хода, что способствует присоединению инфекционного агента либо в виде условно патогенной нормальной микрофлоры кожи человека, либо в виде патогенной флоры. Это, в свою очередь, может привести к более тяжелым септическим осложнениям.

Предполагаемый механизм развития поздней воспалительной реакции подтверждается тем, что мы смогли снизить число поздних воспалительных осложнений путем перехода

с установки эндокорректора «Медилар» на конструкцию LSZ.

Что касается лечения поздних воспалительных осложнений, то единственным эффективным методом все авторы из доступных нам литературных источников считают удаление металлоконструкций с последующей антибактериальной терапией. Однако удаление металлоконструкции даже при использовании трансплантации кости приводит к потере коррекции деформации. По данным Nahn et al. [6], потеря коррекции составляет 10 % при сроке 18 мес. между первичной и повторной операциями. Но авторы не уточнили, происходило ли нарастание потери коррекции в последующем.

Учитывая вышесказанное, мы постарались применить патогенетическую терапию в лечении такого рода осложнений в зависимости от стадии процесса и получили определенный положительный результат: повторных появлений воспалительных реакций в одной и той же области послеоперационного рубца в период наблюдения от 5–13 мес. не наблюдалось. Нам удалось сохранить металлоконструкцию в организме, предотвратить потерю коррекции деформации.

Заключение

Использование эндокорректора LSZ из высокоочищенного титанового сплава, обладающего низким профилем, уход от агрессивного воздействия на мягкие ткани при установке конструкции, сокращение времени операции и кровопотери позволили снизить число поздних воспалительных осложнений с 13,3 до 2,1 %.

Применение более высокоочищенных титановых сплавов, простых в установке корректоров с биологически инертным покрытием или конструкций из биоинертных материалов приводит к профилактике развития поздних воспалительных осложнений и улучшению качества лечения деформаций позвоночника.

Литература

1. Михайловский М.В., Фомичев Н.Г. Хирургия деформаций позвоночника. Новосибирск, 2002.
2. Шубкин В.Н., Гатиатулин Р.Р., Трубников В.И. и др. Лечение сколиоза двухпластинчатым эндокорректором. Красноярск, 1998.
3. Bose V. Delayed infection after instrumented spine surgery: case reports and review of the literature // Spine. 2003. Vol. 3. P. 394–399.
4. Clark C.E., Shufflebarger H.L. Late-developing infection in instrumented idiopathic scoliosis // Spine. 1999. Vol. 24. P. 1909–1912.
5. Dubousset J., Shufflebarger H.L., Wenger D. Late «infection» with CD instrumentation // Orthop. Trans. 1994. Vol. 18. P. 121–128.
6. Hahn F., Zbinden R., Min K. Late implant infections caused by Propionibacterium acnes in scoliosis surgery // Eur. Spine J. 2005. Vol. 14. P. 783–788.
7. Hatch R.S., Sturm P.F., Wellborn C.C. Late complication after single-rod instrumentation // Spine. 1998. Vol. 23. P. 1503–1505.
8. Heggeness M.H., Esses S.I., Errico T., et al. Late infection of spinal instrumentation by hematogenous seeding // Spine. 1993. Vol. 18. P. 492–496.
9. Richards B.R., Emara K.M. Delayed infections after posterior TSRH spinal instrumentation for idiopathic scoliosis: revisited // Spine. 2001. Vol. 26. P. 1990–1996.
10. Richards B.S. Delayed infections following posterior spinal instrumentation for the treatment of idiopathic scoliosis // J. Bone Joint Surg. Am. 1995. Vol. 77. P. 524–529.
11. Robertson P.A., Taylor T.K. Late presentation of infection as a complication of Dwyer anterior spinal instrumentation // J. Spinal Disord. 1993. Vol. 6. P. 256–259.
12. Soultanis K., Mantelos G., Pagiatakis A., et al. Late infection in patients with scoliosis treated with spinal instrumentation // Clin. Orthop. Relat. Res. 2003. N 411. P. 116–123.
13. Thomas K.A., Cook S.D., Harding A.F., et al. Tissue reaction to implant corrosion in 38 internal fixation devices // Orthopedics. 1988. Vol. 11. P. 441–451.
14. Viola R.W., King H.A., Adler S.M., et al. Delayed infection after elective spinal instrumentation and fusion. A retrospective analysis of eight cases // Spine. 1997. Vol. 22. P. 2444–2451.
15. Wimmer C., Gluch H. Aseptic loosening after CD instrumentation in the treatment of scoliosis: a report about eight cases // J. Spinal Disord. 1998. Vol. 11. P. 440–443.

Адрес для переписки:

Сампиев Мухаммад Таблиханович
109280, Москва, ул. Велозаводская 1/1,
ГКБ № 13,
sampiev@scolio.ru

Статья поступила в редакцию 14.03.2007