



# ПРИЧИНЫ НЕУДОВЛЕТВОРИТЕЛЬНЫХ АНАТОМО-ФУНКЦИОНАЛЬНЫХ РЕЗУЛЬТАТОВ ЛЕЧЕНИЯ БОЛЬНЫХ С ПЕРЕЛОМАМИ ГРУДНОГО И ПОЯСНИЧНОГО ОТДЕЛОВ ПОЗВОНОЧНИКА

**А.К. Дулаев<sup>1</sup>, И.Ш. Хан<sup>2</sup>, Н.М. Дулаева<sup>3</sup>**

<sup>1</sup>13-й Центральный военный клинический госпиталь им. А.А. Вишневого, Москва

<sup>2</sup>Военно-медицинская академия им. С.М. Кирова

<sup>3</sup>Федеральный центр сердца, крови и эндокринологии им. В.А. Алмазова, Санкт-Петербург

**Цель исследования.** Анализ результатов лечения пострадавших с острой позвоночно-спинномозговой травмой грудной и поясничной локализации и выяснение основных причин низкого качества жизни и инвалидизации пациентов.

**Материал и методы.** Представлен анализ хирургического лечения 76 пациентов, которым выполнены повторные хирургические вмешательства по поводу последствий и осложнений травм позвоночника грудной и поясничной локализации.

**Результаты.** Определены причины неудовлетворительных результатов первичных операций у пострадавших с острой позвоночно-спинномозговой травмой. Выделены патологические состояния, которые обусловили низкое качество жизни больных, перенесших позвоночно-спинномозговую травму: посттравматические миело-, каудо- или радикулопатии, выраженные деформации позвоночника, хроническая нестабильность позвоночника, неполноценная консолидация тел позвонков, посттравматические дегенеративные изменения в поврежденных и смежных сегментах позвоночника и посттравматический (послеоперационный) остеомиелит позвоночника.

**Заключение.** Причины развития патологических состояний заключаются не столько в тяжести травмы, сколько в дефектах выполнения неотложных и срочных оперативных вмешательств (при выполнении декомпрессии спинного мозга и его корешков, коррекции посттравматических деформаций и стабилизации позвоночника).

**Ключевые слова:** последствия позвоночно-спинномозговой травмы, осложнения, хирургическое лечение.

CAUSES OF ANATOMICAL AND FUNCTIONAL FAILURE OF TREATMENT IN PATIENTS WITH THORACIC AND LUMBAR SPINE FRACTURES

A.K. Dulaev, I.Sh. Khan, N.M. Dulaeva

**Objective.** To analyze treatment results of patients with acute spinal injury in thoracic and lumbar spine and to determine the causes of low quality of life and disability.

**Material and Methods.** Results of surgical treatment of 76 patients who underwent revision surgery for sequelae and complications after spinal trauma of thoracic and lumbar localization were analyzed.

**Results.** The causes of insufficient results after primary surgeries in patients with acute spinal trauma were determined. Pathological conditions responsible for low quality of life in patients after spinal trauma were identified as posttraumatic myelo-, caudo-, and radiculopathy, severe spinal deformity, chronic spinal instability, pseudoarthrosis of injured vertebral bodies, posttraumatic degenerative changes in injured and adjacent vertebral segments, and posttraumatic (postoperative) osteomyelitis.

**Conclusion.** The pathologic condition development was caused not only and not so much by the trauma severity, as by insufficient implementation of urgent surgical interventions including spinal cord and nerve root decompression, posttraumatic deformity correction, and stabilization of the spine.

**Key Words:** sequelae of spinal trauma, complication, surgical treatment.

Hir. Pozvonoc. 2009;(2):17–24.

Проблема лечения пострадавших с позвоночно-спинномозговой травмой является острой проблемой отечественной травматологии и нейрохирургии [1–3, 7, 8]. Во многом это объясняется тем обстоятельством, что в большинстве регионов Российской Федерации отсутствует современная система оказания неотложной специализированной медицинской помощи пациентам с острыми повреждениями позвоночника и спинного мозга [1]. Часто срочные хирургические вмешательства выполняют нейрохирурги и травматологи-ортопеды, не имеющие достаточной подготовки по хирургии позвоночника. Во многих лечебных учреждениях отсутствует возможность полноценно обследовать пострадавших с использованием таких современных и высокоинформативных методов диагностики, как КТ и МРТ. Лишь некоторые нейрохирургические и травматологические отделения лечебных учреждений оснащены современными наборами инструментов и имплантатов для выполнения высокотехнологичных декомпрессивно-стабилизирующих и реконструктивных вмешательств на позвоночнике и спинном мозге. Эти причины объективного и субъективного характера объясняют высокие показатели неудовлетворительных результатов первичных операций у пострадавших с острой позвоночно-спинномозговой травмой, а также необходимость проведения ревизионных вмешательств у большого количества пациентов [6, 7].

Цели исследования — анализ результатов лечения пострадавших с острой позвоночно-спинномозговой травмой грудной и поясничной локализации и выяснение основных причин низкого качества жизни и инвалидизации пациентов.

### Материал и методы

В группу исследования включены 76 пациентов с последствиями и послеоперационными осложнениями позвоночно-спинномозговой травмы грудной и поясничной локализации.

Мужчин в группе было 43 (56,6%), женщин — 33 (43,4%). Возраст больных варьировал от 14 до 74 лет (средний возраст  $36,2 \pm 5,2$  года). В 47,3% наблюдений позвоночно-спинномозговая травма локализовалась в так называемом переходном отделе позвоночника (Th<sub>11</sub>–L<sub>2</sub>), в 34,2% — в грудном отделе (Th<sub>1</sub>–Th<sub>10</sub>), в 18,5% — на уровне L<sub>3</sub>–L<sub>5</sub> позвонков. При поступлении в клинику 54 (71,05%) пациента имели неврологические расстройства как последствия позвоночно-спинномозговой травмы. Распределение выраженности неврологического дефицита у пациентов по шкале ASIA/IMSOT [3] было следующим: А — у 18 (33,4%) человек; В — у 20 (37,1%); С — у 9 (16,6%); D — у 7 (12,9%). Неврологических расстройств не имели 22 (28,9%) пострадавших, они были включены в группу II (пациенты только с ортопедическими деформациями). Сроки, прошедшие с момента получения травмы, колебались в пределах от 9 сут до 19 лет, в среднем составили 19,5 мес. Большинство пациентов (43 человека) пострадали в дорожно-транспортных происшествиях, 29 — при падении с различной высоты, остальные — при иных обстоятельствах. Преобладали пациенты, получившие повреждения позвоночника по механизму компрессии (71,1%). По классификации F. Magerl et al. [5], мы отнесли эти наблюдения к типу А. Меньшие доли составили повреждения дистракционные (тип В) — 17 (22,3%) пациентов и ротационные (тип С) — 5 (6,5%). По тяжести состояния пациентов при поступлении в клинику картина следующая: 68 (89,4%) больных в удовлетворительном состоянии, 8 (10,6%) — в состоянии средней тяжести.

Протокол обследования пациентов включал изучение жалоб, соматического, ортопедического и неврологического статусов, проведение обзорной рентгенографии позвоночника с определением величин посттравматических и компенсаторных деформаций позвоночника и его баланса, выполнение КТ- и МРТ-исследований, по показаниям — позитивной миелографии, ЭНМГ. Больные наблюдались

и обследовались в динамике: в течение первой недели после оперативного лечения, затем через 3, 6 и 12 мес.

### Результаты и их обсуждение

Анализ результатов лечения пострадавших до поступления в наши клиники показал основные причины низкого качества жизни пациентов: 1) стойкий и (или) нарастающий неврологический дефицит (54 пациента, 71,1%); 2) умеренно и резко выраженный вертеброгенный и (или) корешковый болевой синдром (50 пациентов, 65,7%); 3) умеренно и резко выраженные статические расстройства (48 пациентов, 63,1%); 4) неудобства и косметические проблемы, связанные с порочной формой позвоночного столба (34 пациента, 44,7%); 5) длительная лихорадка и хроническая интоксикация (13 пациентов, 17,1%).

В результате проведенного комплексного обследования установлены основные патологические состояния, которые обусловили низкое качество жизни пациентов, перенесших позвоночно-спинномозговую травму: 1) посттравматические миело-, каудо- или радикулопатии (54 наблюдения, 71,1%); 2) выраженные деформации позвоночника (39 наблюдений, 51,3%); 3) хроническая нестабильность позвоночника (46 наблюдений, 60,5%); 4) неполноценная консолидация тел позвонков (11 наблюдений, 14,4%); 5) посттравматические дегенеративные изменения в поврежденных и других сегментах позвоночника (76 наблюдений, 100,0%); 6) посттравматический остеомиелит позвоночника (8 наблюдений, 10,5%).

Анализ морфологического субстрата патологии нервных структур позвоночного канала, по данным лучевых методов исследований (МРТ), а также по данным, полученным в ходе ревизионных вмешательств, показал, что морфологический перерыв спинного мозга был зафиксирован у 5 (9,2%) больных, а у остальных пациентов с неврологическими расстройствами диагностированы очаги миеломалиции и кисты (34 пациента, 62,9%). Призна-

ки арахноидита и рубцово-спаечного эпидурита были отмечены в 69,7 и 58,1% наблюдений соответственно. У 49 (90,7%) пациентов имелись объективные признаки сохраняющейся компрессии нервных структур в позвоночном канале.

Изучение причин сохраняющегося сдавления спинного мозга и его корешков в позвоночном канале показало, что в 13,2% наблюдений (10 пострадавших) нейрохирурги вообще отказались от выполнения декомпрессии в процессе выполнения первичной операции. Еще у 22 (40,7%) пострадавших декомпрессивная ламинэктомия была выполнена на недостаточном протяжении и, как правило, ограничивалась резекцией дуги только сломанного позвонка. В 11,1% наблюдений (6 пострадавших) неполноценность декомпрессии спинного мозга и его корешков была обусловлена хирургическими ошибками, связанными с определением уровня сдавления, другими словами, ламинэктомия была произведена на интактных сегментах позвоночника. Следует отметить, что в анализируемых наблюдениях ламинэктомия явилась единственным декомпрессивным элементом первичных операций. Однако у 41 (76,1%) пострадавшего с выполненным элементом ламинэктомии после операции сохранялся неустранный вентральный компонент сдавления, а у 12 (22,2%) — боковой компонент сдавления нервно-сосудистых образований позвоночного канала. Анализируя данные лучевых методов исследования в динамике, от момента получения травмы до момента поступления в клинику, мы констатировали увеличение выраженности сдавления спинного мозга и его корешков у 15 (26,7%) пострадавших вследствие нестабильности позвоночника и прогрессирования посттравматических деформаций.

Из пациентов с последствиями позвоночно-спинномозговых травм 68 человек (87,4%) имели выраженный вертеброгенный болевой синдром и ортопедический дефицит, который проявлялся статическими рас-

стройствами, а также неудобствами и косметическими проблемами, связанными с порочной формой позвоночного столба. Анализ этих наблюдений показал, что главной причиной вертеброгенного болевого синдрома и ортопедического дефицита являлся синдром хронической посттравматической нестабильности позвоночника, основные проявления которого выражались в медленном прогрессировании посттравматических деформаций тел позвонков, позвоночного столба и позвоночного канала, а также в низкоамплитудной патологической подвижности структур поврежденных сегментов позвоночника. В подавляющем большинстве случаев развитие данного синдрома обусловлено дефектами лечения пациента в остром периоде травмы и прежде всего недостаточностью коррекции посттравматических деформаций и лечебной иммобилизации позвоночника.

В наших наблюдениях у 12 (15,7%) пострадавших нейрохирурги и травматологи вообще отказались от выполнения хирургической коррекции и стабилизации позвоночника в процессе первичных операций. В 17 (22,3%) наблюдениях для оперативной фиксации поврежденного отдела позвоночника были использованы устаревшие, как правило, безлицензионные и не обеспечивающие надежной стабилизации позвоночника, имплантаты, такие, как параллельные пластины типа ЦИТО, проволока, лавсановая лента и т.п. Но даже вооруженные современными лицензированными наборами имплантатов и инструментов нейрохирурги и травматологи допускали тактические (28,9%) и технические (25,1%) ошибки.

К тактическим ошибкам следует отнести неправильный выбор и компоновку стабилизирующей системы, а также отказ хирургов от реконструкции вентральной колоны позвоночника. Определены наиболее частые ошибки в выборе и компоновке стабилизирующих систем.

Во-первых, применение компрессирующих систем при повреждениях позвоночника с нарушением целос-

тности структур средней опорной колонны, по классификации F. Denis (переломовывихи, взрывные переломы тел позвонков) [4]. У 6 пострадавших в этих случаях увеличивался посттравматический стеноз позвоночного канала, что нередко приводило к нарастанию неврологических расстройств (рис. 1).

Во-вторых, установка элементов стабилизирующей системы только с одной стороны (5 наблюдений). В этих случаях в значительной степени страдала стабильность фиксации, что в 4 наблюдениях привело к существенному прогрессированию посттравматической деформации позвоночника (рис. 2).

В-третьих, установка длинных стабилизирующих систем (6 наблюдений), в результате чего в зону фиксации необоснованно вовлекались интактные сегменты позвоночника, которые выключались из кинематической цепи, при этом неизбежно в той или иной степени страдала функция позвоночника, а также подвергались значительной перегрузке смежные сегменты.

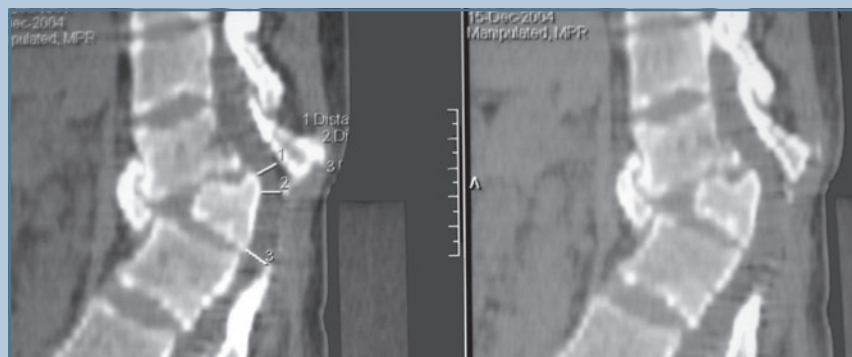
В-четвертых, применение избыточной дистракции в поясничном отделе позвоночника (4 наблюдения) приводило к сглаживанию поясничного лордоза и, как следствие, к статическим нарушениям.

Одной из основных тактических ошибок, допущенных нейрохирургами и травматологами-ортопедами при первичных вмешательствах по поводу позвоночно-спинномозговой травмы, был отказ от реконструкции вентральных отделов позвоночника при тяжелых переломах тел позвонков (рис. 3). Известно, что при тяжелых разрушениях тел позвонков процессы консолидации, как правило, протекают замедленно и зачастую неполноценно. В соответствии с процессами консолидации происходит и восстановление опороспособности поврежденных тел позвонков. Следовательно, системы для задней фиксации позвоночника при тяжелых разрушениях тел позвонков в течение длительного времени выполняют и несущую функ-

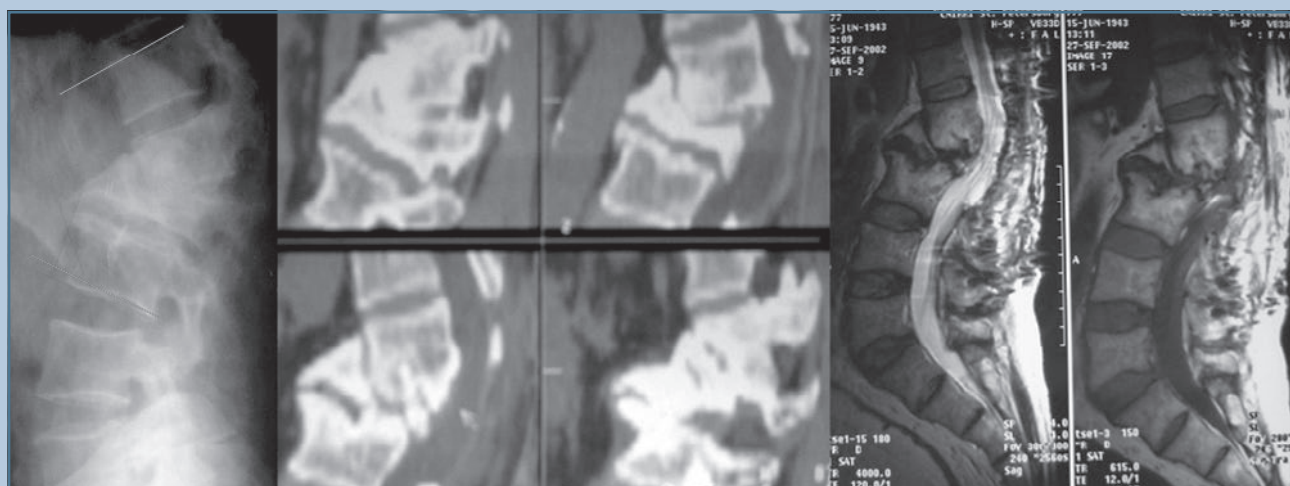


**Рис. 1**

КТ пациента после неправильного использования компрессирующей фиксирующей системы (имплантата из NiTi с памятью формы)

**Рис. 2**

КТ пациента с прогрессирующей кифотической посттравматической и послеоперационной деформацией позвоночника и недостаточной протяженностью декомпрессионной ламинэктомии

**Рис. 3**

Данные лучевых методов обследования и МРТ пациента с прогрессирующей деформацией позвоночника вследствие тактической хирургической ошибки – отказа от реконструкции вентральных отделов позвоночника

цию позвонка. В результате нередко развиваются усталостные переломы элементов стабилизирующих систем, происходит их прорезывание и миграция, что закономерно приводит к рецидиву и нарастанию посттравматических деформаций тел позвонков, позвоночного столба и позвоночного канала (рис. 4), поэтому для профилактики вышеупомянутых осложнений при тяжелых переломах тел позвон-

ков необходимо в объем неотложного или отсроченного хирургического лечения включить передний спондилодез, который с биомеханической точки зрения выполняет функцию передней поддержки (*anterior support*). Важным этапом в решении проблемы объективизации показаний к реконструкции вентральных отделов позвоночника при травмах явилась «Load-

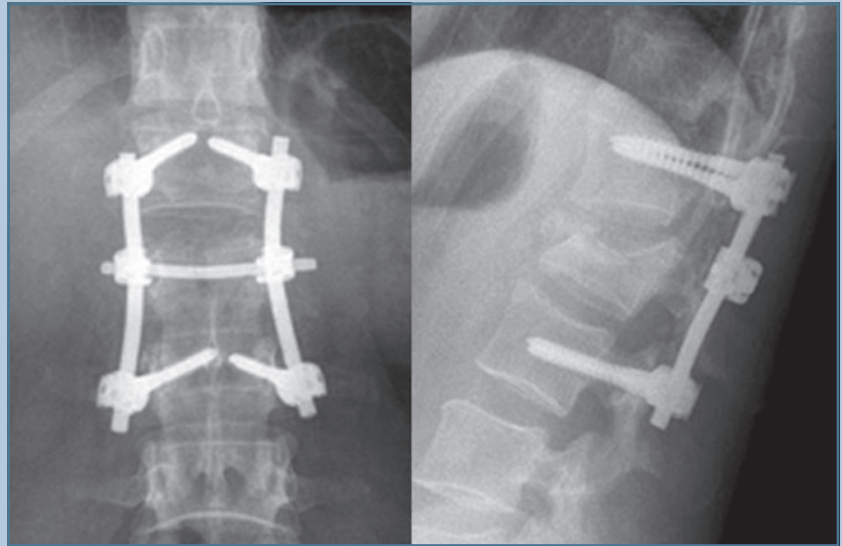
Sharing Classification», разработанная Т. McCormac et al. в 1994 г. [6].

Анализ наших наблюдений с позиций критериев «Load-Sharing Classification» свидетельствует, что выполнение переднего спондилодеза было показано 22 (28,9%) пострадавшим, однако этот элемент хирургического лечения был выполнен лишь 3 (3,9%) пациентам. Отказ от выполнения реконструкции вентральных отде-

лов позвоночника привел к переломам элементов стабилизирующей системы в 7 (9,2%) наблюдениях, их прорезыванию и миграции — в 8 (10,6%). У 16 (21,1%) пациентов после выписки из стационара выросли посттравматические деформации тел позвонков, позвоночного столба и позвоночного канала.

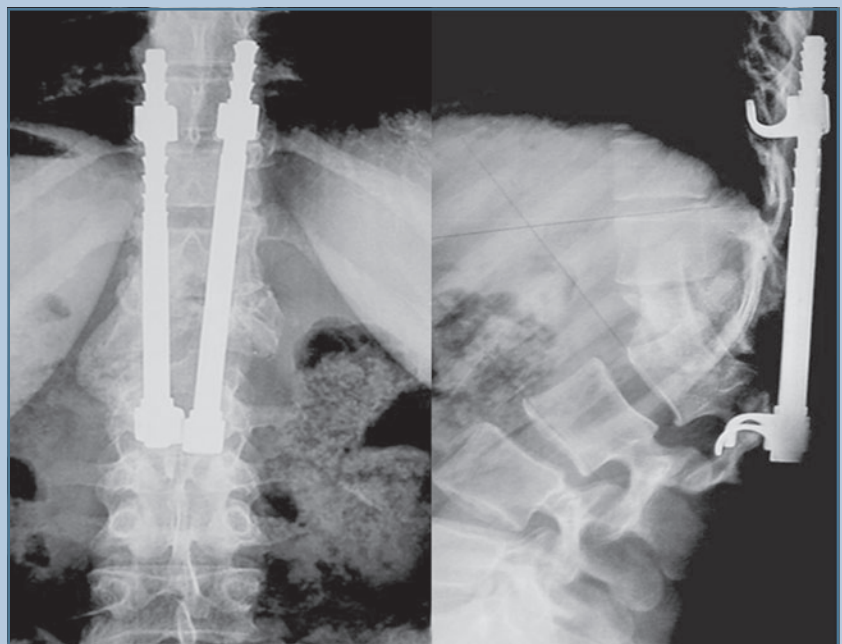
Техническими ошибками в процессе имплантации современных лицензированных систем мы считали ошибки в технике имплантации опорных элементов, неудачи в процессе выполнения репозиции, погрешности монтажа системы.

В наших наблюдениях ошибки в технике имплантации опорных элементов (транспедикулярных винтов и крючков) задних систем для коррекции и стабилизации позвоночника были выявлены у 19 (25,0%) пациентов. Большинство подобных ошибок допущено в процессе имплантации транспедикулярных винтов (7 наблюдений, 8,6%). Чаще всего хирурги перфорировали наружную стенку ножки дуги (4 наблюдения, 5,3%), вследствие чего винт проходил кнаружи от тела позвонка, что у 7 пациентов привело к прорезыванию винта, нарушению стабильности фиксации, образованию глубоких гематом, иногда с нагноением. Реже хирурги перфорировали нижнюю и верхнюю кортикальные стенки ножки дуги (5 наблюдений). У трех пациентов это осложнилось повреждением нервного корешка с ликвореей или его выраженной ирритацией со стойким болевым синдромом, у двух — при супрапедикулярном проведении винта поврежден вышележащий межпозвоночный диск. В двух наблюдениях транспедикулярный винт перфорировал внутреннюю стенку ножки дуги позвонка, что привело к ликворее и сдавлению спинного мозга. Ошибки при имплантации крючков были допущены у пяти пострадавших (рис. 5). У двух пострадавших были неправильно имплантированы педикулярные крючки: в обоих случаях рожки крючков располагались кнаружи от корня дуги, в одном случае на уровне среднегрудного отдела позвоночника вместо



**Рис. 4**

Спондилограммы пациента после задней транспедикулярной фиксации позвоночника при значительном повреждении вентральных отделов тела L<sub>2</sub> позвонка: после операции отмечены локальное нарастание кифотической деформации позвоночника, изменение положения верхних винтов системы



**Рис. 5**

Спондилограммы пациента с нарастающей деформацией позвоночника и вывихом костного трансплантата после ошибочной имплантации нижних крючков системы Harrington

педикулярного крючка в инфраламинарную позицию был имплантирован узкий ламинарный крюк. В последующем крюк прорезал пластинчатую часть дуги, что в значительной степени уменьшило стабильность фиксации. Еще в двух случаях при имплантации крючков в супраламинарную позицию были повреждены оболочки спинного мозга с интраоперационной ликвореей.

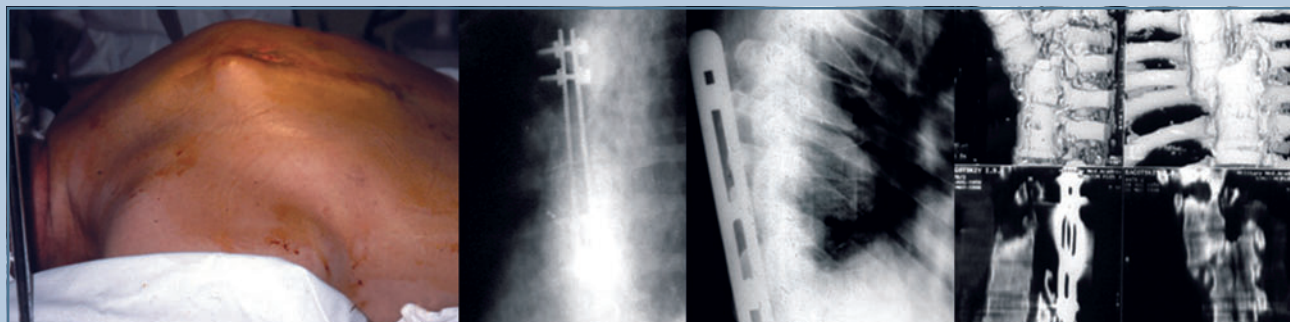
Вторая наиболее частая разновидность технических ошибок, допущенных хирургами при проведении первичных оперативных вмешательств по поводу позвоночно-спинномозговой травмы, — это неудачи в процессе выполнения репозиции (рис. 6). Применительно к позвоночнику репози-

ция — это восстановление формы позвонков, позвоночного столба и позвоночного канала, что достигается при помощи позиционирования пациента на операционном столе или в процессе репозиционных маневров с использованием систем спинальных имплантов. Репозиция с помощью имплантов возможна только при использовании современных лицензированных спинальных систем. Однако из 30 пострадавших, которым для стабилизации позвоночника имплантировали современные лицензированные спинальные системы, удовлетворительная репозиция достигнута только в 12 наблюдениях. Порочная форма тел позвонков и позвоночного столба сохранилась у 5 (16,6%) пациентов. Неудачи репо-

зиции при использовании устаревших методов стабилизации позвоночника составили 75,6% случаев (рис. 7).

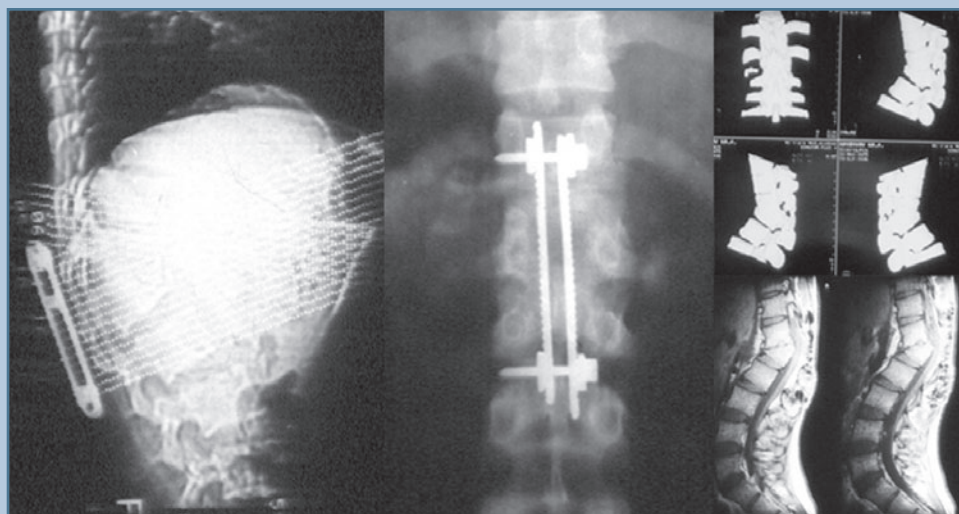
Технические погрешности монтажа систем, отмеченные у 7 (9,2%) пострадавших, главным образом заключались в погрешностях моделирования стержней систем или в неправильном блокировании систем гайками (рис. 8), что привело к миграции стержней или гаек с нарушением стабильности системы и, как следствие, прогрессированию посттравматических деформаций (рис. 9).

Основоположник отечественной хирургии позвоночника профессор Я.Л. Цивьян [1] считал, что все случаи компрессионно-оскольчатых (взрывных) переломов тел позвон-



**Рис. 6**

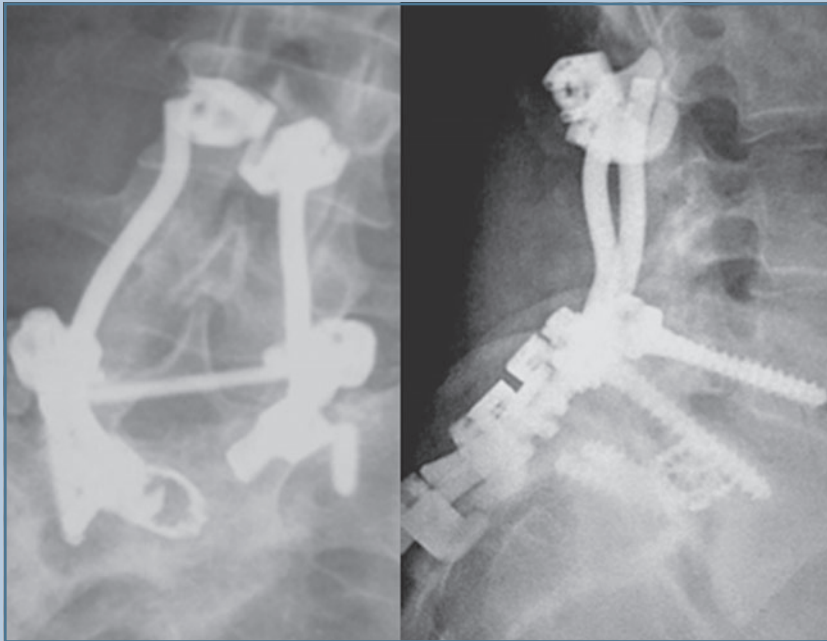
Данные обследования пациента с неустраненной грубой посттравматической деформацией позвоночника



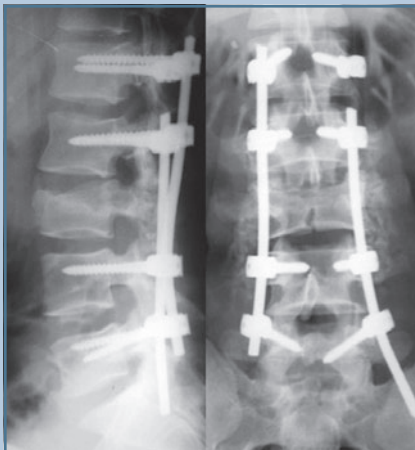
**Рис. 7**

Данные лучевого обследования пациента с прогрессирующей деформацией позвоночника после неудачной репозиции и нестабильной фиксации позвоночника остистым фиксатором



**Рис. 8**

Спондилограммы пациента с несостоятельностью фиксирующей металлоконструкции, прогрессирующим нестабильным спондилолистезом L<sub>5</sub> позвонка травматического генеза

**Рис. 9**

Спондилограммы пациента после погрешности монтажа и фиксации гаек транспедикулярной системы (миграция стержня)

ков завершаются их неполноценной консолидацией, или, по современной терминологии, псевдоартрозом. Анализ наших наблюдений показал, что только у 4 (5,2%) больных, по данным КТ, можно констатировать неполноценную консолидацию тела позвонка после взрывного перелома. Все эти пациенты предъявляли жалобы на боли в спине, выраженные в той

или иной степени. Однако достоверно утверждать, что именно псевдоартроз тела позвонка обусловил вертеброгенный болевой синдром, мы не можем, так как у этих больных диагностировались и другие патологические состояния, способные проявляться болью в спине (хроническая нестабильность, дегенеративные изменения и др.).

Посттравматические дегенеративные изменения в зонах повреждения имели место у всех пациентов. Однако у 67 (88,2%) больных естественные процессы репаративной регенерации в поврежденных сегментах приводили к спонтанному образованию костного блока (22 человека, 28,9%) или фиброзного, но функционально полноценного блока (45 человек, 59,2%). Сегментарную нестабильность на уровне поврежденных сегментов наблюдали только у 9 (11,8%) пациентов.

В процессе обследования больных в позднем периоде позвоночно-спинномозговой травмы была установлена интересная закономерность. У больных, имеющих большие посттравматические деформации позвоночного столба, наблюдали быстрое прогрессирование дегенеративных процессов в пояснично-крестцовом переходе. На наш взгляд, эти явления порождены возникновением компенсаторного гиперлордоза с кардинальным изменением статических и динамических нагрузок в пояснично-крестцовом отделе позвоночника.

Хроническая интоксикация и длительная лихорадка наблюдалась у 13 (17,2%) больных. У 8 из них эти явления в основном были обусловлены посттравматическим или послеоперационным остеомиелитом позвоночника. Хроническая мочевиная инфекция имела место практически у всех больных с нейрогенными дисфункциями тазовых органов. Однако как фактор серьезной хронической интоксикации и длительной лихорадки мочевиная инфекция отмечена у 6 (7,8%) пациентов. Обширные пролежни с явлениями интоксикации наблюдали у 9 (11,8%) пациентов.

## Заключение

Проведенное комплексное обследование подтвердило, что основными патологическими состояниями, обусловившими низкое качество жизни больных с позвоночно-спинномозговой травмой, являлись посттравматические миело-, каудоили радикулопатии, выраженные

деформации позвоночника, хроническая нестабильность позвоночника, неполноценная консолидация тел позвонков, посттравматические дегенеративные изменения в поврежденных и других сегментах позво-

ночника и посттравматический остеомиелит позвоночника.

Причины развития этих патологических состояний заключаются не столько в тяжести травмы, сколько в дефектах выполнения неотложных

и срочных оперативных вмешательств и, прежде всего, в дефектах выполнения декомпрессии спинного мозга и его корешков, дефектах коррекции посттравматических деформаций и стабилизации позвоночника.

## Литература

1. **Цивьян Я.Л.** Хирургия позвоночника. Новосибирск, 1993.
2. **An H.S.** Principles and Techniques of Spine Surgery. Baltimore, 1998.
3. **Corbett S.** Introduction to spine surgery. AO Spine International. Thieme Medical Publishers, 2006.
4. **Denis F.** The three column spine and its significance in the classification of acute thoracolumbar spinal injuries // Spine. 1983. Vol. 8. P. 817–831.
5. **Magerl F., Aebi M., Gertzbein S.D., et al.** A comprehensive classification of thoracic and lumbar injuries // Eur. Spine J. 1994. Vol. 3. P. 184–201.
6. **McCormack T., Karaikovic E., Gaines R.W.** The load sharing classification of spine fractures // Spine. 1994. Vol. 19. P. 1741–1744.
7. **Meyer P.R. Jr.** Surgery of spine trauma. N. Y.; L., 1989.
8. **Parker J.W., Lane J.R., Karaikovich E.E., et al.** Successful short-segment instrumentation and fusion for thoracolumbar spine fractures: a consecutive 4-year series // Spine. 2000. Vol. 25. P. 1157–1170.
9. Spine Surgery Tricks of the Trade / A.R. Vaccaro and T.J. Albert, eds. N. Y., 2003.

### Адрес для переписки:

Хан Икбал Шабир  
197348, Санкт-Петербург, Богатырский пр., 3, корп. 1, кв. 106,  
drcoolcat2000@yandex.ru

Статья поступила в редакцию 14.10.2008