



ОПЕРАТИВНОЕ ЛЕЧЕНИЕ ТЯЖЕЛЫХ ПРОТЯЖЕННЫХ КИФОТИЧЕСКИХ ДЕФОРМАЦИЙ ГРУДНОГО И ПОЯСНИЧНОГО ОТДЕЛОВ ПОЗВОНОЧНИКА

С.Т. Ветрилэ, А.А. Кулешов, М.С. Ветрилэ, О.Б. Челпаченко

Центральный институт травматологии и ортопедии им. Н.Н. Приорова, Москва

Цель исследования. Оценка эффективности оперативного лечения кифозов различной этиологии, разработка дифференцированного подхода к выбору метода хирургической коррекции кифотических деформаций различной этиологии.

Материал и методы. Прооперировано 74 пациента с протяженными кифотическими деформациями: с посттравматическими кифозами — 13; с врожденными кифотическими и кифосколиотическими деформациями с преобладанием кифотического компонента — 13; с кифотическими деформациями на фоне остеохондропатии апофизов тел позвонков — 7; с диспластическими кифосколиозами — 12; с нейрогенными кифозами и кифосколиозами — 11; с ятрогенными кифотическими деформациями — 18. Различные виды корригирующих вертебротомий выполняли 68 пациентам.

Результаты. Угол кифотической деформации у пациентов с протяженными кифозами уменьшился в среднем с $65,78^\circ \pm 30,70^\circ$ до $40,00^\circ \pm 19,93^\circ$ по Cobb. Применение корригирующих вертебротомий у 61 больного позволило повысить эффективность интраоперационной коррекции деформации на $32,0 \pm 13,5\%$. У 66 (83,8 %) случаях получены хорошие результаты лечения, в 10 (13,5 %) — удовлетворительные.

Заключение. Дифференцированный подход к оперативному лечению протяженных кифотических деформаций грудного и поясничного отделов позвоночника позволяет повысить эффективность хирургической коррекции деформации, снизить риск развития или прогрессирования неврологических расстройств, восстановить опорную функцию позвоночника.

Ключевые слова: кифоз, оперативное лечение, вертебротомия.

SURGICAL TREATMENT OF EXTENDED KYPHOTIC DEFORMITIES OF THE THORACIC AND LUMBAR SPINE

S.T. Vetrile, A.A. Kuleshov, M.S. Vetrile, O.B. Chelpatchenko

Objective. To assess the efficacy of surgical treatment of kyphosis of various etiology, and to develop a differential etiology-based approach to the choice of surgical correction technique.

Material and Methods. Seventy four patients with extended kyphotic deformities were operated on, including 13 patients with posttraumatic kyphosis; 13 — with congenital kyphosis and kyphoscoliosis with a prevalence of kyphotic component; 7 — with Scheuermann's kyphosis; 12 — with dysplastic kyphoscoliosis; 11 — with neurogenic kyphosis and kyphoscoliosis; and 18 — with iatrogenic kyphotic deformities. Various types of corrective vertebrectomy were performed in 68 patients.

Results. Average Cobb angle in patients with extended kyphosis decreased from $65.78^\circ \pm 30.70^\circ$ to $40.00^\circ \pm 19.93^\circ$. The application of corrective vertebrectomy in 61 patients allowed for rise in efficacy of intraoperative deformity correction by $32.0 \pm 13.5\%$. Differential approach to the choice of treatment technique resulted in good outcome in 66 patients (83.8 %), and in satisfactory - in 10 patients (13.5 %).

Conclusion. Differential approach to surgical treatment of extended kyphotic deformities in thoracic and lumbar spine increases the efficacy of surgical correction, decreases the risk of neurologic disorder development and progression, and restores the spine support function.

Key Words: kyphosis, surgical treatment, vertebrectomy.

Hir. Pozvonoc. 2009;(3):20–29.

В грудном отделе позвоночника кифотический изгиб является физиологическим, однако нет единого мнения относительно границы между нормальным и патологическим кифозом [9, 18]. Оперативное лечение кифотических деформаций грудного и поясничного отделов позвоночника — одна из наиболее сложных проблем в современной ортопедии [8], актуальность которой обусловлена достаточно высокой частотой неудовлетворительных результатов лечения.

Цель данного исследования — оценка эффективности оперативного лечения кифозов различной этиологии и разработка дифференцированного подхода к выбору метода хирургической коррекции кифотических деформаций.

Материал и методы

В клинике патологии позвоночника ЦИТО прооперированы 74 пациента с протяженными кифотическими деформациями. По нозологическому признаку выделено шесть групп пациентов: 13 пациентов с посттравматическими кифозами; 13 — с врожденными кифотическими и кифосколиотическими деформациями с преобладанием кифотического компонента; 7 — с кифотическими деформациями на фоне остеохондропатии апофизов тел позвонков; 12 — с диспластическими кифосколиозами; 11 — с нейрогенными кифозами и кифосколиозами; 18 — с ятрогенными кифо-

тическими деформациями (постламинэктомическими кифозами). Общая характеристика пациентов по группам дана в табл. 1.

Для выбора тактики оперативного лечения проводили анализ клинико-рентгенологических данных по следующим критериям: протяженность деформации (стандартная спондилография), мобильность/ригидность (функциональные спондило-, миелограммы, тракционный тест), наличие стеноза позвоночного канала и (или) интраканальных образований (КТ, МРТ и КТ в комбинации с миелографией), степень сагиттального и фронтального дисбаланса (антропометрия, рентгенография в положении пациента стоя), характер неврологических расстройств и предшествующих оперативных вмешательств. При врожденных и нейрогенных кифотических деформациях, а также при тяжелых ригидных кифозах иной этиологии с неврологическим дефицитом с целью выявления особенностей спинального кровообращения в зоне предполагаемого оперативного вмешательства выполняли спинальную ангиографию.

Угол кифотической деформации и величину поясничного лордоза оценивали по Cobb. Для унификации расчетов сопоставление результатов коррекции деформации производили с учетом сагиттального индекса (SI) на грудном уровне (+5°), на груднопоясничном (0°), на поясничном (-10°). С помощью SI можно рассчитать

необходимую коррекцию, в частности степень сгибания стержня металлоконструкции. Разность значений угла кифоза, рассчитанного по рентгенограмме, и SI дает реальную величину кифотической деформации [14]. Для повышения объективности оценки степени стеноза позвоночного канала на вершине кифоза определяли относительную площадь стеноза позвоночного канала по методике K. Yucesoy и N.R. Crawford [21] на основании данных рентгенографии (миелографии), КТ или МРТ.

С целью изучения свойств кифотической деформации, ее влияния на изменение сагиттального профиля позвоночника, а также для выявления корреляции между различными параметрами проводили статистический анализ.

Для объективной оценки исходов лечения разработана балльная система (от 6 до 28 баллов), которая является комбинацией следующих шкал и опросников (табл. 2):

- оценки болевого синдрома и работоспособности по Denis (от 1 до 5 баллов) [12];
- классификации неврологических расстройств по Frankel (от 1 до 5 баллов) [13];
- оценки нарушений функций тазовых органов по методике японской ортопедической ассоциации JOA (от 1 до 3 баллов) [11];
- оценки внешнего вида (от 1 до 5 баллов) по SRS (Scoliosis Research Society);

Таблица 1

Общая характеристика пациентов с протяженными кифотическими деформациями грудного и поясничного отделов позвоночника ($M \pm m$)

Нозология кифозов	Количество пациентов, n	Среднее число позвоночно-двигательных сегментов, n	Средний угол кифоза по Cobb, град.	Площадь стеноза позвоночного канала, %	Величина стеноза позвоночного канала, %	Угол сколиотического компонента по Cobb, град.
Посттравматические	13	2,23 ± 0,59	31,70 ± 12,00	35,67 ± 6,40	36,07 ± 5,80	—
Врожденные	13	3,23 ± 2,04	71,42 ± 12,00	55,22 ± 23,35	42,31 ± 12,08	60,00 ± 36,00
Остеохондропатии	7	6,43 ± 1,20	85,29 ± 10,39	—	—	40,20 ± 20,05
Диспластические	12	5,61 ± 1,33	84,22 ± 25,00	—	—	53,13 ± 37,38
Нейрогенные	11	5,16 ± 0,89	83,81 ± 15,55	49,18 ± 21,03	31,20 ± 10,32	96,54 ± 18,86
Постламинэктомические	18	2,89 ± 1,02	79,25 ± 29,40	51,65 ± 19,72	51,27 ± 20,47	96,55 ± 25,96

Таблица 2

Стандартизированная оценка исходов оперативного лечения, баллы

Оценка	Боль по Denis	Работоспособность по Denis	Неврология по Frankel	Функция тазовых органов по ЮА	Внешний вид пациентов (наличие косметического дефекта) по SRS*	Рентгенографические данные (состоятельность спондилодеза, коррекция кифотической деформации, стеноз позвоночного канала)
1	P5	W5	A	Отсутствие регуляции тазовых функций	1–2	Прогрессирующая кифотическая деформация с вовлечением смежных позвоночно-двигательных сегментов; псевдоартроз; стеноз позвоночного канала, превышающий пороговые величины для данной локализации
2	P4	W4	B	Частичная дисфункция тазовых органов	3–4	Псевдоартроз, кифоз более 30° (но меньше исходного); дегенеративные изменения смежных сегментов; стеноз позвоночного канала, не превышающий пороговые величины, без явных признаков прогрессирования деформации
3	P3	W3	C	Нормальная регуляция функций тазовых органов	5–6	Костно-фиброзный блок, остаточный непрогрессирующий кифоз в пределах 30°; отсутствие стеноза позвоночного канала; отсутствие признаков прогрессирования кифоза
4	P2	W2	D	—	7–8	Состоятельный спондилодез, остаточный непрогрессирующий кифоз до 20° (с учетом сагиттального индекса); отсутствие стеноза позвоночного канала; отсутствие признаков прогрессирования кифоза
5	P1	W1	E	—	9–10	Состоятельный спондилодез; полная коррекция деформации с формированием физиологического сагиттального профиля позвоночника; отсутствие стеноза позвоночного канала; отсутствие признаков прогрессирования кифоза

Максимально возможная сумма баллов — 28; 23–28 баллов — хороший результат; 12–22 балла — удовлетворительный; менее 11 баллов — неудовлетворительный;

* оценка пациентом своей внешности (от 1 до 10 баллов): 1 — очень низкая оценка восприятия, 10 — очень высокая оценка восприятия.

— оценки рентгенологических данных (от 1 до 5 баллов).

С целью повышения эффективности хирургической коррекции тяжелых кифотических деформаций выполняли различные виды корригирующих вертебротомий: по Бойчеву — 2 пациента; по Цивьяну — 2 [4, 7]; заднюю клиновидную резекцию (удаление тела позвонка) на вершине кифоза — 22 [17, 19]; вертебротомию передней и средней опорных колонн позвоночника из вентрального доступа — 2; передний релиз с последующей дорсальной коррекцией и фиксацией полисегментарной металлоконструкцией — 29 [20]; заднюю корригирующую остеотомию по Smith-Petersen — 4 [14, 15]; операцию по методике

N. Kawahara — 4 [16]; заднюю клиновидную вертебротомию с резекцией на уровне основания корня дуги верхинного позвонка — 2 [10].

Результаты

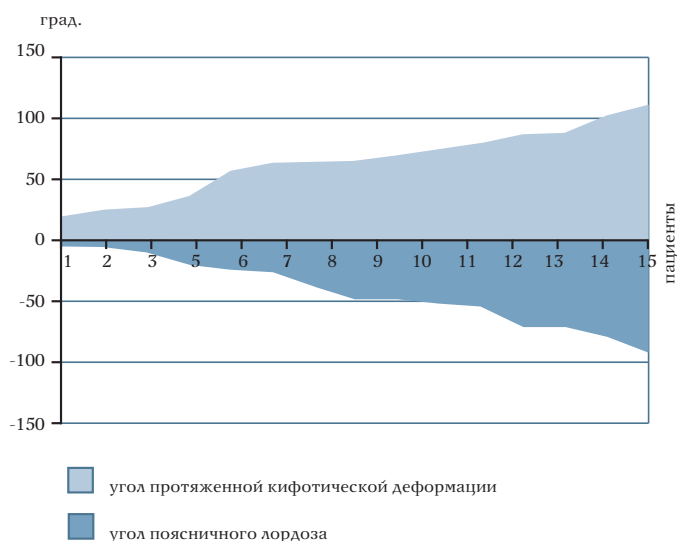
Угол кифотической деформации у пациентов с протяженными кифозами уменьшился в среднем с $65,78^\circ \pm 30,70^\circ$ до $40,00^\circ \pm 19,93^\circ$ по Cobb. Применение различных корригирующих вертебротомий у 61 больного позволило повысить эффективность интраоперационной коррекции деформации на $32,0 \pm 13,5\%$.

В результате оперативного лечения физиологический сагиттальный профиль позвоночника сформирован у 51

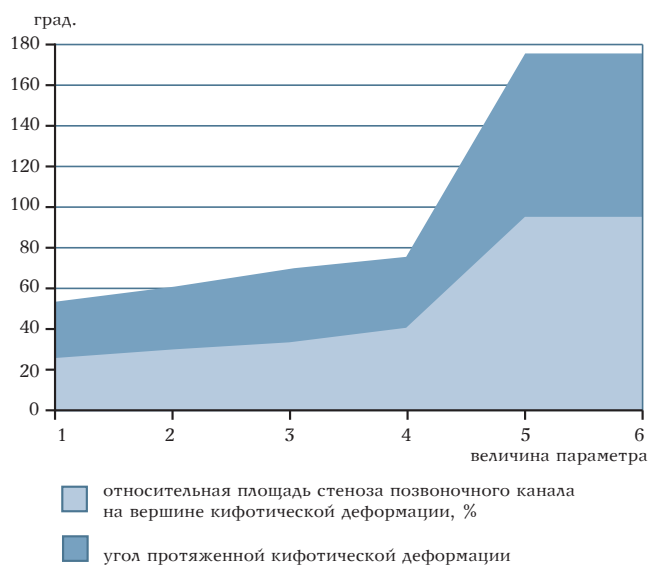
(68,9%) пациента, близкий к физиологическому — у 21 (28,4%). Стойкий сагиттальный дисбаланс сохранился у 2 (2,7%) пациентов с врожденными кифотическими деформациями.

При изучении свойств кифотической деформации отмечена достоверная обратная корреляция (по коэффициенту корреляции Спирмена) между величинами угла кифотической деформации и поясничного лордоза ($r = 0,62$; $P < 0,05$; рис. 1).

Выявлена достоверная корреляция между относительной площадью стеноза позвоночного канала и величиной угла протяженной кифотической деформации ($r = 0,83$; $P < 0,05$), что соответствует высокой степени зависимости данных величин (рис. 2).

**Рис. 1**

Корреляция величин угла протяженной кифотической деформации и поясничного лордоза

**Рис. 2**

Корреляция между относительной площадью стеноза позвоночного канала и величиной угла протяженной кифотической деформации

При анализе неврологического статуса у 28 (37,8%) больных отмечена исходная неврологическая симптоматика, ее послеоперационное развитие выявлено у 1 (1,4%) пациента. После оперативного лечения у 18 (64,3%) пациентов положительной динамики в неврологическом статусе не было, у 10 (35,7%) произошел регресс симптомов миелопатии (рис. 3).

Исходные нарушения функций тазовых органов (ФТО) различной степени выраженности имелись у 18 пациентов, из них у 6 отмечено улучшение регуляции ФТО после оперативного лечения. Среди пациентов, у которых после оперативного лечения отмечалась положительная динамика в регуляции ФТО, ее достоверно полное восстановление констатировано у 4 больных, легкая степень выраженности — у 2 (рис. 4). Изолированных нарушений ФТО при отсутствии двигательных и чувствительных расстройств не выявлено.

При анализе результатов лечения пациентов с протяженными кифотическими деформациями отмечено увеличение суммы баллов по всем вышеперечисленным критериям с $16,22 \pm 3,43$ до $23,17 \pm 3,77$ баллов.

Таким образом, у 62 (83,8%) пациентов с протяженными кифотическими деформациями различной этиологии получен хороший результат лечения, у 10 (13,5%) — удовлетворительный, у 2 (2,7%) — неудовлетворительный.

Отдельно проанализированы показатели шкалы боли по Denis. Средний балл по данному параметру увеличился с $2,76 \pm 1,22$ до $4,51 \pm 0,5$, что говорит о зависимости между тяжестью кифотической деформации и выраженностью болевого синдрома.

При сопоставлении показателей уровня болевого синдрома по Denis и величины угла остаточной кифотической деформации выявлена статистически достоверная корреляция ($r = 0,68$; $P < 0,01$). Средняя степень корреляции выявлена между выраженностью неврологического дефицита по Frankel и величиной угла оста-

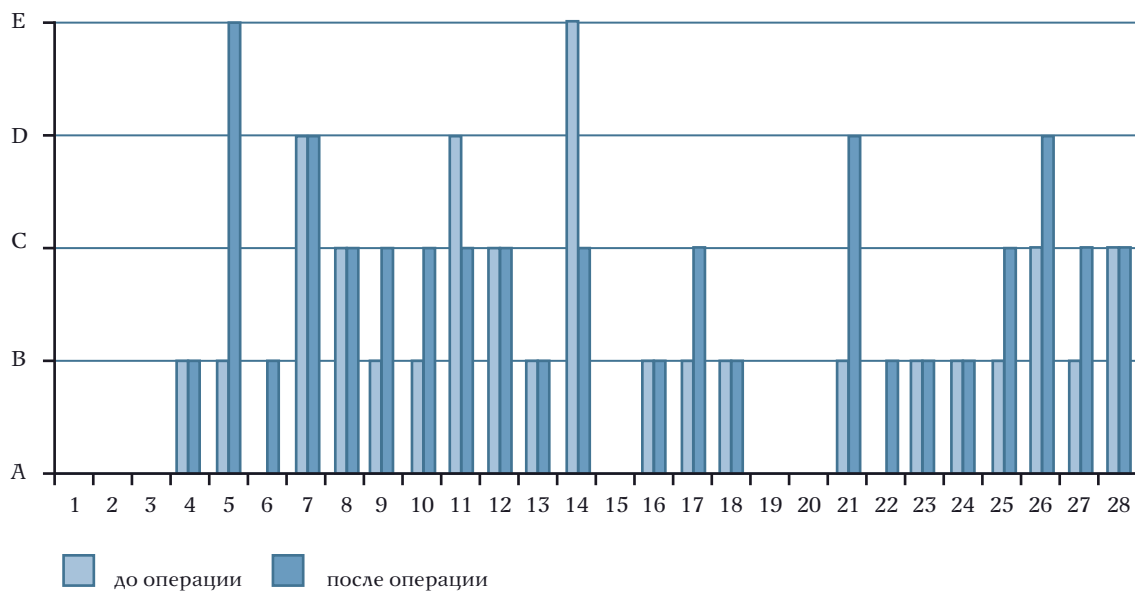


Рис. 3
Неврологический статус пациентов с исходной неврологической симптоматикой

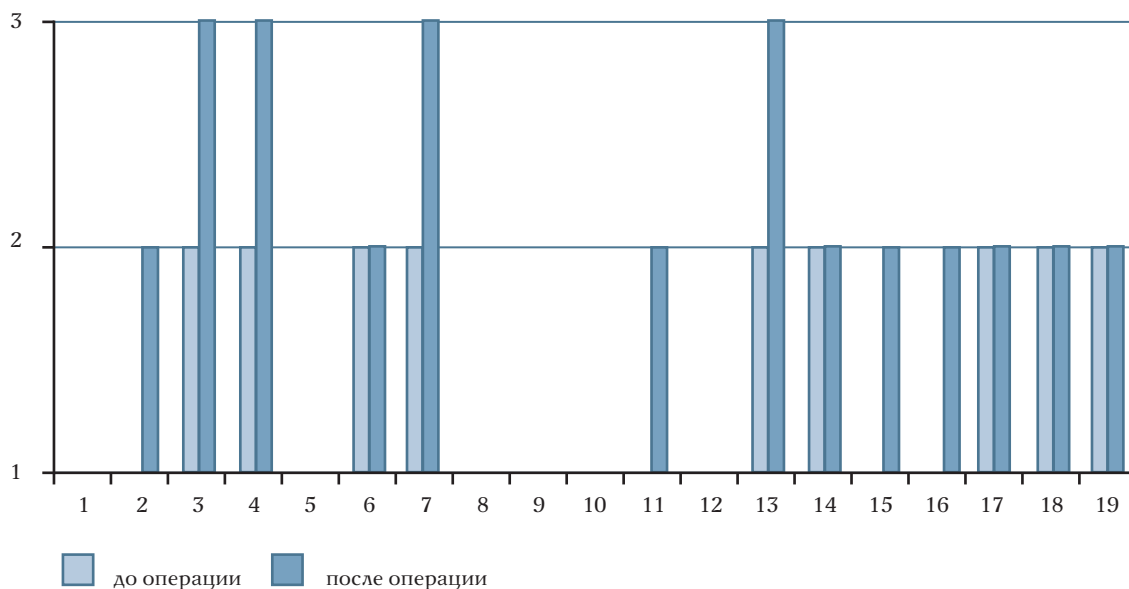


Рис. 4
Функция газовых органов у пациентов с исходной неврологической симптоматикой

точной кифотической деформации ($r = 0,42$; $P < 0,01$).

При анализе показателей шкалы работоспособности и физической активности получено увеличение средних показателей с $2,36 \pm 1,03$ до $4,10 \pm 1,36$ баллов. Самооценка внешнего вида выросла с $2,77 \pm 0,10$ до $4,53 \pm 0,67$ балла.

Средний балл рентгенологических данных до оперативного лечения составил $1,80 \pm 0,58$, после проведенного лечения — $4,52 \pm 0,62$, что свидетельствует об эффективности выбранной тактики хирургической коррекции.

Таким образом, доказана эффективность комплексного подхода к оперативному лечению протяженных кифотических деформаций, о чем свидетельствует увеличение всех стандартизированных показателей после проведенного лечения в сравнении с их первоначальным уровнем.

Обсуждение

Независимо от этиологии кифотические деформации при естественном течении всегда прогрессируют и могут сопровождаться неврологическими осложнениями, а их консервативное лечение не только не исправляет деформацию, но и не предотвращает ее прогрессирование. Возникающий при кифозах сагиттальный дисбаланс приводит к изменениям нагрузок на смежные отделы позвоночника и суставы нижних конечностей. Целью оперативного лечения является коррекция деформации, восстановление опорной функции позвоночника с максимально возможным исправлением кифотической деформации и нормализацией сагиттального профиля позвоночника, устранение вертебротеларного конфликта и болевого синдрома, создание условий для восстановления утраченных функций спинного мозга, формирования прочного спондилодеза, ранней активизации пациентов [7, 18]. Ревизию и декомпрессию позвоночного канала проводили пациентам не только при наличии грубой неврологической симптоматики, но и больным

без неврологической симптоматики со стенозом позвоночного канала, превышающим пороговые величины для данной локализации стеноза, обусловленного кифотической деформацией [1]. В некоторых случаях декомпрессия позвоночного канала являлась сопутствующим элементом корригирующей вертебротомии.

При оперативном лечении необходимо учитывать факторы, влияющие на течение кифотической деформации. К факторам, препятствующим прогрессированию кифотической деформации, относятся стабильность задней позвоночной колонны, напряжение мышц-разгибателей спины, наличие физиологического поясничного лордоза [5]. Основные факторы прогрессирования кифотической деформации — относительное укорочение передней колонны позвоночника из-за разрушения тел позвонков, их заболеваний или пороков развития, нестабильность передней колонны позвоночника, фиброзирование передней продольной связки или блокирование передней колонны, наличие физиологического грудного кифоза [6]. Мы, как и большинство исследователей [10, 15–17, 20], придерживаемся тактики оперативного лечения дорсальным доступом при условии сохранения опорности и стабильности передней и средней опорных колонн позвоночника. При относительном укорочении передней опорной колонны дефект передних опорных структур, образовавшийся после инструментальной коррекции деформации, замещается аутоаутогенными трансплантатами или межтеловыми кейджами «Puramesh». При тяжелых ригидных деформациях возникает необходимость передней мобилизации позвоночника с последующим созданием условий для формирования спондилодеза [2, 3]. Известно, что исправить кифотическую деформацию позвоночника можно двумя путями — аксиальным растяжением и разгибанием. А. White, М. Panjabi (Цит. по: М. В. Михайловский, Н. Г. Фомичев, 2002) разработали математическую модель исследования относительной эффективности аксиального

и поперечного нагружения для коррекции деформаций позвоночника. Исследования показали, что осевая тракция более эффективна, чем поперечное усилие (разгибание), при величине деформации 53° и более (по Cobb) при протяженных кифозах. При кифозах короткой протяженности, 2–3 сегмента, аксиально направленное корригирующее воздействие более эффективно, чем горизонтальное. Однако для более эффективной хирургической коррекции тяжелых протяженных кифотических деформаций необходимо одновременное приложение обеих сил. Аксиальную коррекцию мы чаще выполняем в гало-аппарате, который используем в качестве предоперационной подготовки или в качестве метода коррекции и фиксации между этапами оперативного лечения. Применение гало-аппаратов (мы применяем систему для гало-пельвиктракции) предполагает использование эластических свойств мягких тканей [3]. Современный полисегментарный инструментарий позволяет проводить направленную интраоперационную коррекцию кифотической деформации, как за счет дистракции, так и за счет разгибания, и обеспечивает стабильную фиксацию позвоночника после достижения оптимальной коррекции [5]. С целью повышения эффективности коррекции кифоза мы применяли корригирующую вертебротомию. Необходимо правильно выбрать ось вращения, вокруг которой выполняется коррекция деформации. Целью остеотомии является смещение вектора осевой нагрузки в дорсальную сторону для воссоздания сагиттального баланса [10]. Вертебротомию переднего опорного комплекса позвоночника выполняют с целью мобилизации, она позволяет создать условия для формирования прочного спондилодеза и в некоторых случаях произвести удлинение передней и средней колонн позвоночника [16, 17, 19, 20]. Формирование так называемого спондилодеза на 360° является золотым стандартом в хирургии деформаций позвоночника [1, 3, 7, 10, 14, 16]. Остеотомии задней опорной колонны с примене-

нием полисегментарного инструментария на контракцию способствуют адекватной мобилизации позвоночника и укорочению относительно удлиненной задней опорной колонны позвоночника [14, 15]. Данный вид остеотомий мы применяли при лечении юношеского гиперкифоза Шейерманна и диспластических кифосколиозов [15].

Клинический пример 1. Пациентке 3., 13 лет, с грудным кифозом Шейерманна выполнено двухэтапное оперативное вмешательство в один наркоз. Первый этап — трансторакальная многоуровневая дискэктомия на вершине деформации Th₅—Th₁₁, межтеловой спондилодез аутокостью; второй этап — дорсальная корригирующая остеотомия на вершине деформации Th₅—Th₁₁ (6 уровней), коррекция и фиксация грудного отдела позвоночника в условиях интраоперационной гало-пельвиктракции, задний спондилодез (рис. 5).

Трехколонные вертебротомии [16, 20] мы применяем у больных с тяжелыми кифотическими деформациями и выраженным сагиттальным дисбалансом с целью получения наибольшей степени коррекции.

Клинический пример 2. Пациент С., 17 лет, с постламинэктомическим кифозом, состояние после удаления невриномы, неадекватная металлофиксация. С 2002 г. отмечает слабость в правой нижней конечности. По месту жительства оперирован нейрохирургами: ламинэктомия на уровне Th₁₂, удаление невриномы, транспедикулярная фиксация. В ноябре 2003 г. после падения с мотоцикла появились боли в поясничном отделе позвоночника, иррадирующие в нижние конечности. Отмечено нарастание кифотической деформации. Пациенту проведено двухэтапное оперативное лечение. Первый этап — наложение гало-аппарата для получения предварительной коррекции деформации; через месяц вторым этапом выполнено удаление металлоконструкции, интраканальной опухо-

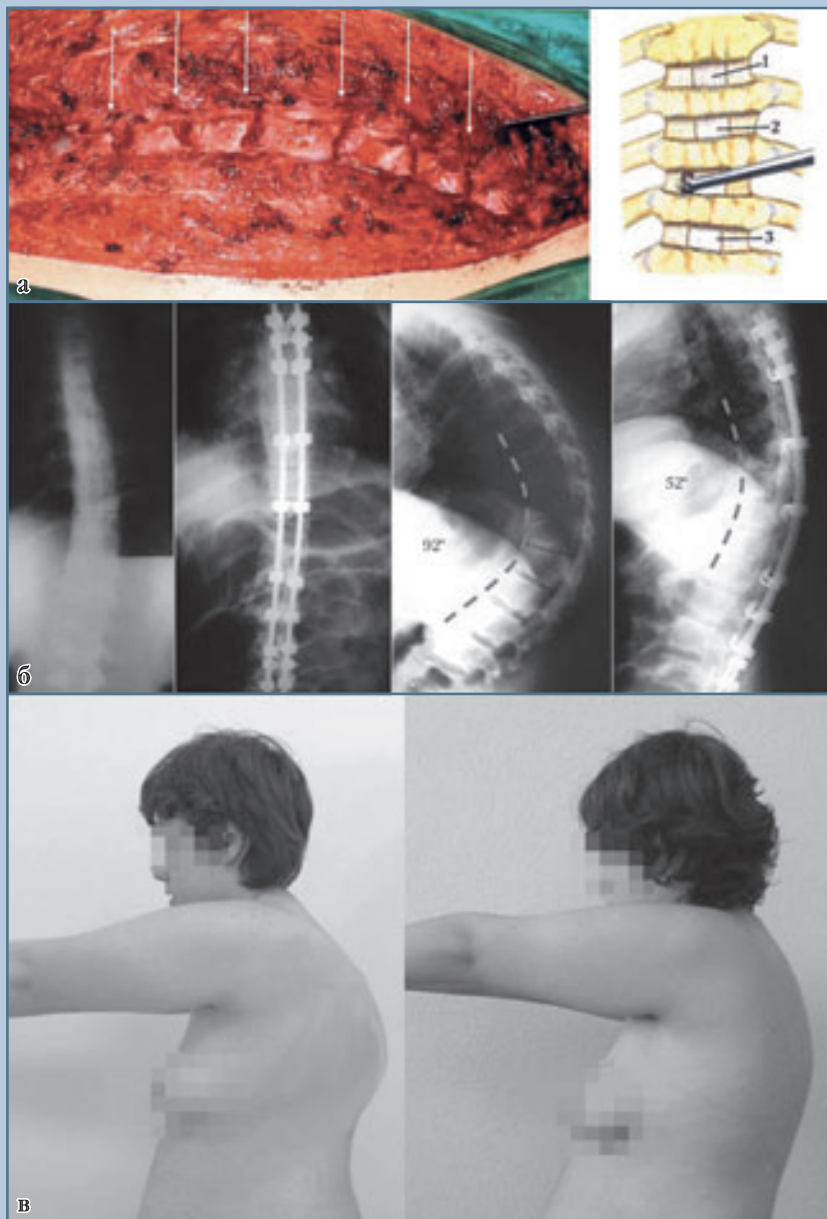


Рис. 5

Данные пациентки 3., 13 лет, с грудным кифозом Шейерманна:

а — операционная рана на этапе выполнения задней корригирующей вертебротомии и схема задней корригирующей вертебротомии по Smith-Petersen;

б — рентгенограммы до и после оперативного лечения, коррекция кифотической деформации с 92° до 52°, сформирован нормальный сагиттальный профиль позвоночника;

в — внешний вид пациентки до и после оперативного лечения

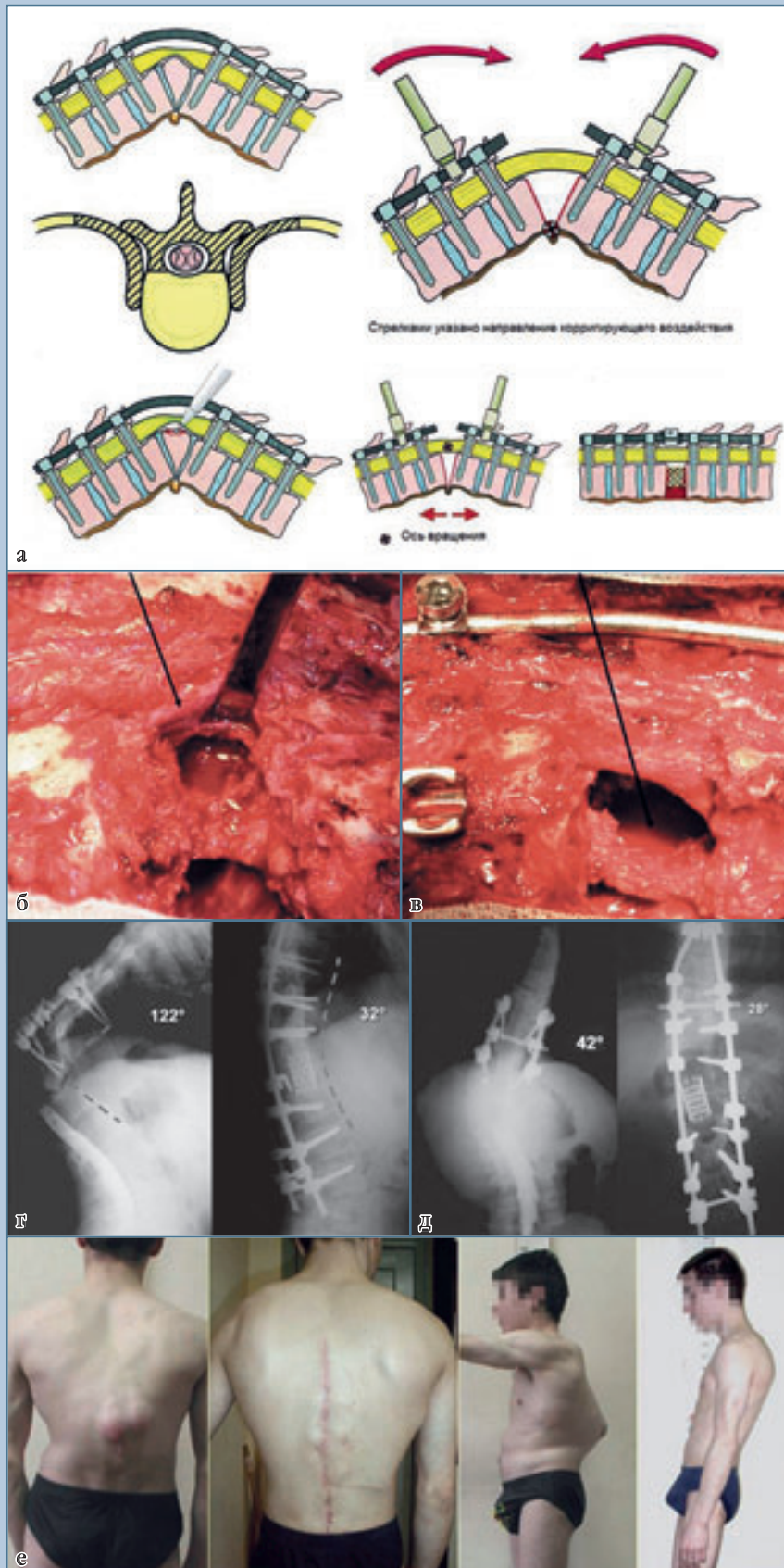


Рис. 6

Данные пациента С., 17 лет, с посттравматическим кифозом:

а – схема операции по N. Kawahara et al. [6];

б – операционная рана: декомпрессия позвоночного канала;

в – операционная рана после корпорэктомии;

г – рентгенограммы в боковой проекции до и после оперативного лечения: коррекция кифотической деформации – с 122° до 32°, сформирован физиологический сагиттальный профиль позвоночника;

д – рентгенограммы в прямой проекции до и после оперативного лечения, коррекция деформации во фронтальной плоскости – с 42° до 28° (14%; 33,3 %);

е – внешний вид пациента до и после оперативного лечения

ли, корригирующая вертебротомия по N. Kawahara et al. [16], коррекция и фиксация позвоночника системой CD, межтеловой спондилодез сетчатый кейджем Mesh, задний спондилодез. В послеоперационном периоде отмечалось развитие нижнего вялого парализа с нейропатической болью; ФТО не пострадала. Проводили комплексное восстановительное лечение, на фоне которого отмечена положительная динамика (боли купированы, восстановлена сила мышц нижних конечностей до исходного уровня). Пациент активизирован, начал ходить без дополнительных средств опоры (рис. 6).

Однако из-за травматичности и высокого риска при подобных оперативных вмешательствах необходим тщательный отбор больных с учетом их общесоматического статуса. Отдельного внимания требует вопрос о необходимой степени коррекции кифотической деформации, так как гиперкоррекция может приводить к вторичным нарушениям сагиттального баланса позвоночника, связанного с уплощением поясничного лордоза, что вызывает

развитие и прогрессирование дегенеративных изменений не только в смежных отделах позвоночника, но и в суставах нижних конечностей [10].

Заключение

Основными критериями выбора тактики оперативного лечения протяженных кифозов являются протяженность, мобильность, локализация деформации, относительная площадь стеноза позвоночного канала, а также наличие, выраженность и сроки существования неврологического дефицита.

Применение корригирующих вертебротомий значительно увеличивает эффективность интраоперационной коррекции кифотических деформаций. При тяжелых ригидных кифотических деформациях (застарелых посттравматических, ятрогенных, врожденных после окончания роста позвоночника) показаны трехколонные вертебротомии.

Для эффективной коррекции тяжелых диспластических и нейрогенных кифотических деформаций целесо-

образно выполнение двухэтапного оперативного лечения: многоуровневая дискэктомия на вершине деформации, предварительная коррекция в системе для гало-пельвиктракции с последующей дорсальной коррекцией и фиксацией полисегментарным инструментарием. При ригидных кифозах Шейерманна и нейрогенных кифотических деформациях с наличием костного или костно-фиброзного сращения между задними элементами позвоночника показано выполнение задних корригирующих остеотомий по методу Smith-Petersen.

Таким образом, дифференцированный подход к оперативному лечению протяженных кифотических деформаций грудного и поясничного отделов позвоночника позволяет повысить эффективность хирургической коррекции кифотической деформации, снизить риск развития или прогрессирования неврологических расстройств, восстановить опорную функцию позвоночника, способствует формированию нормального сагиттального профиля позвоночника и устранению косметического дефекта.

Литература

1. **Борисов А.К.** Оперативное лечение переломов грудного и поясничного отделов позвоночника с применением транспедикулярной фиксации. Дис. ... канд. мед. наук. М., 2001.
2. **Кулешов А.А.** Тяжелые формы сколиоза. Оперативное лечение и функциональные особенности некоторых органов и систем. Дис. ... д-ра мед. наук. М., 2007.
3. **Михайловский М.В., Фомичев Н.Г.** Хирургия деформаций позвоночника. Новосибирск, 2002.
4. **Мовшович И.А.** Оперативная ортопедия. Рук-во для врачей. М., 1994.
5. **Мушкин А.Ю.** Хирургическая коррекция несистемных угловых кифозов у детей (туберкулезный спондилит, врожденные пороки позвонков): Автореф. дис. ... д-ра мед. наук. СПб., 2000.
6. **Ульрих Э.В., Мушкин А.Ю.** Вертебрология в терминах, цифрах, рисунках. СПб., 2001.
7. **Цивьян Я.Л.** Оперативное лечение горбов, М., 1973.
8. **Чаклин В.Д., Абальмасова Е.А.** Сколиоз и кифозы, М., 1973.
9. **Boseker E.H., Moe J.H., Winter R.B., et al.** Determination of "normal" thoracic kyphosis: a roentgenographic study of 121 "normal" children // J. Pediatr. Orthop. 2000. Vol. 20. P. 796–798.
10. **Bridwell K.H., Lewis S.J., Rinella A., et al.** Pedicle subtraction osteotomy for the treatment of fixed sagittal imbalance. Surgical technique. // J. Bone Joint Surg. Am. 2004. Vol. 86. Suppl. 1. P. 44–50.
11. **Costanzo G., Cellocco P., Di Francesco A., et al.** The role of JOA score as an indication for surgical or conservative treatment of symptomatic degenerative lumbar spinal stenosis // J. Orthop. Traumatol. 2005. Vol. 6. P. 150–153.
12. **Denis F., Armstrong G.W., Searls K., et al.** Acute thoracolumbar burst fractures in the absence of neurologic deficit. A comparison between operative and nonoperative treatment. // Clin. Orthop. Relat. Res. 1984. N. 189. P. 142–149.
13. **Frankel H.L., Hancock D.O., Hyslop G.** The value of postural reduction in the initial management of closed injuries of the spine with paraplegia and tetraplegia // Paraplegia. 1969. Vol. 7. P. 179–192.
14. **Hosman A.J., Langeloo D.D., de Kleuver M., et al.** Analysis of the sagittal plane after surgical management for Scheuermann's disease: a view on overcorrection and the use of an anterior release // Spine. 2002. Vol. 27. P. 167–175.
15. **Johnston C.E., Elerson E., Dagher G.** Correction of adolescent hyperkyphosis with posterior-only threaded rod compression instrumentation: is anterior spinal fusion still necessary? // Spine. 2005. Vol. 30. P. 1528–1534.
16. **Kawahara N., Tomita K., Baba H., et al.** Closing-opening wedge osteotomy to correct angular kyphotic deformity by a single posterior approach // Spine. 2001. Vol. 26. P. 391–402.
17. **Kim Y.J., Otsuka N.Y., Flynn J.M., et al.** Surgical treatment of congenital kyphosis // Spine. 2001. Vol. 26. P. 2251–2257.
18. **Lonstein J.E., Winter R.B., Moe J.H., et al.** Neurologic deficits secondary to spinal deformity. A review of the literature and report of 43 cases // Spine. 1980. Vol. 5. P. 331–355.

19. **McMaster M.J., Singh H.** The surgical management of congenital kyphosis and kyphoscoliosis // Spine. 2001. Vol. 26. P. 2146–2155.
20. **Smith J.T., Gollogly S., Dunn H.K.** Simultaneous anterior-posterior approach through a costotransversectomy for the treatment of congenital kyphosis and acquired kyphoscoliotic deformities // J. Bone Joint Surg. Am. 2005. Vol. 87. P. 2281–2289.
21. **Yucesoy K., Crawford N.R.** Increase in spinal canal area after inverse laminoplasty: an anatomical study // Spine. 2000. Vol. 25. P. 2771–2776.

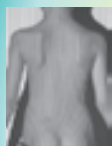Адрес для переписки:

Челпаченко Олег Борисович
127299, Москва, ул. Приорова, 10, ЦИТО
им. Н.Н. Приорова,
chelpachenko81@mail.ru


Статья поступила в редакцию 16.03.2009



КОМПЬЮТЕРНЫЙ ОПТИЧЕСКИЙ ТОПОГРАФ ТОДП ДИАГНОСТИКА ДЕФОРМАЦИИ ПОЗВОНОЧНИКА БЕЗ РЕНТГЕНА



Лауреат Международной премии
“ПРОФЕССИЯ – ЖИЗНЬ” в номинации
“За достижения в области науки
и технологии медицины”



Обеспечивает бесконтактное обследование пациентов с восстановлением трехмерной модели поверхности туловища с получением количественных оценок состояния осанки и формы позвоночника в трех плоскостях.

Предназначен для скрининг-диагностики детей и подростков, мониторинга состояния и оценки эффективности лечения больных с патологией позвоночника.

Отличается абсолютной безвредностью, большой пропускной способностью, полной автоматизацией, высокой точностью восстановления рельефа, информативностью и наглядностью, наличием оценки сколиотических дуг топографическим аналогом угла по Cobb.

15 лет клинической практики – более 200 установок ТОДП по России

Медицинское изделие ТОДП выпускается по лицензии Федеральной службы по надзору в сфере здравоохранения и социального развития № 99-03-000002. Сертификат соответствия № РОСС RU.АЯ79.В02777.

630091, Новосибирск, ул.Фрунзе, 17 ООО “МЕТОС” тел./факс: (383) 211-15-52, <http://www.metos.org>, e-mail: metos@online.nsk.su