



ЗАДНИЙ СПОНДИЛОДЕЗ В ХИРУРГИИ ШЕЙНОГО ОТДЕЛА ПОЗВОНОЧНИКА

Н.А. Корж, А.Е. Барыш

Институт патологии позвоночника и суставов им. М.И. Ситенко, Харьков, Украина

Цель исследования. Анализ результатов применения технологии заднего цервикоспондилодеза (ЗЦС) различной протяженности и локализации с помощью фиксирующей конструкции на основе стержней при хирургическом лечении пациентов с повреждениями и заболеваниями шейного отдела позвоночника.

Материал и методы. В исследование включены 15 пациентов в возрасте 12–68 лет. В 66,66 % случаев диагностированы травмы шейного отдела позвоночника, в 20,00 % — дегенеративные заболевания, в 6,67 % — опухолевые поражения, в 6,67 % — врожденная деформация шейного отдела позвоночника. Всем пациентам выполнен ЗЦС различной протяженности.

Результаты. Результаты хирургического лечения прослеживали в срок до 35 мес. Получены отличные (93,3 %) и хорошие (6,7 %) результаты. Клинических проявлений осложнений, связанных с техникой проведения винтов или с фиксирующей конструкцией для ЗЦС, интраоперационно или в послеоперационном периоде не отмечено.

Заключение. Анализ результатов лечения позволяет говорить об эффективности и безопасности применения технологии ЗЦС и фиксирующей системы на основе стержней при выполнении заднего спондилодеза различной протяженности и локализации, а также при наличии дефектов костных элементов заднего опорного комплекса шейных позвоночно-двигательных сегментов.

Ключевые слова: шейный отдел позвоночника, повреждения и заболевания шейного отдела позвоночника, задний цервикоспондилодез.

POSTERIOR FUSION IN CERVICAL SPINE SURGERY

N.A. Korzh, A. Ye. Barysh

Objective. To analyze outcomes of posterior cervical fusion of different length and localization using fixing rod constructions for surgical treatment of patients with cervical spine injuries and diseases.

Material and Methods. The study included 15 patients at the age of 12 to 68 years. Cervical spine injuries were diagnosed in 66.66 %, degenerative diseases — in 20.00 %, tumors — in 6.67 %, and congenital deformities of the cervical spine — in 6.67% of patients. All patients underwent posterior cervical fusion of different length.

Results. Outcomes of surgical treatment were followed up during 35 months after surgery. Excellent (93.3 %) and good (6.7 %) results were achieved. There were no intraoperative or postoperative complications related to screw insertion technique or fixing construction itself.

Conclusion. Analysis of treatment outcomes shows the efficacy and safety of posterior cervical fusion technique and fixing rod constructions for posterior fusion of different length and localization. This approach also can be used in the presence of bone defects in posterior supporting complex of spinal motor segments.

Key Words: cervical spine, cervical spine injuries and diseases, posterior cervical fusion.

Hir. Pozvonoc. 2010;(2):8–15.

На современном этапе развития вертебральной хирургии при лечении заболеваний и повреждений шейного отдела позвоночника одним из наиболее часто выполняющихся оперативных вмешательств является задний цервикоспондилодез (ЗЦС), который с 1891 г. стали осуществлять проволокой, а с течением времени — разнообразными фиксирующими конструкциями [9, 10–13, 22, 26, 32, 42]. При этом, в зависимости от конкретной кли-

нической ситуации, ЗЦС выполняют на протяжении как одного позвоночно-двигательного сегмента (ПДС) — моносегментарный спондилодез, так и нескольких — бисегментарный или мультисегментарный спондилодез, а при необходимости стабилизируют также краниовертебральный и/или шейно-грудной переход [1, 3, 4, 6, 16, 17, 25, 27, 28]. В 90-х гг. прошедшего столетия многие специалисты стали отдавать предпочтение

ЗЦС пластинами, фиксирующимися к суставным массам шейных позвонков [22, 24, 39]. Несомненно, ЗЦС различной протяженности пластинами может обеспечить стабильную фиксацию позвонков даже при наличии дефектов костных элементов заднего опорного комплекса шейного отдела позвоночника, но этот способ имеет некоторые весьма существенные ограничения и недостатки. Они обусловлены строго определенным неизменяе-

мым расстоянием между отверстиями в пластинах и сложностью соблюдения оптимальной траектории проведения винтов в суставные массы позвонков. Следствие этого — большая площадь контактной поверхности пластин, существенно перекрывающих дорсальные отделы фиксируемых ПДС, что может препятствовать адекватному выполнению костно-пластического спондилодеза [24, 28, 33, 37]. Одним из наиболее современных и надежных вариантов ЗЦС при хирургическом лечении заболеваний и повреждений шейного отдела позвоночника можно считать транспедикулярную фиксацию шейных позвонков [17, 18, 35], которая в ряде случаев сопряжена с достаточно высоким риском ятрогенного повреждения нервных и сосудистых структур шейного отдела позвоночника [19, 41]. Все большую популярность завоевывают погружные металлоконструкции на основе стержней, фиксирующиеся к костным элементам заднего опорного комплекса шейных ПДС различными способами. В настоящее время среди специалистов не существует единого мнения относительно явных преимуществ и недостатков какого-либо из них [25, 29].

Цель исследования — анализ результатов применения новой технологии ЗЦС различной протяженности и локализации с помощью фиксирующей конструкции на основе стержней при хирургическом лечении пациентов с повреждениями и заболеваниями шейного отдела позвоночника.

Материал и методы

В Институте патологии позвоночника и суставов им. М.И. Ситенко (ИППС) выполняют аутокостно-пластический ЗЦС с помощью разработанной технологии и устройства для ее реализации [7], позволяющих осуществить стабилизацию шейных ПДС любой протяженности (от затылочной кости до грудных позвонков включительно) при декомпрессивно-стабилизирующих и реконструктивно-восстановительных оперативных вмешательствах (рис. 1).

В соответствии с технологией ЗЦС хирургическое лечение с применением фиксирующей конструкции проводили 15 пациентам с повреждениями, дегенеративными заболеваниями, опухолями и врожденными деформациями шейного отдела позвоночника. В 9 (60%) случаях оперативное вмешательство выполняли мужчинам, в 6 (40%) — женщинам. Возраст пациентов — 12–68 лет.

Задний аутокостно-пластический металлоокципитоцервикоспондилодез производили 6 пациентам (4 мужчинам, 2 женщинам). В 1 случае оперативное вмешательство выполняли пациенту после свежей травмы, в 3 — пациентам с несвежими или застарелыми

повреждениями шейного отдела позвоночника. Всем больным выполнен мультисегментарный спондилодез (в 1 случае фиксировали три, в 4 — четыре, в 1 — все восемь ПДС шейного отдела позвоночника в комбинации с конструкцией для заднего груднопоясничного спондилодеза).

ЗЦС на уровне субаксиального шейного отдела позвоночника выполняли 4 пациентам (2 мужчинам и 2 женщинам), 3 из них — по поводу несвежих и застарелых повреждений (при этом суставные отростки, пластины дуг и остистые отростки оставались интактными) и 1 — при дегенеративном заболевании шейного отдела позвоночника (производили




Рис. 1

Фиксирующая система для заднего цервикоспондилодеза и ее некоторые элементы:

- а** — Т-образная окципитальная пластина, обеспечивающая точечный контакт с чешуей затылочной кости;
- б** — цервикальная пластина, обеспечивающая точечный контакт с суставными массами шейных позвонков;
- в** — фиксирующая система в собранном виде для заднего мультисегментарного окципитоцервикоторакоспондилодеза

декомпрессивную ламинопластику). Моносегментарную стабилизацию осуществляли 2 пациентам, мульти-сегментарную на протяжении трех ПДС — 2, в 1 случае ЗЦС выполнили в качестве элемента одномоментного двухэтапного комбинированного переднезаднего спондилодеза [4].

ЗЦС в области нижнешейного отдела позвоночника и шейно-грудного перехода выполняли 5 пациентам (3 мужчинам, 2 женщинам), причем 3 из них — по поводу несвежих повреждений шейного отдела позвоночника (в 1 случае суставные отростки, пластины дуг и остистые отростки оставались интактными, в 2 — выполняли декомпрессивную ламинэктомию), 2 — по поводу дегенеративных заболеваний шейного отдела позвоночника (произведена декомпрессивная ламинопластика). Одному больному осуществляли бисегментарную стабилизацию, остальным — мульти-сегментарную на протяжении трех (1 пациент), четырех (1), шести (2) ПДС. В 3 случаях ЗЦС выполняли в качестве элемента двухмоментного двухэтапного комбинированного переднезаднего спондилодеза [4]. У всех пациентов данной клинической группы каудальный базовый отдел фиксации соответствовал уровню Th₁.

Таким образом, ЗЦС с помощью фиксирующей конструкции на основе стержней осуществили в 10 (66,66%) случаях при травмах шейного отдела позвоночника и их последствиях, в 3 (20,00%) — при дегенеративных заболеваниях, в 1 (6,67%) — при опухолевом поражении, в 1 (6,67%) — при врожденной деформации шейного отдела позвоночника. Один ПДС стабилизировали у 2 (13,30%) пациентов, два — у 1 (6,70%), три — у 4 (26,70%), четыре — у 5 (33,30%), шесть — у 2 (13,30%), восемь — у 1 (6,70%), причем в 5 (33,30%) случаях выполняли различные варианты задней декомпрессии нервных структур позвоночника (имело место ятрогенное нарушение целостности костных и мягкотканых элементов заднего опорного комплекса). В общей

сложности мультисегментарный спондилодез производили в 12 (80,0%) случаях, то есть в четыре раза чаще, чем моносегментарный или бисегментарный ЗЦС. Изолированный ЗЦС осуществляли при хирургическом лечении 11 (73,3%) пациентов, а в качестве элемента комбинированного переднезаднего спондилодеза его использовали в 4 (26,7%) случаях.

Фиксирующая система конструкции ИППС и технология ее применения. Система для ЗЦС [7] состоит из Т-образной окципитальной пластины; особым образом маркированных для правых и левых отделов шейных позвонков цервикальных мини-пластин оригинальной конструкции, обеспечивающих их точечный контакт с костными элементами заднего опорного комплекса стабилизируемых ПДС и фиксирующихся винтами к затылочной кости и позвонкам в соответствии с предложенной методикой; специальных винтов для транспедикулярной фиксации верхних грудных позвонков; стержней и поперечных стяжек (рис. 1). Принимая во внимание то, что различные участки шейного отдела позвоночника имеют анатомические и биомеханические особенности, ЗЦС на различных уровнях выполняли с учетом этого, придерживаясь в то же время основных принципов разработанной технологии и последовательности ее реализации.

1 этап. Скелетирование дорсальных отделов фиксируемых ПДС, репозиция, декомпрессия. В положении пациента на животе при осуществлении заднего окципитоцервикоспондилодеза скелетирование чешуи затылочной кости производят на 2 см краниальнее *protuberantia occipitalis externa*, а дорсальных отделов шейных или верхних грудных позвонков — в каудальном направлении на необходимом протяжении по общеизвестной методике [22]. При этом, в соответствии с разработанной технологией, принципиально важным является достижение возможности четкой визуализации латеральных краев суставных масс шейных позвонков (за исключением С₁ и атлан-

тоаксиальных сочленений) на уровне предполагаемой стабилизации. Затем выполняют прямые и непрямые репозиционные маневры, а при необходимости — декомпрессивный этап оперативного вмешательства.

II этап. Провизорное крепление составных частей системы для ЗЦС к костным элементам фиксируемых ПДС. После предварительной моделировки с помощью специального гибочного ключа Т-образную окципитальную пластину с точечным контактом (рис. 1) устанавливают на затылочной кости каудальнее *protuberantia occipitalis externa* так, чтобы два ее отверстия, расположенные на центральной продольной линии, находились в проекции наружного затылочного гребня, и фиксируют к кости двумя винтами. Затем производят дополнительную фиксацию пластины еще двумя винтами, проведенными через билатерально расположенные симметричные отверстия в пластине. Все винты проводят в затылочную кость бикортикально в соответствии с разработанной техникой с помощью ручных фрез. При разработке технологии принимали во внимание результаты исследований, касающихся особенностей рельефа и параметров поперечного сечения затылочной кости в различных ее отделах [1, 31, 38].

Последовательно осуществляют провизорную билатеральную фиксацию цервикальных пластин с точечным контактом винтами к суставным массам шейных позвонков на избранном протяжении. Разработана методика проведения винтов в суставные массы позвонков среднешейного отдела позвоночника, отличающаяся от известных вариантов подобной техники [21, 43]. В соответствии с этой методикой определяют центр суставной массы каждого фиксируемого позвонка среднешейного отдела позвоночника. Перфорацию кортикального слоя костной ткани суставной массы производят в точке, находящейся на 1–2 мм медиальнее и краниальнее ее центра, что зависит от степени выраженности возможной пластической деформации дугоотростчатого сустава вследствие

дегенеративных изменений в ПДС. Ориентируясь на легко доступную визуализацию и инструментальной пальпации наиболее латерально расположенную точку краниолатерального угла верхнего суставного отростка фиксируемого шейного позвонка, перфорируют губчатую костную ткань суставной массы данного позвонка в направлении этой точки. Такая траектория проведения винта способствует минимизации риска повреждения позвоночной артерии и нервного корешка, а также повышению надежности фиксации цервикальной пластины к суставной массе за счет увеличения протяженности контакта винта с костной тканью. Вслед за этим в суставную массу вкручивают винт, продетый в отверстие специально маркированной правой или левой цервикальной пластины, чем достигают ее провизорной монокортикальной фиксации. При таком расположении винта, в непосредственной близости от важных сосудистых и нервных структур шейного отдела позвоночника, отсутствует риск их ятрогенного повреждения при максимальной протяженности захвата костной ткани витками резьбы винта, а провизорное крепление цервикальных пластин к суставным массам упрощает предварительный монтаж всей фиксирующей системы и сокращает его время.

В случаях обязательного вовлечения в спондилодез C_2 использовали описанную в специальной литературе [32] технику в авторской модификации. Что же касается транспедикулярной фиксации Th_1 , то для наиболее точного ориентирования в области корней дуг этого позвонка в каждом конкретном случае разрабатывали соответствующую технику, позволяющую обойтись без использования специального рентгенологического оснащения операционной. Для этого выполняли билатеральную парциальную заднюю фораминотомию C_7-Th_1 , после чего производили инструментальную пальпацию краниальных и медиальных отделов корней дуги Th_1 с помощью нервного крючка или диссектора. Транспедикуляр-

ное проведение винтов в области Th_1 проводили по известной методике [23]. При необходимости данный этап заканчивали выполнением контрольной рентгенографии.

III этап. Предварительный монтаж системы для ЗЦС. Производят после соответствующей обработки суставных поверхностей дугоотростчатых суставов, керамо- или аутокостно-пластического артродезирования, декортикации чешуи затылочной кости, дорсальных отделов шейных или грудных позвонков на уровне спондилодезирования и моделировки с помощью пластичного шаблона двух стержней соответствующей длины по форме шейного сагиттального контура и переходных отделов шейного отдела позвоночника.

IV этап. Окончательный монтаж системы для ЗЦС, прямые компрессионно-дистракционные маневры. При необходимости аподактильно осуществляли завершающие прямые репозиционные или компрессионно-дистракционные маневры на протяжении запланированной стабилизации ПДС, а затем жестко скрепляли элементы фиксирующей системы между собой и окончательно фиксировали винтами цервикальные пластины к суставным массам. Костные кортикально-губчатые аутоотрансплантаты необходимых размеров, взятые из крыла подвздошной кости [36], укладывали на подготовленную дорсальную поверхность фиксируемых шейных позвонков или переходных отделов шейного отдела позвоночника. При необходимости использовали поперечную стяжку, а также проволоку для фиксации костных трансплантатов к затылочной кости или позвонкам. Выполняли специальные тесты для подтверждения стабильности достигнутой фиксации и интраоперационную контрольную рентгенографию. После тщательного гемостаза осуществляли активное дренирование и послойное ушивание операционной раны.

В послеоперационном периоде внешнюю иммобилизацию производили мягкими ортезами или синтетичес-

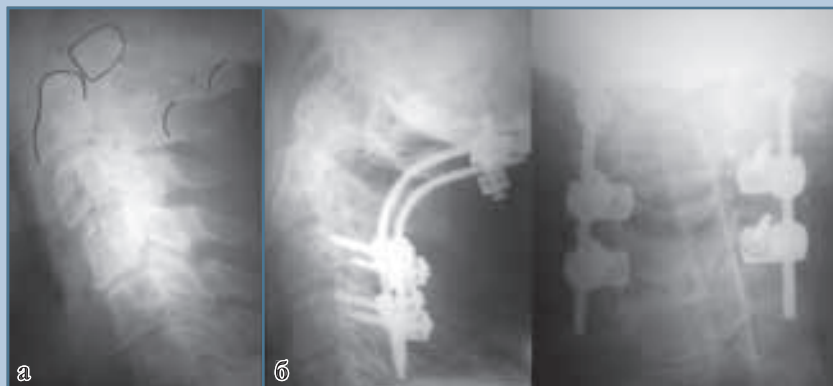
кими голодержателями конструкции ИППС [8]. Активизацию пациентов и их перевод в вертикальное положение производили в 1–2-е сут после операции. Продолжительность внешней иммобилизации в послеоперационном периоде — 2–3 мес. Максимальный срок наблюдения — 35 мес.

Результаты и их обсуждение

Результаты применения технологии ЗЦС с помощью фиксирующей конструкции на основе стержней представлены на рис. 2–4. Клиническую оценку результатов хирургического лечения пациентов данной группы проводили в соответствии с критериями Odom [34] в авторской модификации (табл.).

Рентгенологическую оценку результатов лечения пациентов, стабильность положения фиксирующей конструкции и отдельных ее элементов осуществляли по данным рентгенографии в стандартных проекциях в раннем послеоперационном периоде и с функциональной нагрузкой в позднем послеоперационном периоде по общеизвестной методике в соответствии с разработанными критериями [5].

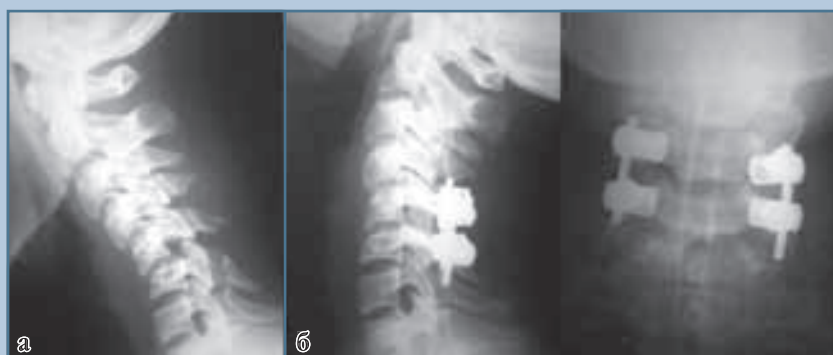У всех пациентов, кроме умершего по причинам, не связанным с оперативным вмешательством, имелась положительная динамика при клинической оценке результатов лечения (93,3% в соответствии с критериями Odom в авторской модификации). У пациентов данной клинической группы проведено 110 винтов (24 винта в затылочную кость, 13 — в C_2 , 63 — в C_3-C_6 , 10 — транспедикулярно в Th_1) в соответствии с известными и разработанными нами методиками. У 1 (6,7%) больного в процессе выполнения оперативного вмешательства наблюдали ликворею при установке Т-образной окципитальной пластины, которая прекратилась после полного вкручивания винта в затылочную кость. Этому же пациенту спустя 30 мес. после операции по его настоянию металлоконструкцию удалили, при этом признаков ликвореи при выкручивании винтов из затылочной кости не отме-

**Рис. 2**

Рентгенограммы пациента Р., которому выполнен задний мультисегментарный окципитоцервикоспондилодез:

а — в боковой проекции при поступлении;

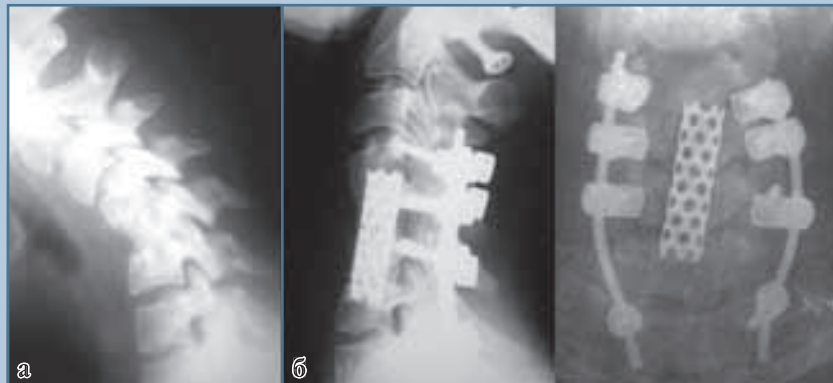б — в боковой и переднезадней проекциях через 6 мес. после операции

**Рис. 3**

Рентгенограммы пациентки Э., которой выполнен задний моносегментарный цервикоспондилодез:

а — в боковой проекции при поступлении (через 1 мес. после травмы);

б — в боковой и переднезадней проекциях через 6 мес. после операции

**Рис. 4**

Рентгенограммы пациентки М., которой выполнен комбинированный мультисегментарный передний межтеловой металлокерамоспондилодез C_4-C_7 и задний аутокостно-пластический цервикоторакоспондилодез C_4-Th_1 :

а — в боковой проекции до операции (3 мес. после травмы и выполнения переднего межтелового аутокостно-пластического цервикоспондилодеза C_4-C_6);

б — в боковой и переднезадней проекциях через 24 мес. после операции

чали, а прочность фиксации элементов системы для ЗЦС как между собой, так и в костной ткани сохранялась. Каких-либо клинически проявляющихся осложнений, связанных с тех-

никой проведения винтов или с самой фиксирующей конструкцией для ЗЦС, интраоперационно или в послеоперационном периоде не отмечено ни в одном случае.

Стабильность положения самой конструкции и отдельных ее элементов в послеоперационном периоде оценивали клинически и рентгенологически по разработанным нами критериям. У 14 (93,3%) пациентов она соответствовала I градации, у 1 (6,7%) пациентки, которой была установлена поперечная стяжка, произошла ее поломка в непосредственной близости от одного из стержней, что не являлось причиной жалоб или какой-либо клинической симптоматики в отдаленном послеоперационном периоде (II градация) и не оказало отрицательного влияния на конечный результат лечения. Фиксирующая конструкция этой пациентке удалена по настоянию ее родителей через 35 мес. после выполнения оперативного вмешательства. Интраоперационно обратила на себя внимание прочная фиксация винтов в костной ткани и сохраняющаяся надежность соединения элементов конструкции.

Костное сращение, по данным рентгенографии на уровне спондилодезирования, отмечали у всех больных (I–III градации в соответствии с раз-

Таблица

Критерии клинической оценки результатов хирургического лечения пациентов с повреждениями и заболеваниями шейного отдела позвоночника по Odom [34] в авторской модификации

Градация (результат)	Характеристика
I (отличный)	Отсутствие жалоб, связанных с оперативным вмешательством по поводу повреждения или заболевания шейного отдела позвоночника; пациент может заниматься повседневной деятельностью без ухудшения состояния
II (хороший)	Периодически возникающий дискомфорт, связанный с оперативным вмешательством, но не оказывающий существенного негативного влияния на работоспособность или физическую активность пациента
III (удовлетворительный)	Субъективное улучшение состояния, но физическая активность может быть несколько снижена
IV (неудовлетворительный)	Отсутствие улучшения или ухудшение состояния по сравнению с ощущениями в предоперационном периоде

работанными критериями). Следует заметить, что рентгенологически максимально точно оценить степень выраженности костного сращения не всегда представляется возможным, так как наличие металлоконструкции может препятствовать этому. Возможно, более полная информация по данному вопросу могла бы быть получена после дополнительных методов обследования (например, КТ).

В современной русскоязычной специальной литературе сообщения о выполнении ЗЦС с помощью погружных металлоконструкций встречаются редко [2, 5, 14, 15]. Более широко такие фиксаторы применяют в зарубежных клиниках [28, 42]. Так, Shimizu et al. [40] проанализировали результаты лечения 22 пациентов после выполнения окципитоцервикоспондилодеза с помощью новой фиксирующей системы оригинальной конструкции и пришли к весьма оптимистическим выводам. Но следует обратить внимание на то, что в данной группе в двух случаях имел место перелом затылочной кости в результате закручивания в нее винтов.

Для стабилизации среднешейного отдела позвоночника были предложены и нашли применение погружные металлоконструкции на основе стержней, фиксирующиеся к суставным массам, но обладающие рядом пре-

имуществ по сравнению с пластинами. Результаты многих исследований свидетельствуют о том, что применение конструкций такого типа может являться методом выбора при наличии костных дефектов заднего опорного комплекса ПДС шейного отдела позвоночника, особенно при необходимости выполнения мультисегментарного ЗЦС [11, 20, 26, 29, 30]. Однако на научных форумах и страницах специальных изданий продолжается дискуссия как о целесообразности применения той или иной фиксирующей системы на основе стержней, так и о преимуществах и недостатках различных траекторий проведения винтов в суставные массы шейных позвонков [21, 29, 43].

Разработанные в ИППС технология ЗЦС и фиксирующая система на основе стержней для ее реализации имеют ряд преимуществ и отличительных особенностей. Одной из них является наличие чередующихся между собой острых выступов и впадин на участках окципитальной и цервикальных пластин, прилегающих к дорсальной поверхности затылочной кости и суставных масс шейных позвонков. Это позволяет создать эффект точечного контакта металлоконструкции с костной тканью, что способствует как повышению надежности фиксации в этой анатомической области

с учетом особенностей рельефа затылочной кости и суставных масс, так и оптимизации репаративных процессов в области спондилодезирования. Кроме того, отверстия для проведения винтов в цервикальных пластинах выполнены таким образом, что позволяют варьировать угол проведения винтов в зависимости от конкретной клинической ситуации и анатомических особенностей шейного отдела позвоночника каждого пациента. Это особенно важно в случаях значительно выраженных дегенеративных изменений и артрозных деформаций в области дугоотростчатых суставов. Разработанная методика проведения винтов в суставные массы позвонков среднешейного отдела позвоночника не требует применения специальных устройств или технического оснащения и минимизирует риск ятрогенного повреждения позвоночной артерии и нервного корешка, а также способствует повышению надежности фиксации цервикальной пластины к суставной массе за счет увеличения протяженности контакта винта с костной тканью. Раздельная фиксация цервикальных пластин к определенным позвонкам и последующая провизорная сборка конструкции с помощью смоделированных по форме и размерам стержней обеспечивает соответствие данной фиксирующей конструкции особенностям ПДС шейного отдела позвоночника различной протяженности. Такая провизорная сборка данного устройства позволяет аподактильно осуществить тонкие репозиционные или компрессионно-дистракционные маневры на завершающем этапе оперативного вмешательства, в том числе с целью восстановления или коррекции шейного сагиттального контура и сагиттального краниоцервикального баланса. Применение стержней обеспечивает достижение многоплоскостной стабильности ПДС на протяжении стабилизации, а небольшие размеры и масса стержней позволяют адекватно осуществлять аутокостно-пластический спондилодез. Немаловажно также и то, что узлы фиксации данной сис-

темы после ее окончательного монтажа располагаются на большем удалении от постоянных центров вращения шейных позвонков, чем при спондилодезе с помощью пластин: таким образом, увеличивается рычаг ее действия, а следовательно, снижается необходимость делать данную систему чрезмерно громоздкой. Конструктивные особенности фиксирующей системы ИППС позволяют значительно упростить процесс ее монтажа и сократить время оперативного вмешательства.

Повреждения шейного отдела позвоночника и их последствия, дегенеративные заболевания, а также опухолевые поражения являются наиболее частыми показаниями к мультисегментарному ЗЦС и цервикоторакодезу [20, 23, 27, 42]. Согласно данным некоторых исследователей [17, 20], костная часть суставных масс шейных позвонков уменьшается в каудальном направлении от С₂ до С₇, а диаметр корней дуг

увеличивается в нижнешейном отделе позвоночника, в области верхнегрудных позвонков вообще предоставляет оптимальную возможность для трансдидукулярного проведения винтов.

В специальной литературе подчеркивается необходимость обязательного выполнения КТ-исследования на этапе предоперационного планирования в области шейно-грудного перехода и специального контроля в процессе операции [41]. Разработана соответствующая техника интраоперационного определения анатомических ориентиров корней дуг С₇/Th₁–Th₂, не требующая специального рентгенологического оснащения операционной. Использование этой техники позволяет осуществить ЗЦС любой протяженности при наличии костных дефектов в области заднего опорного комплекса шейных ПДС, шейно-грудного перехода и верхних грудных позвонков.

Заклучение

Таким образом, разработанная в ИППС технология ЗЦС с помощью фиксирующей металлоконструкции на основе стержней для хирургического лечения пациентов с повреждениями и заболеваниями шейного отдела позвоночника является эффективной и безопасной для стабилизации шейных ПДС на любом протяжении при минимальном риске возникновения каких-либо осложнений как на всех этапах оперативного вмешательства, так и в послеоперационном периоде. Разработанные критерии оценки результатов хирургического лечения пациентов данной клинической группы позволяют дать всестороннюю оценку ортопедического аспекта эффективности стабилизации выполненного оперативного вмешательства в ближайшем и отдаленном послеоперационном периодах.

Литература

1. **Барыш А.Е.** Новые технологии заднего шейного спондилодеза. Ч. 1: Верхнешейный отдел позвоночника // Травма. 2005. Т. 6. № 2. С. 180–185.
2. **Ветрилэ С.Т., Колесов С.В.** Лечение больных с повреждениями верхнешейного отдела позвоночника // Повреждения и заболевания шейного отдела позвоночника: Тез. докл. симпозиума с международ. участием. М., 2004. С. 46–48.
3. **Корж Н.А., Барыш А.Е.** Моносегментарный задний цервикоспондилодез фиксатором нашей конструкции // Современные технологии в травматологии и ортопедии: Тез. докл. науч. конф. к 75-летию со дня рождения проф. К.М. Сиваша. М., 1999. С. 211.
4. **Корж Н.А., Барыш А.Е.** Спондилодез в современной хирургии позвоночника // Травма. 2005. Т. 6. № 4. С. 390–398.
5. **Корж Н.А., Барыш А.Е.** Стабилизация окципито-атлантаксиального комплекса из заднего доступа // Хирургия позвоночника. 2005. № 1. С. 8–15.
6. **Корж Н.А., Радченко В.А., Барыш А.Е. и др.** Оперативное лечение осложненных повреждений шейного отдела позвоночника // Повреждения позвоночника и спинного мозга (механизмы, клиника, диагностика, лечение). Киев, 2001. С. 120–144.
7. Пат. № 62543 Украина. Пристрій для хірургічного лікування пошкоджень та захворювань шийного відділу хребта / Барыш О.Є., Корж М.О., Лада ліда (СА) и др.; заявл. 08.04.2003, опубл. 15.12.2003, Бюл. № 12.
8. Пат. № 68983 Украина. Головоутримувач / Барыш О.Є., Корж М.О., Грунтовський Г.Х. и др.; заявл. 24.11.2003, опубл. 16.08.2004, Бюл. № 8.
9. **Полищук Н.Е., Сльнько Е.И., Хотейт Н.Н.** Хирургическое лечение дискогенных радикуломиелопатий шейного отдела позвоночника. Киев, 2004.
10. **Рамих Э.А.** Травма нижнего шейного отдела позвоночника: диагностика, классификация, лечение // Хирургия позвоночника. 2005. № 3. С. 8–24.
11. **Рамих Э.А.** Эволюция хирургии повреждений позвоночника в комплексе восстановительного лечения // Хирургия позвоночника. 2004. № 1. С. 85–92.
12. **Сльнько Є.І.** Ургентна нейрохірургічна допомога при ускладненій хребетно-спинномозковій травмі на Україні // Український нейрохірургічний журнал. 2005. № 3. С. 63–74.
13. **Сльнько Є.І., Вербов В.В., Бурик В.М. и др.** Сучасні методи стабілізації шийного відділу хребта при його травматичному ушкодженні, результати хірургічного лікування // Український нейрохірургічний журнал. 2005. № 3. С. 77–78.
14. **Солёный В.И., Марченко А.А., Кирпа Ю.И.** Хирургическое лечение осложнённой травмы верхнешейного отдела позвоночника // XI съезд травматологов-ортопедов Украины: Тез. докл. Харьков, 1991. С. 141–142.
15. **Юндин В.И.** Новые технологии в хирургическом лечении опухолей шейного отдела позвоночника // Повреждения и заболевания шейного отдела позвоночника: Тез. докл. симпозиума с международ. участием. М., 2004. С. 189–191.
16. **Abdu W.A., Bohlman H.H.** Techniques of subaxial posterior cervical spine fusions: an overview // Orthopedics. 1992. Vol. 15. P. 287–295.
17. **Abumi K., Itoh H., Kotani Y.** Cervical pedicle screw fixation // In: Herkowitz H.N., ed. The cervical spine surgery atlas. 2nd ed. Philadelphia; Tokyo, 2004. P. 411–422.
18. **Abumi K., Kaneda K.** Pedicle screw fixation for non-traumatic lesions of the cervical spine // Spine. 1997. Vol. 22. P. 1853–1863.
19. **Abumi K., Shono Y., Ito M., et al.** Complications of pedicle screw fixation in reconstructive surgery of the cervical spine // Spine. 2000. Vol. 25. P. 962–969.
20. **Albert T.J., Klein G.R., Joffe D., et al.** Use of cervicothoracic junction pedicle screws for reconstruction of complex cervical spine pathology // Spine. 1998. Vol. 23. P. 1596–1599.
21. **An H.S.** Cervical spine trauma // Spine. 1998. Vol. 23. P. 2713–2729.

22. **An H.S., Simpson J.M.** Surgery of the cervical spine. L., 1994.
23. **An H.S., Vaccaro A., Cotler J.M., et al.** Spinal disorders at the cervicothoracic junction // *Spine*. 1994. Vol. 19. P. 2557–2564.
24. **Anderson P.A., Henley M.B., Grady M.S., et al.** Posterior cervical arthrodesis with AO reconstruction plates and bone graft // *Spine*. 1991. Vol. 16. Suppl. 3. P. S72–S79.
25. **Anderson P.A., Oza A.L., Puschak T.J., et al.** Biomechanics of occipitocervical fixation // *Spine*. 2006. Vol. 31. P. 755–761.
26. **Börm W., König R.W., Hübner F., et al.** First clinical experiences with a new cervical fixation device — technical report // *Zentralbl. Neurochir.* 2003. Vol. 64. P. 123–127.
27. **Bueff H.U., Lotz J.C., Colliu O.K., et al.** Instrumentation of the cervicothoracic junction after destabilization // *Spine*. 1995. Vol. 20. P. 1789–1792.
28. **Do Koh Y., Lim T.H., Won You J., et al.** A biomechanical comparison of modern anterior and posterior plate fixation of the cervical spine // *Spine*. 2001. Vol. 26. P. 15–21.
29. **Fagerström T., Hedlund R., Mosnier T., et al.** Hooks vs screws vs hybrid fixation of the cervical spine. A biomechanical study of fixation strategies // *Proc. of the 21st Annual Meeting of the CSRS-ES. Roma (Italy)*, 2005. P. 49–50.
30. **Harris B.M., Hilibrand A.S., Nien Y.H., et al.** A comparison of three screw types for uncortical fixation in the lateral mass of the cervical spine // *Spine*. 2001. Vol. 26. P. 2427–2431.
31. **Hertel G., Hirschfelder H.** In vivo and in vitro CT analysis of the occiput // *Eur. Spine J.* 1999. Vol. 8. P. 27–33.
32. **Jeanneret B.** Posterior fusion of the cervical spine // *Spine State Art Rev.* 1991. Vol. 6. P. 475–501.
33. **Jeanneret B.** Posterior rod system of the cervical spine: a new implant allowing optimal screw insertion // *Eur. Spine J.* 1996. Vol. 5. P. 350–356.
34. **Jenis L.G., An H.S., Simpson J.M.** A prospective comparison of the standart and reverse Robinson cervical grafting techniques: radiographic and clinical analyses // *J. Spine Disord.* 2000. Vol. 13. P. 369–373.
35. **Kotani Y., Cunningham B.W., Abumi K., et al.** Biomechanical analysis of cervical stabilization systems. An assessment of transpedicular screw fixation in the cervical spine // *Spine*. 1994. Vol. 19. P. 2529–2539.
36. **Kurz L.T., Garfin S.R., Booth R.E.** Harvesting autogenous iliac bone grafts. A review of complications and techniques // *Spine*. 1989. Vol. 14. P. 1324–1331.
37. **McCullen G.M., Garfin S.R.** Spine update: cervical spine internal fixation using screw and screw-plate constructs // *Spine*. 2000. Vol. 25. P. 643–652.
38. **Papagelopoulos P.J., Currier B.L., Stone J., et al.** Biomechanical evaluation of occipital fixation // *J. Spinal Disord.* 2000. Vol. 13. P. 336–344.
39. **Roy-Camille R., Saillant G., Laville C., et al.** Treatment of lower cervical spinal injuries — C3 to C7 // *Spine*. 1992. Vol. 17. Suppl. 10. P. S442–S446.
40. **Shimizu T., Tanouchi T., Toda N., et al.** RRS loop spinal system. A new fixation device for occipito-cervical or -thoracic fixation. A preliminary report // *Spine-week 2004. Porto, Portugal, May 30-June 05, 2004*. P. 462.
41. **Tian W., Liu Y.-J.** The study of accuracies of screw placement in lower cervical pedicle assisted by computed navigation system // *Proc. of the XXII Annual Meeting of the CSRS-ES. Berlin (Germany)*, 2006. P. 35.
42. **Vaccaro A.R., Albert T.J., eds.** *Spine Surgery. Tricks of the Trade*. N.Y.; Stuttgart, 2003.
43. **Xu R., Haman S.P., Ebraheim N.A., et al.** The anatomic relation of lateral mass screws to the spinal nerves. A comparison of the Magerl, Anderson, and An techniques // *Spine*. 1999. Vol. 24. P. 2057–2061.

Адрес для переписки:

Барыш Александр Евгеньевич
61024, Украина, Харьков, ул. Пушкинская, 80,
alexbarysh@yahoo.com

Статья поступила в редакцию 15.07.2008