



# КОРСЕТНОЕ ЛЕЧЕНИЕ ДЕТЕЙ И ПОДРОСТКОВ С ДЕФОРМАЦИЯМИ ПОЗВОНОЧНИКА IV СТЕПЕНИ

Д.К. Тесаков

Республиканский научно-практический центр травматологии и ортопедии, Минск, Республика Беларусь

**Цель исследования.** Изучение эффективности и результативности корсетного лечения детей и подростков со сколиотическими деформациями позвоночника IV ст.

**Материал и методы.** Обследованы 417 пациентов в возрасте 5–17 лет с идиопатическим сколиозом, у которых имелась деформация позвоночника с углом основных дуг 41–160°. Использовали клинико-рентгенологический метод с определением величины дуг по Cobb, ротации позвонков по Raimondi, состояния костного росткового потенциала по Risser и В.И. Садофьевой. Лечение проводили с применением корсетов типа Шено.

**Результаты.** Ближайшие результаты корригирующего лечения прослежены у 161 пациента. Сохранение достигнутого эффекта коррекции отмечено у двух пациентов; снижение результата коррекции с сохранением в интервале достигнутой степени, являющийся меньше исходной, — у 62; выход деформации на исходные параметры или на их увеличение — у 84.

**Заключение.** Корсетотерапия является эффективным средством коррекции и стабилизации позвоночника при идиопатическом сколиозе IV ст., она позволяет в процессе физиологического развития пациентов уменьшать или стабилизировать выраженность ортопедической патологии, а при агрессивных формах сколиоза сдерживать деформацию консервативно до периода завершения роста позвоночника.

**Ключевые слова:** сколиоз, деформации позвоночника, корсетное лечение.

BRACE TREATMENT  
OF CHILDREN AND ADOLESCENTS  
WITH GRADE IV SPINAL DEFORMITIES

D.K. Tesakov

**Objective.** To study the efficiency and effectiveness of brace treatment in children and adolescents with scoliotic grade IV spinal deformities.

**Material and Methods.** The study included 417 patients at the age of 5 to 17 years having idiopathic scoliosis with primary curvature magnitude from 41° to 160°. Clinicoradiologic study with assessment of the curvature magnitude by Cobb method, of vertebral rotation — by Raimondi method, and of bone growth potential — by Risser and Sadofieva methods was performed. The Chêneau brace was used for treatment.

**Results.** Immediate results of corrective treatment were followed up in 161 patients. The maintenance of the achieved correction effect was noted in two patients; decrease in correction within the interval of the achieved grade, which was less than initial — in 62; and regression of the achieved correction up to initial deformity parameters or to their increase — in 84 patients.

**Conclusion.** Brace treatment is an effective mean of the spine correction and stabilization in grade IV idiopathic scoliosis. It allows decreasing or stabilizing the severity of orthopedic pathology in the process of patient's physiological development, and conservative suppressing of the deformity progression up to the spine growth completion in cases of aggressive scoliosis.

**Key Words:** scoliosis, spinal deformity, brace treatment.

Hir. Pozvonoc. 2010;(2):25–34.

Деформации позвоночника, при которых основные дуги на прямых рентгенограммах, выполненных в положении стоя, при измерении по Cobb [15, 28] имеют угловую фронтальную величину

свыше 40°, относятся к IV ст. идиопатического сколиоза (ИС) по классификации В.Д. Чаплина [15, 20, 21]. Такие искривления следует расценивать как истинно тяжелые, так как их выра-

женность уже полностью поглотила физиологический ресурс анатомо-биомеханической устойчивости позвоночника и при продолжающемся увеличении деформации провоцирует

Д.К. Тесаков, канд. мед. наук, ведущий науч. сотрудник.

Таблица

Распределение пациентов по возрасту и величине основных дуг деформации, n

Величина дуг, град.	Возраст, лет						
	5–6	7–8	9–10	11–12	13–14	15–16	17
41–50	3	7	9	33	92	48	1
51–60	2	6	6	19	55	22	—
61–70	2	1	2	5	19	17	—
71–80	—	2	1	6	16	4	—
81–90	—	1	1	3	7	3	—
91–100	—	—	—	—	7	1	—
101–110	—	1	2	2	—	2	—
111–120	—	—	—	—	3	1	—
121–160	—	—	—	—	2	2	1

развитие синдрома диспропорциональности туловища, разрушает реберный каркас грудной клетки, вызывает ухудшение функции и структуры располагающихся внутри органов и систем [4, 10, 14, 16–18, 20, 24, 36, 44].

Среди методов корригирующего воздействия на деформацию позвоночника у детей и подростков, страдающих ИС, особое место занимает корсетное лечение [1, 4–6, 8, 14, 22, 23, 25–27, 31, 34–38, 44]. Его применение основано на создании насильственного внешнего формовоздействия на патологически измененную уравновешенность и рельеф поверхности туловища в ходе физиологического роста и развития пациента. Следует отметить, что корсетное лечение, имея статус классического ортопедического средства при ИС, до сих пор является предметом дискуссий, связанных с его эффективностью и целесообразностью, особенно в случаях с деформациями IV ст.

Цель исследования — изучение эффективности и результативности корсетного лечения детей и подростков со сколиотическими деформациями позвоночника IV ст.

### Материал и методы

Корригирующая корсетотерапия по поводу деформаций позвоночника IV ст. проведена 417 пациентам с ИС. На начало лечения величина основных дуг деформаций варьировала

от 41 до 160°, возраст пациентов — от 5 до 17 лет. Исходное распределение пациентов по возрасту и величине основных дуг искривлений представлено в табл.

Грудной вариант деформации по анатомическому типу, согласно классификации Ponseti и Friedman [4, 39] и рентгенологическим критериям его определения [15], выявлен у 195 пациентов, груднопоясничный — у 99, поясничный — у 6, комбинированный — у 112, верхнегрудной — у 5.

Корсетное лечение проводили корригирующим корсетом типа Шено

(рис. 1). Данный корсет, производимый по методологии известного французского ортопеда-протезиста Chêneau [27], зарекомендован как один из высокоэффективных ортезов индивидуального изготовления [31], в котором коррекция сколиотической деформации осуществляется путем создания давящего деротационно-тракционного воздействия на патологические выпуклости поверхности рельефа туловища пациента.

Всем пациентам выполняли рентгенологическое обследование позвоночника в пяти проекциях. По рентгенограммам, сделанным

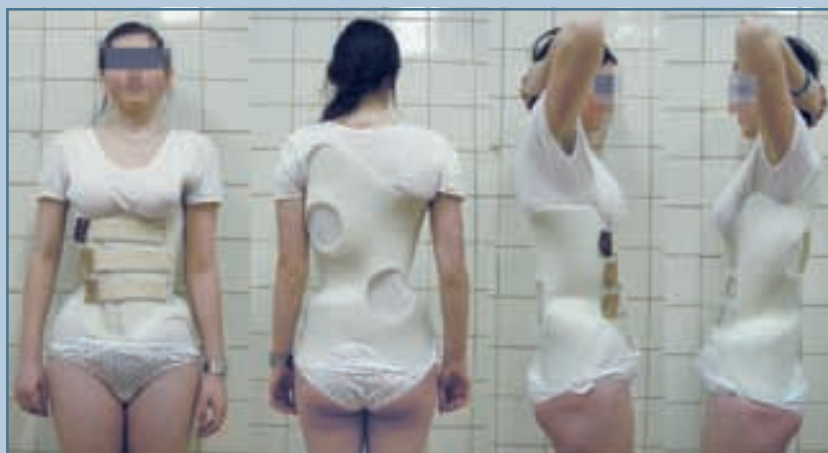

Рис. 1  
Пациентка в корсете типа Шено

в положении пациента стоя в прямой и боковой проекциях, определяли анатомический тип деформации, угловую величину дуг по Cobb [28], состояние фронтального и сагиттального балансов позвоночника, выраженность ротации позвонков по Raimondi [40], состояние костного росткового потенциала по Risser [41] и В.И. Садофьевой [12]. По рентгенограмме, сделанной в положении пациента лежа в прямой проекции, уточняли состояние фронтального баланса позвоночника и определяли ортостатическую зависимость параметров искривления. Два снимка выполняли в прямых проекциях с максимальным отклонением туловища вправо и влево в положении пациента стоя со стабильным удержанием таза в горизонтальной и фронтальной плоскостях. В отличие от рентгенограмм типа bending test, выполняемых в положении пациента лежа с одновременным отклонением туловища и таза в стороны [36], на снимках, сделанных по указанному варианту, получали данные о функциональной коррекционной мобильности дуг деформации, что позволяло адекватно сравнивать их с параметрами прямых положений стоя и лежа.

Рентгенологически у всех обследованных исходно констатировали сохранение ростковой костной активности скелета: по Risser (R0–RIV) и по В.И. Садофьевой (S0–SIII). Основным в работе считали показатели теста Садофьевой, так как они напрямую отражают состояние костной зрелости именно позвоночника. При этом стадии от S0 до SIII расценивали как тесты, указывающие на наличие высокого росткового потенциала позвоночника, стадию SIV классифицировали как показатель ростковой стабилизации, а SV — как показатель наступившего завершения костного роста позвоночника. Тесты Risser рассматривали параллельно как косвенную информацию о ростковой активности позвоночника, так как они иллюстрируют пластический ресурс тазовых костей.

Проводимая методика корсетного лечения включала несколько периодов.

*Период корсетной адаптации.* Привыкание пациента к установленному корсетному режиму в течение 4–8 недель, заключающемуся в постоянном корректирующем давлении на асимметричные патологические выпуклости поверхности спины, грудной клетки и таза в течение не менее 20 ч в сутки, включая сон. Критерием достаточности силового давящего воздействия является невозможность свободно просунуть пальцы кисти между телом пациента и внутренней поверхностью корректирующих пелотов ортеза. При этом сила давления не превышает болевой порог пациента и не создает проблем для дыхания. Корсет разрешают снимать в течение дня только для строго оговоренных ситуаций: общегигиенических туалетных процедур с общим временем до 1 ч; смены нательного подкорсетного белья (облегающие фуфайки с коротким рукавом), проводимой не менее четырех раз в сутки и занимающей в общем от 30 до 60 мин; проведения консервативного вспомогательного лечения (ЛФК, массаж, курсы физиопроцедур и т.д.), что требовало снятия ортеза на 2–2,5 ч.

*Период первичной коррекции.* Через 3–6 мес. пациентам выполняют контрольную рентгенографию позвоночника в условиях корсетного режима (в положении стоя в прямой и боковой проекциях). Полученные рентгенологические данные сравнивают с исходными параметрами деформации.

*Период корсетного удержания.* В дальнейшем необходимо соблюдать корсетный режим до наступления периода стабилизации и завершения костного роста позвоночника. Контрольные осмотры пациентов проводят с интервалами 3–6 мес., а рентгенологическое обследование позвоночника — с интервалом 1 год от предыдущего.

Из 417 пациентов период корсетного удержания полностью прошел 161 человек. Длительность данного периода составила 3–11 лет, за время

которых пациенты достигли возраста 16–19 лет, а на контрольных рентгенограммах позвоночника у них определяли показатели теста Садофьевой SIV–SV. За время корсетного лечения данным больным с учетом их физиологического роста и развития было изготовлено от 1 до 7 новых ортезов.

*Период отмены корсета.* Завершен у 161 пациента, у остальных 256, находящихся в корсетном режиме лечения от 2 до 10 лет, данный период продолжается из-за сохранения активного костного роста позвоночника.

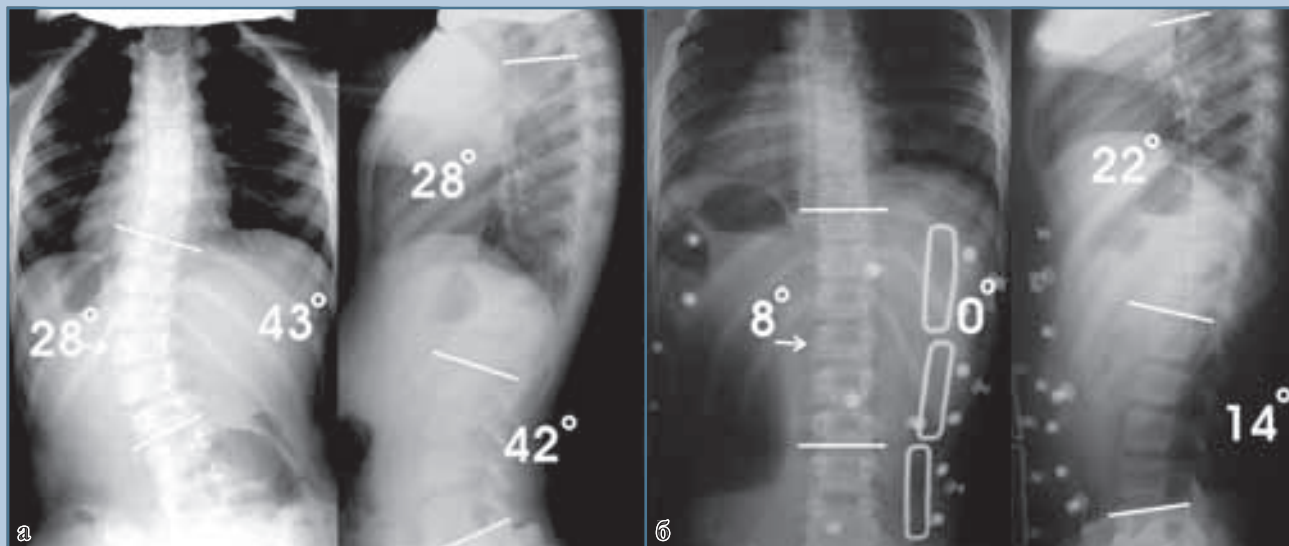
Отмена корсета заключается в постепенном увеличении времени бескорсетного пребывания. Первые две недели пациенты снимают корсет дополнительно к указанному выше времени на 1 ч в день, следующие две недели — на 2 ч, затем на 3 ч и т.д., доходя до пользования ортезом только на время ночного сна. Данный этап составляет от 3 до 4 мес., после чего пациенты в течение 2–6 мес. надевают корсет только на время ночного сна, а к концу указанного срока, за 2 недели до контрольного визита к врачу, и спят без корсета. Рентгенографию позвоночника пациентам выполняют уже без корсета в положении стоя в прямой и боковой проекциях.

Период дальнейшего наблюдения после завершения корсетного лечения у 161 пациента составил 1–5 лет.

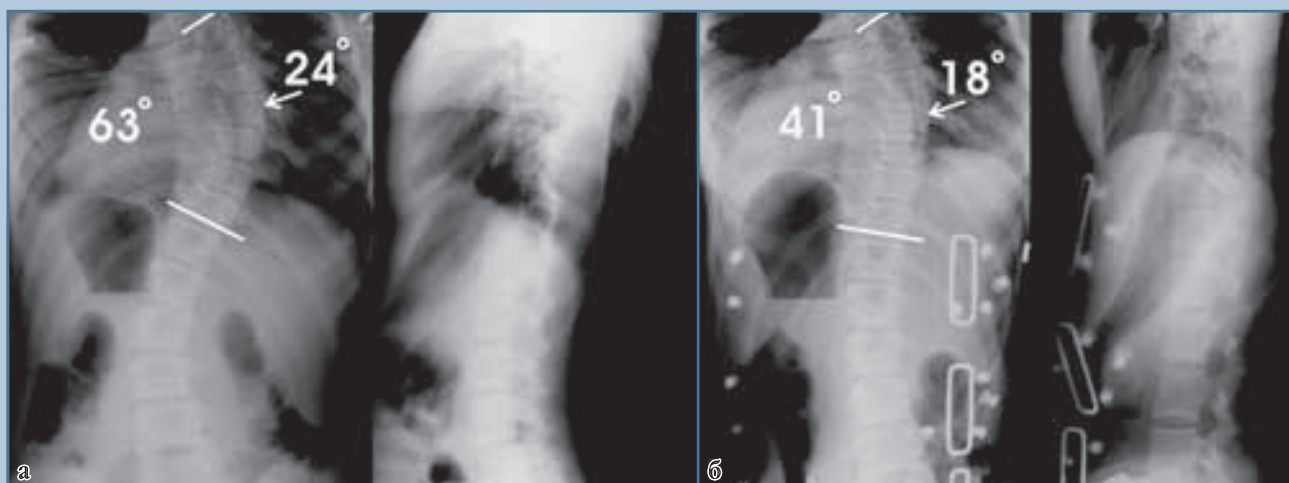
## Результаты и их обсуждение

В период первичной коррекции в трех случаях получена величина основных дуг 0°. У данных пациентов имелся грудопоясничный анатомический тип сколиотической деформации с исходной величиной основных дуг 41–45° и более чем 100% функциональной коррекционной мобильностью. Пациенты находились в возрасте 6–11 лет и имели значительный ресурс физиологической ростковой пластичности.

*Клинический пример. Пациентка М., 1996 г.р.: ИС, левосторонняя грудопоясничная деформация позвоночника IV ст. (исходная величина основной дуги Th<sub>10</sub>–L<sub>3</sub> — 43°), про-*

**Рис. 2**

Рентгенограммы пациентки М., 1996 г.р.: эффект фронтальной коррекции — 100%; стрелки указывают угол ротации апикального позвонка L<sub>1</sub> основной дуги Th<sub>10</sub>–L<sub>3</sub>: **а** — до лечения; **б** — в корсете 4 мес.

**Рис. 3**

Рентгенограммы пациентки С., 1990 г.р.: эффект фронтальной коррекции — 35%; стрелки указывают угол ротации апикального позвонка Th<sub>8</sub> основной дуги Th<sub>4</sub>–Th<sub>11</sub>: **а** — до лечения; **б** — в корсете 6 мес.

грессирующая нестабильная субкомпенсированная форма. В возрасте 6 лет, за 4 мес. корсетного воздействия, эффект фронтальной коррекции основной дуги составил 100%. При этом отмечена деротация апикального сегмента с 28 до 8° и опре-

деленная коррекция сагиттального профиля позвоночника (рис. 2).

С учетом различных исходных параметров искривлений за период первичной коррекции уменьшение основных дуг в целом составило 10–48° с достигнутым эффектом фронталь-

ной коррекции в интервале 15–100%. Одновременно определена деротация апикальных сегментов на 2–20°, а также улучшение формы сагиттального профиля позвоночника.

*Клинический пример.* Пациентка С., 1990 г.р.: ИС, правосторонняя

грудная деформация позвоночника IV ст. (величина основной дуги  $Tb_4-Tb_{11} - 63^\circ$ ), прогрессирующая нестабильная декомпенсированная форма. За период первичной корсетной коррекции основная фронтальная дуга уменьшилась на  $22^\circ$ , параллельно отмечено уменьшение угла ротации апикального сегмента с  $24$  до  $18^\circ$  с улучшением формы сагиттального профиля позвоночника (рис. 3).

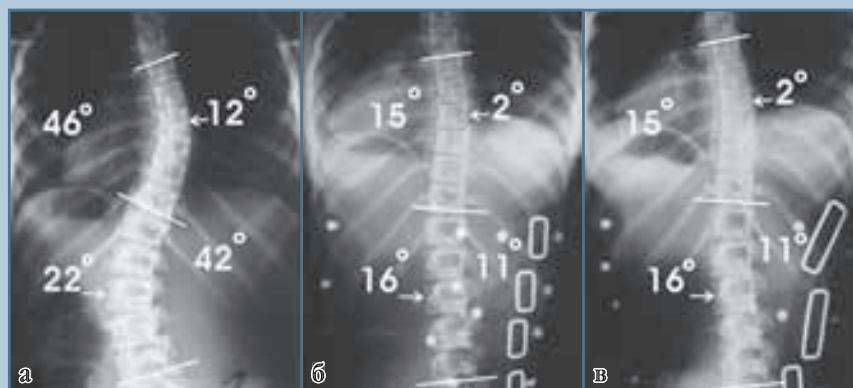
Период корсетного удержания полностью пройден 161 пациентом. Из них у 47 достигнута стабилизация полученной первичной коррекции деформации.

**Клинический пример.** Пациентка Р., 1987 г.р.: ИС, правосторонняя грудная и левосторонняя грудопоясничная деформация позвоночника IV ст. (величина основной дуги  $Tb_6-Tb_{11}$  и  $Tb_{11}-L_4 - 46^\circ/42^\circ$ ), прогрессирующая нестабильная субкомпенсированная форма. Лечение начато в возрасте 12 лет. Полученное первичное уменьшение основных дуг на  $31^\circ$  сохранялось в течение 4-летнего периода корсетного удержания. Параллельно отмечена стабилизация деротации апикальных сегментов основных дуг (рис. 4).

В ходе корсетного удержания на фоне физиологического развития

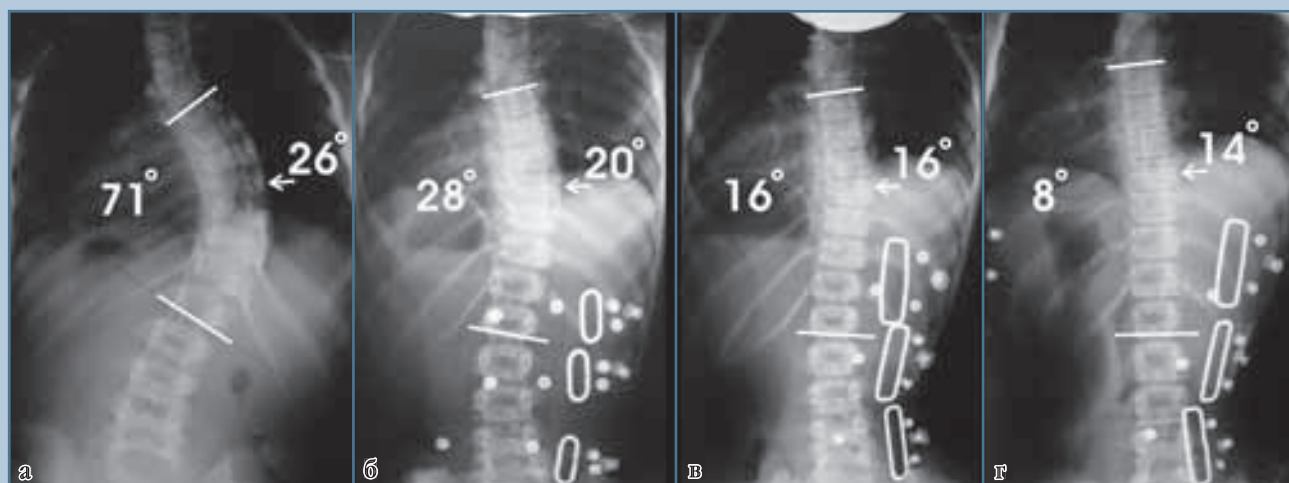пациентов отмечены стабилизация полученного первичного результата и его изменение. У 27 человек из 161 констатировано увеличение коррекции деформации позвоночника — дополнительное уменьшение основных дуг на  $2-20^\circ$ .

**Клинический пример.** Пациент С., 1993 г.р.: ИС, правосторонняя грудная деформация позвоночника IV ст. (величина основной дуги  $Tb_6-L_1 - 71^\circ$ ), прогрессирующая нестабильная декомпенсированная форма. Лечение начато в возрасте 10 лет. За период первичной корсетной коррекции основная фронтальная дуга уменьшилась на  $43^\circ$ , ротация апикального сег-



**Рис. 4**

Рентгенограммы пациентки Р., 1987 г.р.: эффект фронтальной коррекции основных дуг — 67 и 74 %, стрелки указывают углы ротации апикальных сегментов основных дуг: **а** — до лечения; **б** — первичная коррекция; **в** — в корсете 4,5 года



**Рис. 5**

Рентгенограммы пациента С., 1993 г.р.: эффект фронтальной коррекции — увеличение с 61 до 89 %; стрелки указывают угол ротации апикального позвонка  $Th_9$  основной дуги  $Th_6-L_1$ : **а** — до лечения; **б** — в корсете 6 мес; **в** — в корсете 3 года; **г** — в корсете 6 лет

мента — на  $6^\circ$ . За 6 лет периода корсетного удержания отмечено дополнительное уменьшение основной дуги еще на  $20^\circ$ , что снизило исходную дугу на  $63^\circ$ , а дополнительную деротацию апикального сегмента дуги еще на  $6^\circ$ , составив в сумме деротацию на  $12^\circ$  (рис. 5).

В 55 случаях за период корсетного удержания выявлено снижение коррекции по отношению к первичному эффекту: первичное уменьшение дуг —  $10$ – $48^\circ$ , наблюдаемое увеличение дуг —  $3$ – $26^\circ$ ; уменьшение дуг к концу корсетного удержания —  $3$ – $28^\circ$  (7–20%). Полная потеря первичной коррекции произошла у 11 пациентов: исходное уменьшение дуг —  $10$ – $23^\circ$  (24–37%). Полная потеря первичной коррекции с дальнейшим увеличением дуги отмечена у 21 пациента: первичное уменьшение дуг —  $10$ – $41^\circ$ , наблюдаемое увеличение дуг —  $3$ – $52^\circ$ , общее увеличение дуг за период удержания —  $13$ – $93^\circ$ .

Следует отметить, что наблюдаемая потеря достигнутой коррекции и дальнейшее увеличение сколиотической деформации не были связаны с нарушением дисциплины режима лечения или какой-либо допущенной погрешностью в технологии изготовления и эксплуатации ортеза. У пациентов на фоне физиологического развития в ходе корсетного воздействия проявлялось соответствующее дальнейшее прогрессирование деформации, которая, очевидно, при самостоятельном развитии переходит не просто в тяжелый, а супертяжелый вариант. Корсетотерапия в таких случаях выступает уже не как корригирующее средство, а как способ, сдерживающий естественное прогрессирование до наступления стадии завершения роста позвоночника. Наблюдение за пациентами показало, что наиболее чувствительным периодом для активации деформации является этап полового созревания [2, 4, 7, 11, 18, 20, 30, 33, 36, 45], который данные пациенты проходили в возрасте 11–19 лет.

Полученные клинорентгенологические данные после периода отмены корсета оценены как бли-

жайшие результаты корригирующего лечения.

В двух случаях (исходная величина дуг  $46^\circ$  и  $49^\circ$ ) получено полное сохранение достигнутых за период корсетного удержания параметров деформации на уровне II ст. У 62 пациентов (исходные дуги  $41$ – $71^\circ$ ) отмечено увеличение деформации по отношению к параметрам корсетного удержания, но в пределах интервала достигнутой степени, которая была меньше исходной, при этом в 3 случаях это была I ст., в 17 — II, в 42 — III. У 8 больных искривления позвоночника остались IV ст., но не вернулись к исходной величине основных дуг ( $48$ – $59^\circ$ ), а остались в пределе  $41$ – $44^\circ$  с устойчивым вертикальным балансом позвоночника. В пяти случаях деформации вернулись к исходным фронтальным дугам ( $42$ – $44^\circ$ ), но с устойчивой уравниваемостью позвоночника.

В указанных случаях потеря удерживаемой фронтальной величины дуг за период отмены корсета составила от  $5$  до  $22^\circ$ , а потеря достигнутой деротации апикальных сегментов — от  $2$  до  $8^\circ$ .

*Клинический пример.* Пациентка М., 1988 г.р.: ИС, правосторонняя грудная деформация позвоночника IV ст. (исходная величина основной дуги  $Tb_7-L_1$  —  $56^\circ$ ), прогрессирующая нестабильная декомпенсированная форма. Лечение начато в возрасте 14 лет на стадии ростковой костной активности (RII, SII). С помощью корсетного воздействия в течение 4 лет основная дуга уменьшена на  $31$ – $38^\circ$  с эффектом фронтальной коррекции до  $70\%$  и деротацией апикального сегмента дуги с  $28$  до  $20^\circ$ . В 18 лет (RV, SV) начат период отмены корсета, по завершении которого основная дуга увеличилась на  $11^\circ$ , войдя в интервал III ст. с итоговым эффектом коррекции  $52\%$  по отношению к исходной величине (рис. 6).

У остальных 84 пациентов в условиях корсетного воздействия или в ходе периода его отмены деформация имела или вернулась на хирургические параметры IV ст. На контроль-

ных снимках без корсета величина основных дуг составляла  $\leq 45^\circ$ ; клинорентгенологически определяли нарушение вертикальной уравниваемости позвоночника. Рекомендовано вернуться в корсетный режим и в согласованном порядке планировать проведение оперативного этапа — коррекцию и стабилизацию деформации с применением имплантируемых металлоконструкций.

Дальнейшее наблюдение в течение 1–5 лет проводили за 77 пациентами: в 64 случаях отмечена стабильность полученной коррекции; фронтальные параметры основных дуг деформации сохранялись на показателях ближайших результатов с колебаниями  $\pm 2^\circ$ , при этом удерживался деротационный эффект и стабильность баланса позвоночника.

*Клинический пример.* Пациентка С., 1986 г.р.: ИС, левосторонняя груднопоясничная деформация позвоночника IV ст. (величина основной дуги  $Tb_{10}-L_4$  —  $49^\circ$ ), прогрессирующая нестабильная субкомпенсированная форма. Корсетное лечение начато в 14 лет на стадии ростковой активности (RIII, SIII). За время корсетного воздействия до стадии ростковой зрелости (RV, SV), наступившей в 17 лет, получено уменьшение основной дуги с  $49$  до  $19^\circ$ , что соответствует II ст., которое вместе с деротационным эффектом сохраняется и после отмены корсета в течение 4 лет (рис. 7).

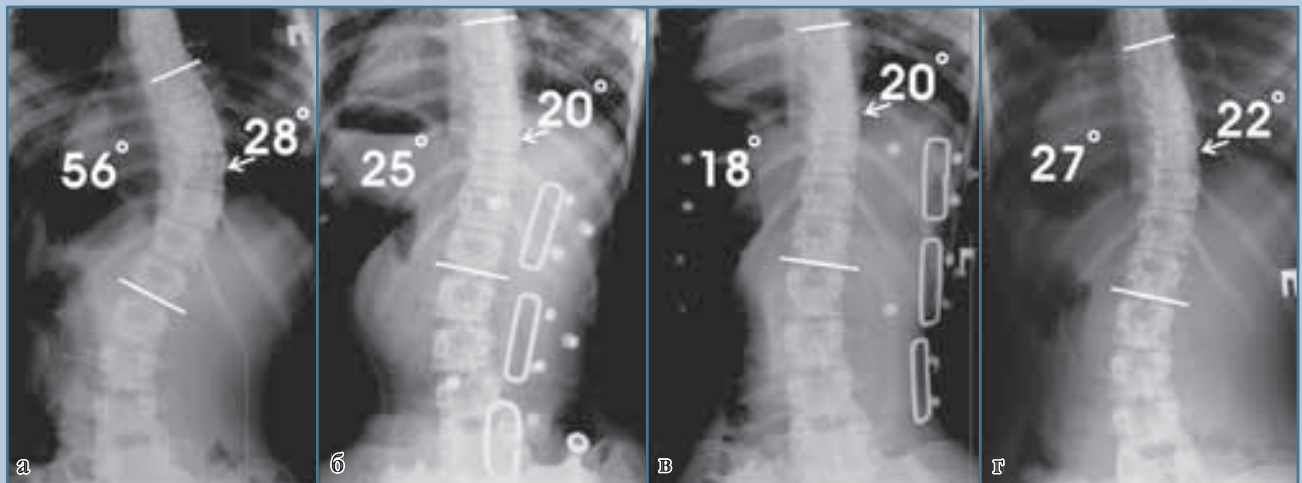
*Клинический пример.* Пациентка Х., 1989 г.р.: ИС, правосторонняя груднопоясничная деформация позвоночника IV ст. (величина основной дуги  $Tb_7-L_2$  —  $52^\circ$ ), прогрессирующая нестабильная декомпенсированная форма. Лечение начали в возрасте 14 лет на стадии ростковой костной активности (RIII, SII) и проводили до стадии ростковой зрелости (RV, SV), наступившей к 18 годам. За период корсетного воздействия получено уменьшение основной дуги с  $52$  до  $8^\circ$  с эффектом коррекции  $85\%$  и деротацией апикального сегмента основной дуги с  $22$  до  $4^\circ$ . После отмены корсета основная дуга увеличи-

лась до  $15^\circ$  и сохраняется в течение 1,5 лет на данном параметре интервала II ст.; ротация апикального сегмента составляет  $6^\circ$  (рис. 8, 9).

Среди указанных 64 пациентов со стабильным сохранением полученных результатов в двух случаях в ходе наблюдения отмечено дополнительное уменьшение фронтальной величины основных дуг на  $3-7^\circ$ , что повысило эффект коррекции на  $6-13\%$ .

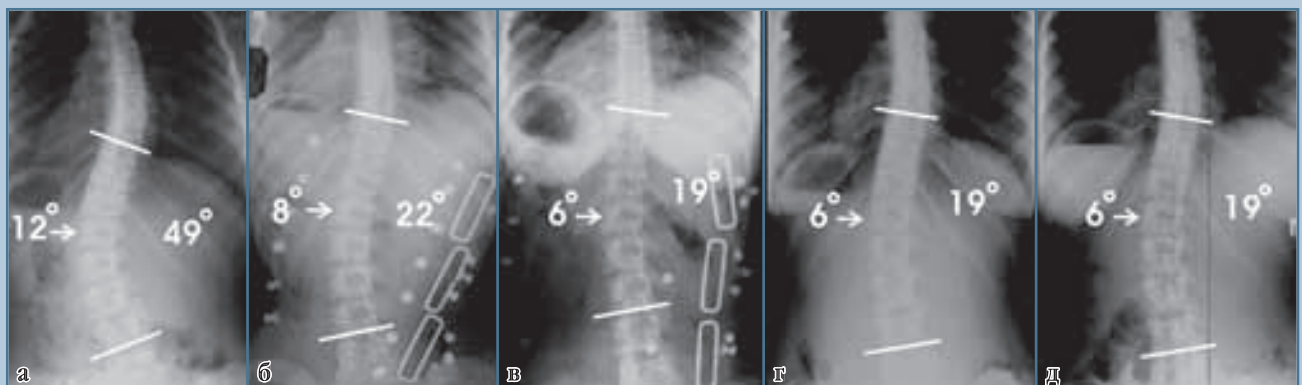
**Клинический пример.** Пациентка В., 1987 г.р.: ИС, правосторонняя грудная и левосторонняя грудопоясничная деформации позвоночника IV ст. (исходная основная дуга  $Th_4-Th_{11}$  и  $Th_{11}-L_4 - 43^\circ/49^\circ$ ), прогрессирующая нестабильная субкомпенсированная форма. Корсетное лечение начали в возрасте 11 лет на стадии ростковой костной активности (R11, S1) и проводили до стадии

ростковой зрелости (RV, SV), наступившей к 17 годам. За период корсетного удержания получена полная фронтальная коррекция основных дуг, а также уменьшена ротация апикальных сегментов с  $12^\circ$  до  $2^\circ$  и с  $22^\circ$  до  $10^\circ$ . После отмены корсета основные дуги увеличились на  $14^\circ$  и  $12^\circ$ , войдя в интервал II ст.; корсетная апикальная деротация увеличилась в каждой дуге на  $2^\circ$ . Через



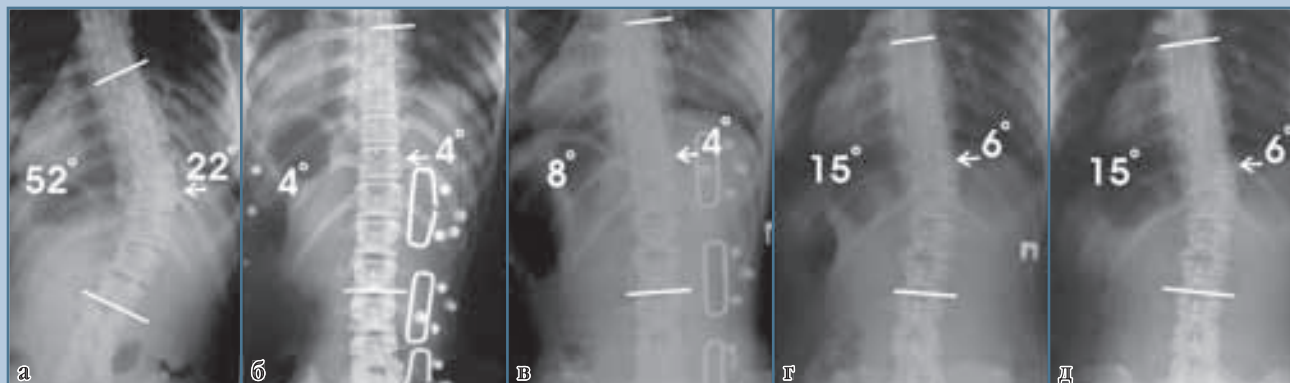
**Рис. 6**

Рентгенограммы пациентки М., 1988 г.р.: эффект фронтальной коррекции —  $52\%$ ; стрелки указывают угол ротации апикального позвонка  $Th_{10}$  основной дуги  $Th_7-L_1$ : а — до лечения; б — первичная коррекция; в — перед отменой корсета; г — после лечения



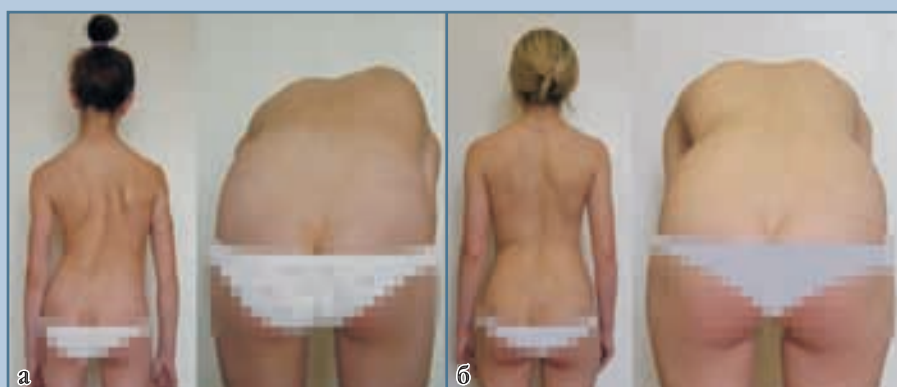**Рис. 7**

Рентгенограммы пациентки С., 1986 г.р.: стабильное сохранение результата корсетной коррекции с уменьшением основной дуги на  $61\%$  от исходной фронтальной величины; стрелки указывают угол ротации апикального сегмента  $L_1$  основной дуги: а — до лечения; б — первичная коррекция; в — перед отменой корсета; г — после отмены корсета; д — через 4,5 года после лечения



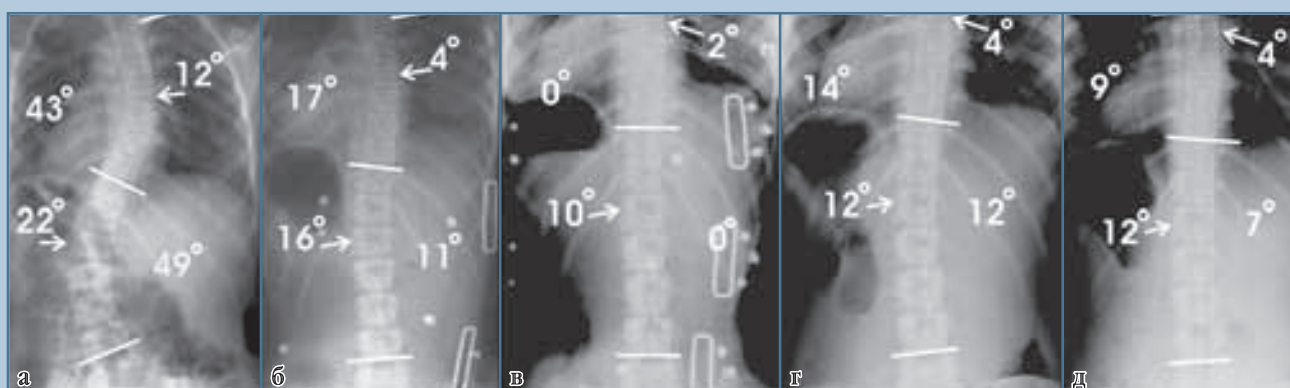
**Рис. 8**

Рентгенограммы пациентки Х., 1989 г.р.: стабильная коррекция основной дуги на уровне Th<sub>7</sub>-L<sub>2</sub> справа, составляющая 71 % от исходной фронтальной величины; стрелки указывают угол ротации апикального сегмента Th<sub>11</sub> основной дуги: **а** — до лечения; **б** — первичная коррекция; **в** — перед отменой корсета; **г** — после отмены корсета; **д** — через 1 год после лечения



**Рис. 9**

Поверхность рельефа спины пациентки Х., 1989 г.р., до (**а**) и после (**б**) лечения



**Рис. 10**

Рентгенограммы пациентки В., 1987 г.р.: эффект фронтальной коррекции основных дуг — 67 и 76 %, через 4 года увеличение до 79 и 86 %; стрелки указывают угол ротации апикальных позвонков Th<sub>7</sub> и L<sub>1</sub> основных дуг: **а** — до лечения; **б** — первичная коррекция; **в** — перед отменой корсета; **г** — после отмены корсета; **д** — через 4 года после лечения



4 года фронтальная величина основных дуг уменьшилась до интервала 1 ст., составляя 9° и 7°; показатели апикальной деротации остались без изменений (рис. 10).

У 13 человек в течение 2–5 лет отмечено увеличение основных дуг во фронтальной плоскости на 3–9°, но без возврата на исходные или хирургические показатели. При этом ротационные показатели апикальных позвонков основных дуг, а также характеристики баланса позвоночника оставались стабильными.

Корсетотерапия — полноценная альтернатива оперативному лечению, предусматривающему проведение инвазивных вмешательств значительной травматичности с использованием имплантируемых металлоконструкций, фиксирующих позвоночник [3, 4, 9–11, 13, 18–20, 23, 24, 32, 36, 42, 43], что, помимо корригирующего эффекта, предусматривает выключение его физиологической подвижности за счет дозирования на уровне вмешательства, имеет определенный риск последующих осложнений, связанных с продолжением прогрессирования деформации

из-за сохранения процесса роста [2, 7, 11, 19, 23, 29, 36, 45].

## Заключение

Корсетотерапия является эффективным средством коррекции и стабилизации позвоночника при ИС IV ст. Она позволяет в процессе физиологического развития пациентов уменьшать или стабилизировать выраженность ортопедической патологии, а при агрессивных формах сколиоза сдерживать деформацию консервативно до периода завершения роста позвоночника.

## Литература

- Бландинский В.Ф., Герасимов О.Р., Тетерев В.А. Корсеты Шено в лечении сколиотической болезни у подростков // Актуальные вопросы детской травматологии и ортопедии: Тез. докл. науч.-практ. конф. детских травматологов-ортопедов России. СПб., 2005. С. 77–78.
- Дудин М.Г. Особенности гормональной регуляции обменных процессов в костной ткани как этиопатогенетический фактор идиопатического сколиоза: Дис. ... д-ра мед. наук СПб., 1993.
- Зарецков В.В., Арсениевич В.Б., Рубашкин С.А. Хирургическая коррекция сколиотической деформации в условиях продолжающегося роста больного // Хирургия позвоночника. 2007. № 3. С. 36–38.
- Казьмин А.И., Кон И.И., Беленький В.Е. Сколиоз. М., 1981.
- Капичникова Л.Г., Бесядовская Г.Л., Делов В.И. и др. Функционально-корригирующие корсеты-аппараты ЦНИИПП при сколиозе // Инструкции по протезированию и протезостроению. М., 1974. С. 35–85.
- Козловский С.П., Казарин О.С., Чеботаренко И.Т. Корсеты в комплексном лечении сколиоза у детей // Здравоохранение Белоруссии. 1977. № 3. С. 54–56.
- Кон И.И., Бахтина Е.Н., Соловьева В.С. Ростовый процесс и половое созревание девочек, страдающих диспластическим сколиозом // Ортопед, травматол. и протезир. 1989. № 1. С. 39–42.
- Кон И.И., Капичникова Л.Г., Беленький В.Е. и др. Биомеханический и клинический анализ эффективности применения корсетов в лечении сколиоза // Ортопед, травматол. и протезир. 1976. № 8. С. 50–56.
- Мезенцев А.А. Хирургическое лечение сколиотических деформаций позвоночника у пациентов с незавершенным костным ростом // Ортопед, травматол. и протезир. 2002. № 3. С. 44–47.
- Михайловский М.В. Основные принципы хирургической коррекции идиопатического сколиоза // Актуальные вопросы детской травматологии и ортопедии: Тез. докл. науч.-практ. конф. детских травматологов-ортопедов России. СПб., 2005. С. 126–134.
- Михайловский М.В., Фомичев Н.Г. Хирургия деформаций позвоночника. Новосибирск, 2002.
- Садофьева В.И. Нормальная рентгеноанатомия костно-суставной системы детей. Л., 1990.
- Сампиев М.Т., Лака А.А., Загородный Н.В. Сколиоз. М., 2008.
- Тесаков Д.К., Воронович И.Р. Классификация методов лечения больных с деформациями позвоночника при идиопатическом (диспластическом) сколиозе // Медицинские новости. 2008. № 10 (162). С. 82–85.
- Тесаков Д.К., Макаревич С.В., Тесакова Д.Д. и др. Алгоритм трехплоскостной рентгенологической диагностики деформации позвоночника при сколиозе (инструкция по применению) // Современные методы диагностики, лечения и профилактики заболеваний: сб. инструктив.-метод. док. Вып. 9. Т. 3: Кардиология и ангиология. Хирургия. Ортопедия и травматология. Минск, 2008. С. 209–225.
- Тесаков Д.К., Сопникова Е.В., Ильясевич И.А. и др. Динамика рентгенологической картины изменений реберного каркаса грудной клетки при сколиотических деформациях позвоночника // Хирургия позвоночника. 2009. № 1. С. 17–24.
- Тесаков Д.К., Тесакова Д.Д. Изменения в пластической анатомии туловища у пациентов с тяжелыми прогрессирующими сколиотическими деформациями позвоночника // Хирургия позвоночника. 2008. № 4. С. 13–19.
- Фищенко В.Я. Сколиоз. Макеевка, 2005.
- Хирургия идиопатического сколиоза: ближайшие и отдаленные результаты / Под ред. М.В. Михайловского. Новосибирск, 2007.
- Цивьян Я.Л. Сколиотическая болезнь и ее лечение. Ташкент, 1972.
- Чаклин В.Д. Ортопедия. М., 1957. Кн. 2.
- Чекряжев Д.О., Мезенцев А.А., Березюк З.Г. и др. Трехлетний опыт применения корсетов Шено при лечении диспластического и идиопатического сколиоза у детей и подростков // Адаптация различных систем организма при сколиотической деформации позвоночника. Методы лечения: Тез. докл. междунар. симпозиума. М., 2003. С. 203–205.
- Шаповалов В.М., Надулич К.А., Дулаев А.К. и др. Деформации позвоночника. СПб., 2000.
- Шубкин В.Н., Гагиталин Р.Р., Трубников В.И. и др. Лечение сколиоза двухпластинчатым эндокорректором. Красноярск, 1998.
- Яроцкий А.Э., Овечкина А.В. Ортезирование в комплексе консервативного лечения детей с диспластическим сколиозом // Адаптация различных систем организма при сколиотической деформации позвоночника. Методы лечения: Тез. докл. междунар. симпозиума. М., 2003. С. 213–214.
- Bassett G.S., Bunnell W.P., MacEwen G.D. Treatment of idiopathic scoliosis with the Wilmington brace // J. Bone Joint Surg. Am. 1986. Vol. 68. P. 602–605.
- Chêneau J. Das Original Cheneau-Skoliosen-Korsett. Dortmund: Verlag Orthopädie-Technik, 1997.
- Cobb J.R. Outline for the study of scoliosis // AAOS Instructional Course Lectures. 1948. Vol. 5. P. 261–275.

29. **Dubouset J., Herring J.A., Shufflebarger H.** The crankshaft Phenomenon // J. Pediatr. Orthop. 1989. Vol. 9. P. 541-550.
30. **Duval-Beaupère G.** Les reperes de maturation dans la surveillance des scolioses // Rev. Chir. Orthop. 1970. Vol. 56. P. 59-76.
31. **Karger C.** Traitement orthopedique de la scoliose idiopathique. Les methodes et leurs indications specifiques // In : Scoliose Idiopathique. Eds. Berard J., Kohler R. Sauramps Medical, 1997. P. 171-190.
32. **Кłapeć B., Fatyga M., Skwarcz A., et al.** Możliwości zastosowania elementów instrumentarium DERO w leczeniu skolioz metodą Wisconsin i etapową korekcją bez spondylodezy. Doniesienie wstępne // Chir. Narz. Ruch. Ortop. Pol. 1995. Tom LX. Supl. 1. S. 86-90.
33. **Lonstein J.E., Carlson J.M.** The prediction of curve progression in untreated idiopathic scoliosis during growth // J. Bone Joint Surg. Am. 1984. Vol. 66. P. 1061-1071.
34. **Lonstein J.E., Winter R.B.** The Milwaukee brace for the treatment of adolescent idiopathic scoliosis. A review of one thousand and twenty patients // J. Bone Joint Surg. Am. 1994. Vol. 76. P. 1207-1221.
35. **Mauroy J.C.** La Scoliose: Traitement Orthopedique Conservateur. Sauramps Medical, 1996.
36. Moe's textbook of scoliosis and other spinal deformities. Ed. D.S. Bradford, et al. N.Y., 1987.
37. **Nachemson A.L., Peterson L.E.** Effectiveness of treatment with a brace in girls who have adolescent idiopathic scoliosis. A prospective, controlled study based on data from the Brace Study of the Scoliosis Research Society // J. Bone Joint Surg. Am. 1995. Vol. 77. P. 815-822.
38. **Picault C.** Traitement orthopedique Lyonnais classique // Cah. Kinésither. 1984. Vol. 106. P. 39-44.
39. **Ponseti I., Friedman B.** Prognosis in idiopathic scoliosis // J. Bone Joint Surg. Am. 1950. Vol. 32. P. 381-395.
40. **Raimondi P.** La rotazione vertebrale, proposta di un nuovo metodo di valutazione // Annali dell'ISEF. l'Aquila. 1984. P. 81-84.
41. **Risser J.C.** The iliac apophysis: an invaluable sign in the management of scoliosis // Clin. Orthop. Relat. Res. 1958. Vol. 11. P. 111-119.
42. **Skwarcz A., Majcher P., Fatyga M., et al.** Zastosowanie elementów instrumentarium «DERO» w leczeniu skolioz metodą Wisconsin i etapową korekcją bez spondylodezy // Uniwersalny System korekcyjno- stabilizacyjny DERO do operacyjnego leczenia kręgosłupa. Pod red. D. Zarzyckiego, L.F. Ciupika. Zielona Góra, 1995. S. 93-103.
43. **Tylman D., Stępień K., Pomierna I., et al.** Kliniczne spostrzeżenia nad leczeniem skolioz wczesnodziecięcych rozsuwną rozwózką RRC-2 // Chir. Narz. Ruch. Ortop. Pol. 1992. Tom LVII. Supl. 1. S. 62-65.
44. **Weiss H.R.** Die Indikation zur konservativen Behandlung der Skoliose aus ärztlicher Sicht // Orthop. Tech. 1998. N. 2. P. 91-101.
45. **Winter R.B.** Scoliosis and spinal growth // Orthop. Rev. 1977. Vol. 6. P. 17-25.

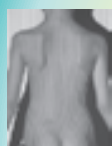**Адрес для переписки:**

Тесаков Дмитрий Кимович  
220024, Республика Беларусь, Минск,  
ул. Кижеватова, 60, корп. 4,  
dk-tesakov@jandex.ru

Статья поступила в редакцию 15.10.2009



## КОМПЬЮТЕРНЫЙ ОПТИЧЕСКИЙ ТОПОГРАФ ТОДП ДИАГНОСТИКА ДЕФОРМАЦИИ ПОЗВОНОЧНИКА БЕЗ РЕНТГЕНА



Лауреат Международной премии  
"ПРОФЕССИЯ – ЖИЗНЬ" в номинации  
"За достижения в области науки  
и технологии медицины"



**Обеспечивает** бесконтактное обследование пациентов с восстановлением трехмерной модели поверхности туловища с получением количественных оценок состояния осанки и формы позвоночника в трех плоскостях.

**Предназначен** для скрининг-диагностики детей и подростков, мониторинга состояния и оценки эффективности лечения больных с патологией позвоночника.

**Отличается** абсолютной безвредностью, большой пропускной способностью, полной автоматизацией, высокой точностью восстановления рельефа, информативностью и наглядностью, наличием оценки сколиотических дуг топографическим аналогом угла по Cobb.



### 16 лет клинической практики – более 210 установок ТОДП по России

Медицинское изделие ТОДП выпускается по лицензии Федеральной службы по надзору в сфере здравоохранения и социального развития № 99-03-000002. Сертификат соответствия № РОСС RU.АЯ79.В02777.

630091, Новосибирск, ул.Фрунзе, 17 ООО "МЕТОС" тел./факс: (383) 211-15-52, <http://www.metos.org>, e-mail: [metos.org@gmail.com](mailto:metos.org@gmail.com)