



ХИРУРГИЧЕСКОЕ ЛЕЧЕНИЕ МНОЖЕСТВЕННЫХ НЕСТАБИЛЬНЫХ НЕОСЛОЖНЕННЫХ ПЕРЕЛОМОВ ПОЗВОНОЧНИКА У ДЕТЕЙ

С.В. Виссарионов¹, А.Ю. Мушкин², С.М. Белянчиков¹, Д.Н. Кокушин³

¹Научно-исследовательский детский ортопедический институт им. Г.И. Турнера, Санкт-Петербург

²Санкт-Петербургский НИИ фтизиопульмонологии

³Детская инфекционная больница № 5 им. Н.Ф. Филатова, Санкт-Петербург

Цель исследования. Оценка особенностей и эффективности хирургического лечения детей с множественными нестабильными неосложненными переломами грудных и поясничных позвонков.

Материал и методы. Прооперированы 39 пациентов в возрасте 10–17 лет с неосложненными нестабильными травмами позвоночника, 12 из них — с повреждениями грудного, 27 — поясничного отделов позвоночника. Повреждение двух соседних позвонков отмечено в 31 наблюдении, переломы двух позвонков, находящиеся друг от друга через позвоночно-двигательный сегмент или сегменты, — в 8. В ближайшие часы или дни с момента травмы в стационар госпитализированы 22 пациента, через 1–1,5 мес. — 6, после частичного или полного курса консервативного лечения длительностью от 2 мес. до 2 лет — 11.

Результаты. Отдаленные результаты прослежены в сроки от 6 мес. до 9 лет. У пациентов, оперированных непосредственно после травмы и в течение первых месяцев после нее, восстановление высоты, консолидация перелома и формирование заднего костного блока произошли в сроки от 1 года до 1,5 лет. У оперированных в поздние сроки после травмы передний и задний костные блоки сформированы в срок от 1,5 до 2 лет.

Заключение. При множественных и многоуровневых переломах тел позвонков у детей надо выбирать вариант лечения, соответствующий характеру повреждения и срокам, прошедшим с момента травмы, учитывая количество поврежденных позвонков, их расположение, степень и выраженность костных повреждений.

Ключевые слова: нестабильные повреждения, дети, множественные и многоуровневые переломы позвонков.

SURGICAL TREATMENT FOR MULTIPLE UNSTABLE UNCOMPLICATED SPINAL FRACTURES IN CHILDREN

S.V. Vissarionov, A.Yu. Mushkin, S.M. Belyanchikov,
D.N. Kokushin

Objective. To appreciate peculiarities and efficacy of surgical treatment of children with multiple unstable uncomplicated fractures of thoracic and lumbar vertebrae.

Material and Methods. Thirty-nine patients aged of 10 to 17 years with unstable uncomplicated spinal injuries were operated on, including 12 patients with fractures in thoracic spine, and 27 — in lumbar. Two fractured vertebrae were adjacent in 31 cases, and in 8 cases, one or more motion segments divided them. Twenty-two patients were admitted to the hospital in the nearest hours or days after the trauma, 6 — in 1–1.5 months, and 11 patients — after partial or complete course of conservative treatment during 2–24 months.

Results. Long-term follow-up period varied from 9 months to 9 years. Vertebral body height restoration, fracture consolidation, and posterior fusion formation in patients operated on immediately or within first months after trauma were achieved in 1–1.5 years. Patients with late surgery presented anterior and posterior fusion in 1.5–2 years after surgery.

Conclusion. The choice of treatment for multiple and multilevel vertebral fractures in children should be determined by the nature and term after the injury onset considering the number of injured vertebrae, their localization, and injury severity.

Key Words: unstable injuries, children, multiple and multilevel vertebral fractures.

Hir. Pozvonoc. 2010;(3):8–13.

С.В. Виссарионов, д-р мед. наук, зам. директора по науч. работе, рук. отделения патологии позвоночника и нейрохирургии; С.М. Белянчиков, травматолог-ортопед того же отделения; А.Ю. Мушкин, д-р мед. наук, проф., рук. отдела внелегочного туберкулеза, рук. отделения костно-суставного туберкулеза у детей; Д.Н. Кокушин, врач-ординатор.

Современные классификации травм позвоночника Holdsworth, Denis, AO/ASIF, Magerl имеют четкую тактическую направленность [8–11]. Детальная оценка характера и тяжести повреждения обеспечивает выбор оптимального метода лечения, при этом в отношении некоторых повреждений показания к операции рассматриваются как абсолютные, а отказ от нее в пользу консервативного лечения считается ошибкой (табл.).

Переход от консервативных методов лечения нестабильных повреждений позвоночника к ранней хирургической репозиции перелома и стабилизации зоны повреждения привел к значительному сокращению отрицательных последствий при одновременном сокращении сроков лечения и реабилитации взрослых больных [4, 7].

В последние годы значительно возросло количество травм позвоночника на фоне тяжелых и сочетанных повреждений.

Длительное консервативное лечение нестабильных переломов позвоночника у детей до настоящего времени является традиционным и применяется достаточно часто, несмотря на высокие экономические затраты и низкую клиническую эффективность. Известно, что среди пациентов с повреждениями позвоночника на долю детей приходится от 0,65 до 9,47% [3]. По данным статистики

Санкт-Петербурга и Ленинградской области, такие повреждения составляют от 5 до 7% от общего числа всех травм опорно-двигательной системы у детей, при этом 20–25 из них ежегодно нуждаются в хирургическом лечении [1]. Тем не менее реконструктивно-стабилизирующие операции активно внедряются в тактику лечения тяжелых переломов позвоночника у детей, обеспечивая восстановление его биомеханической оси, формы и размеров позвоночного канала, создавая условия не только для консолидации перелома, но и максимально раннюю активизацию больного [2, 5, 6]. Однако в литературе, как правило, не раскрываются особенности тактики лечения множественных и многоуровневых переломов позвонков.

Цель исследования — оценка особенностей и эффективности хирургического лечения детей с множественными нестабильными неосложненными переломами грудных и поясничных позвонков.

Материал и методы

Под наблюдением находились 39 пациентов 10–17 лет с неосложненными нестабильными травмами позвоночника, 12 из них — с повреждениями грудного, 27 — поясничного отделов позвоночника. Диагноз устанавливали на основании данных анамнеза и объективного обследования, вклю-

чавшего рентгенографию позвоночника во фронтальной и сагиттальной проекциях и КТ-исследование зоны повреждения. Согласно классификации Denis [9], травмы позвоночника относились к нестабильным взрывным переломам тел позвонков, по механизму возникновения — к сгиба-тельным, ротационно-сгиба-тельным и аксиальным повреждениям.

В ближайшие часы или дни от момента травмы в стационар госпитализированы 22 пациента, через 1–1,5 мес. — 6, остальные 11 детей прошли частичный или полный курс консервативного и восстановительно-реабилитационного лечения длительностью от 2 мес. до 2 лет, идентичный лечению компрессионных переломов позвоночника. Повреждение двух соседних позвонков отмечено в 31 наблюдении, двух позвонков, находящихся друг от друга через позвоночно-двигательный сегмент или сегменты, — в 8.

При малых сроках с момента травмы (от нескольких часов до 7–10 дней) операцию выполняли в объеме задней непрямо-й репозиции и стабилизации многоопорной металлоконструкцией с опорой на интактные тела позвонков (рис. 1). У всех больных в качестве опорных элементов конструкции применяли транспедикулярные винты. Только у 2 пациентов при повреждении позвонков в зоне грудно-поясничного перехода да использовали комбинированные

Таблица

Повреждения позвоночника и варианты их лечения

Повреждения позвоночника	Лечение
Компрессионные переломы: компрессия <50 % компрессия >50 %	Консервативное Возможно хирургическое
Взрывные переломы: без неврологического дефицита с неврологическим дефицитом	Консервативное (механически стабильные переломы) Хирургическое (механически нестабильные переломы)
Seat-belt повреждения: только костные повреждения повреждения костных структур, связок, дискового аппарата	Возможно консервативное Хирургическое
Переломовывихи	Хирургическое

конструкции с крючковыми опорами в нижнегрудном и транспедикулярными — в поясничном отделе позвоночника (рис. 2). Элементы конструкции устанавливали на интактные тела позвонков, соседние с травмированными, исключая последние из нагрузки. Во всех наблюдениях заднюю непрямую инструментальную репозицию и стабилизацию поврежденного позвоночно-двигательного сегмента дополняли задним локальным спондилодезом вдоль металлоконструкции. В зону операции на двое суток устанавливали дренаж по Редону.

У 6 пациентов при повреждении двух и более несмежных позвонков, находящихся друг от друга на расстоянии минимум двух позвоночно-двигательных сегментов (многоуровневый перелом), использовали бисегментарную фиксацию в зоне каждого поврежденного позвонка. Завершали репонирующие и стабилизирующие операции задним локальным спондилодезом аутокостью на каждом уровне, оставляя свободным позвоночно-двигательный сегмент между конструкциями (рис. 3). Осуществляя такое планирование опорных элементов конструкции, мы оставляли свободный межпозвонковый диск между двумя спинальными системами для сохранения подвижности в этой зоне позвоночника в первое время после хирургического вмешательства. Выбирая такой тактический вариант оперативного лечения, предполагали, что через несколько лет возникнут дегенеративные изменения на уровне этого диска, но выигрывали в сохранении движений в сегменте в течение нескольких лет после операции.

У 8 пациентов при переломах нескольких смежных позвонков в поясничном отделе и зоне грудно-поясничного перехода, кроме опорных элементов в интактных позвонках, устанавливали промежуточные транспедикулярные винты в тела поврежденных позвонков с одной стороны. Установку промежуточных винтов осуществляли при локальной посттравматической кифотичес-

кой деформации величиной более 25–30°. Такая тактика позволяет в ходе операции добиться практически полной репозиции и восстановления высоты тел поврежденных позвонков и способствует равномерному распределению нагрузки вдоль металлоконструкции (рис. 4). В данном наблюдении не удалось установить проме-

жуточный транспедикулярный винт в тело L₂ позвонка по техническим причинам из-за значительного повреждения задней опорной колонны и отсутствия анатомических ориентиров для проведения опорного элемента. При наличии показаний к передней реконструкции поврежденного позвоночно-двигательного сегмента одно-

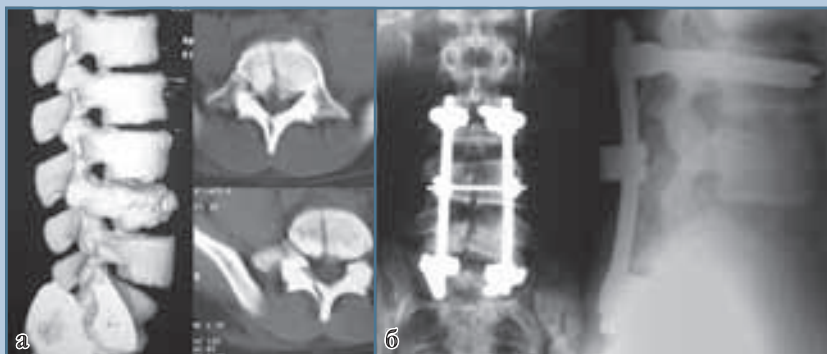

Рис. 1

КТ и рентгенограммы позвоночника пациента Е., 16 лет, со взрывным переломом L₄, L₅:
а – до операции;
б – после дорсальной непрямой репозиции, фиксации и заднего локального спондилодеза

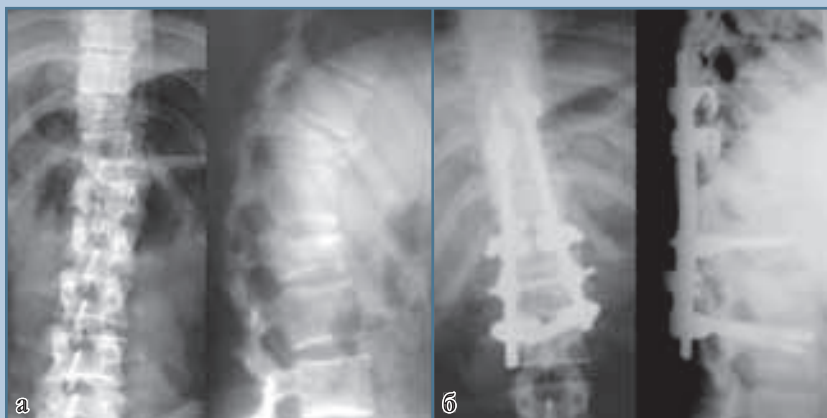
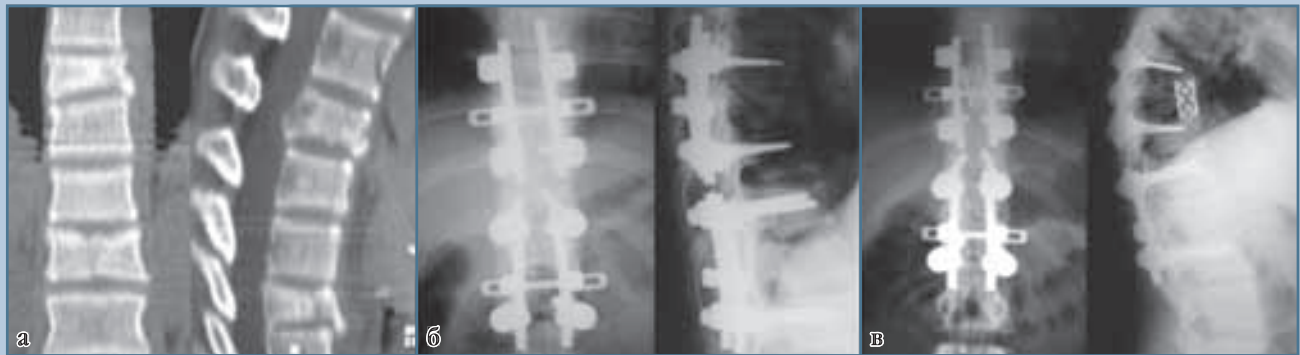
Рис. 2

Рентгенограммы позвоночника пациента Н., 14 лет, со взрывным переломом Th₁₁, L₁:
а – до операции;
б – через 4 года после дорсальной комбинированной непрямой репозиции, фиксации и заднего локального спондилодеза

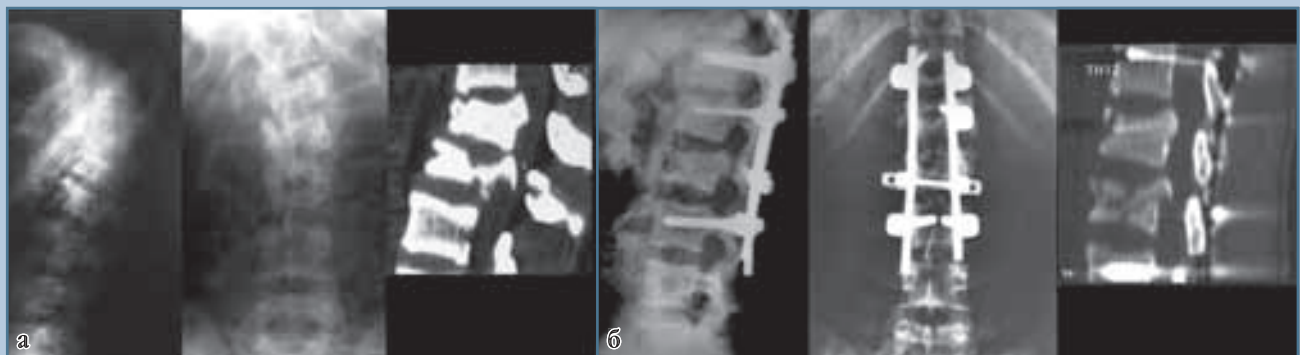
**Рис. 3**

КТ и рентгенограммы позвоночника пациента А., 15 лет, со взрывным переломом Th₉, Th₁₂, компрессионным переломом Th₁₀:

а – до операции;

б – после дорсальной не прямой репозиции, фиксации и заднего локального спондилодеза;

в – через 2 года после передней реконструкции на уровне Th₉ rugamesh в сочетании с костной пластикой

**Рис. 4**

Рентгенограммы и КТ позвоночника пациента П., 15 лет, со взрывным переломом L₁, L₂:

а – до операции;

б – после дорсальной не прямой репозиции, стабилизации с промежуточным опорным элементом и заднего локального спондилодеза

стороннее положение винтов не препятствовало этой процедуре. После операции пациентов ставили на ноги на 7–10-е сут и выписывали на амбулаторное лечение на 12-е сут. Послеоперационных осложнений не отмечали ни у одного пациента. На контрольных рентгенограммах и КТ во всех случаях наблюдали правильное стояние опорных элементов металлоконструкции, редукцию поврежденных тел позвонков и восстановление анатомии позвоночного канала.

Необходимость проведения передней реконструкции поврежденного позвоночно-двигательного сегмента из переднебокового доступа (fusion 360°) после выполненной задней не прямой репозиции и фиксации возникла у 9 пациентов и была обусловлена степенью разрушения тела позвонка, смещением его отломков и величиной коррекции посттравматического кифоза согласно балльной оценке Load Sharing classification [10].

При поступлении пациентов в стационар в сроки от 1 до 1,5 мес. после травмы хирургическое вмешательство выполняли одномоментно из двух доступов: первым этапом из дорсального доступа устанавливали многоопорную конструкцию с опорой на интактные тела позвонков в сочетании с задним локальным спондилодезом, вторым — из переднебокового доступа выполняли реконструкцию передней и средней колонн позвоночника путем дискэктомии и рас-

клинивающего корпороза аутокостью. Такая последовательность хирургического вмешательства объясняется наличием фиброза в зоне повреждения и невозможностью осуществить адекватную репозицию только из дорсального доступа. Пациентов ставили на ноги через 10–12 сут после операции и выписывали на амбулаторное лечение в фиксирующем корсете на 14-е сут после хирургического вмешательства.

Практически у всех 11 пациентов, поступивших в клинику в сроки от 2 мес. до 2 лет от момента травмы, имелась выраженная кифотическая деформация и жалобы на боль в спине. В течение длительного периода времени дети находились на строгом постельном режиме и домашнем обучении, у 10 из них отмечена сколиотическая деформация I–II ст. в зоне поврежденного отдела позвоночника. Длительные сроки от момента травмы, сопровождавшиеся формированием ригидного переднего костно-фиброзного блока в зоне повреждения, диктовали необходимость выполнения комбинированной операции из двух доступов, при этом первый этап включал дискэпифизэктомию, удаление костных фрагментов сломанного тела и передний корпороз аутокостью или титановым имплантатом из торакального, люмботомического или комбинированного доступа, второй — заднюю инструментальную стабилизацию и локальный спондилодез. Оба этапа хирургического вмешательства выполняли одномоментно. Детей ставили на ноги в фиксирующем корсете на 10–14-е сут и выписывали на амбулаторное лечение на 16–18-е сут после операции.

Результаты

Отдаленные результаты прослежены в сроки от 6 мес. до 9 лет. После операции все пациенты ходили в фиксирующем корсете, в горизонтальном положении находились без него. Через 1 мес. после операции детям разреша-

ли сидеть и заниматься лечебной физкультурой, через 1,5–2 мес. — посещать школу, через 1 год начинали заниматься лечебной физкультурой в школе по общей программе и переставали носить корсет. Контрольные рентгенограммы выполняли через 6 мес. в течение первого года после операции и в последующем один раз в год. Пациенты уже в первые дни после проведенного оперативного лечения отмечали купирование болевого синдрома, клинически у всех зафиксировали коррекцию кифотического и сколиотического компонентов деформации, что подтверждено рентгенологически и КТ-исследованием.

По данным КТ, у пациентов, оперированных непосредственно после травмы и в течение первых месяцев после нее, восстановление высоты, консолидацию перелома и формирование заднего костного блока отмечали в сроки от 1 года до 1,5 лет, в основном — при повреждении поясничного отдела позвоночника. Во всех наблюдениях зафиксировали правильное и стабильное стояние опорных элементов металлоконструкции, при этом в двух наблюдениях выявлено формирование спонтанного костного блока за счет оссификации передней продольной связки. Потерю коррекции в отдаленные сроки и переломы металлоконструкции после операции не наблюдали.

Пациенты, оперированные в поздние сроки от момента травмы, в процессе наблюдения жалоб не предъявляли. Клинически у всех детей отметили уменьшение или ликвидацию кифотической и сколиотической деформации. На рентгенограммах и КТ наблюдали правильное и стабильное стояние опорных элементов металлоконструкции, прослеживали тень костного аутоотрансплантата или имплантата в зоне корпороза. По данным КТ, характерным для этой группы явилось формирование переднего и заднего костного блоков в зоне вмешательства в сроки от 1,5 до 2 лет после операции. У данных пациентов мы не добивались радикальной коррекции посттравматической деформации

в зоне повреждения. Основной задачей оперативного вмешательства было восстановление анатомии позвоночного канала и создание анатомически выгодной позиции травмированного позвоночно-двигательного сегмента на фоне формирования переднего и заднего костных блоков.

Заключение

При множественных и многоуровневых переломах тел позвонков у детей должен выбираться вариант лечения, соответствующий характеру повреждения и срокам, прошедшим с момента травмы. При тактическом планировании хирургического вмешательства и проведении опорных элементов металлоконструкции необходимо учитывать количество поврежденных позвонков, их расположение, степень и выраженность костных повреждений. На наш взгляд, оптимальным является оперативное лечение таких повреждений в первые дни от момента травмы. Активная ранняя хирургическая тактика, при ее сравнительно небольшой травматичности, позволяет ликвидировать болевой синдром и нестабильность позвоночника, восстановить анатомию позвоночного канала и сагиттальный профиль поврежденного позвоночно-двигательного сегмента, во много раз сократить сроки пребывания пациента в стационаре, уменьшить период реабилитации и вернуть ребенка к обычному образу жизни.

При наличии угрожающих жизни ребенка сочетанных повреждений операция может быть проведена после стабилизации состояния, но не позднее 7–10 сут с момента травмы. В более поздние сроки выполнение вмешательства только в объеме задней инструментальной фиксации на фоне значительных фиброзных изменений в зоне повреждения вряд ли обеспечит решение всех лечебных задач, что заставляет в этих случаях осуществлять более обширные и травматичные операции из комбинированных доступов.

Литература

1. **Виссарионов С.В.** Хирургическое лечение сегментарной нестабильности позвоночника у детей: Дис. ... д-ра мед. наук. Новосибирск, 2008.
Vissarionov S. V. Hirurgicheskoe lechenie segmentarnoy nestabil'nosti pozvonochnika u detey: Dis. ... d-ra med. nauk. Novosibirsk, 2008.
2. **Дулаев А.К.** Хирургическое лечение пострадавших с острыми неосложненными и осложненными повреждениями позвоночника грудной и поясничной локализации: Дис. ... д-ра мед. наук. СПб., 1997.
Dulaev A.K. Hirurgicheskoe lechenie postradavshih s ostrymi neoslozhnennymi i oslozhnennymi povrezhdeniyami pozvonochnika grudnoy i poynasichnoy lokalizatsii: Dis. ... d-ra med. nauk. SPb., 1997.
3. **Макаревич С.В.** Повреждения позвоночника у детей // Повреждения и заболевания позвоночника и суставов: Тез. докл. науч.-практ. конф. травматологов-ортопедов. Минск, 1998. С. 189–193.
Makarevich S.V. Povrezhdeniya pozvonochnika u detey // Povrezhdeniya i zabolevaniya pozvonochnika i sustavov: Tez. dokl. nauch.-prakt. konf. travmatologov-ortopedov. Minsk, 1998. S. 189–193.
4. **Никитин Г.Д., Салдун Г.П.** Оперативное лечение неосложненных компрессионных переломов позвоночника в нижнегрудном и поясничном отделах // Вестн. хирургии. 1978. № 11. С. 71–75.
Nikitin G.D., Saldun G.P. Operativnoe lechenie neoslozhnennykh kompressionnykh perelomov pozvonochnika v nizhnegrudnom i poynasichnom otdelah // Vestn. hirurgii. 1978. № 11. S. 71–75.
5. **Рамих Э.А.** Хирургия повреждений грудного и поясничного отделов позвоночника // VII съезд травматологов-ортопедов России: Тез. докл. Новосибирск, 2002. Т. 1. С. 102–103.
Ramih E.A. Hirurgiya povrezhdeniy grudnogo i poynasichnogo otdelov pozvonochnika // VII s'ezd travmatologov-ortopedov Rossii: Tez. dokl. Novosibirsk, 2002. T. 1. S. 102–103.
6. **Усиков В.Д.** Реконструктивно-стабилизирующие вмешательства при тяжелых повреждениях позвоночника // Травматол. и ортопед. России. 1994. № 3. С. 34–39.
Usikov V.D. Rekonstruktivno-stabiliziruyuschie vmeshatel'stva pri tyazhelykh povrezhdeniyah pozvonochnika // Travmatol. i ortoped. Rossii. 1994. № 3. S. 34–39.
7. **Швец А.И.** Использование деминерализованных костных опилок в лечении повреждений позвоночника // Ортопед., травматол. и протезир. 1990. № 11. С. 22–23.
Shvets A.I. Ispol'zovanie demineralizovannykh kostnykh opilok v lechenii povrezhdeniy pozvonochnika // Ortoped., travmatol. i protezir. 1990. № 11. S. 22–23.
8. **Holdsworth F.W.** Fractures, dislocations and fractures-dislocations of the spine // J. Bone Joint Surg. Br. 1963. Vol. 45. P. 6–20.
9. **Denis F.** The three column spine and its significance in the classification of acute thoracolumbar spinal injuries // Spine. 1983. Vol. 8. P. 817–831.
10. **McCormack T., Karaikovic E., Gaines R.W.** The load sharing classification of spine fractures // Spine. 1994. Vol. 19. P. 1741–1744.
11. **Magerl F., Aebi M., Gertzbein S. D., et al.** A comprehensive classification of thoracic and lumbar injuries // Eur. Spine J. 1994. Vol. 3. P. 184–201.

Адрес для переписки:

Виссарионов Сергей Валентинович
196603, Санкт-Петербург, Пушкин,
ул. Парковая, 64–68,
НИДОИ им. Г.И. Турнера,
turner01@mail.ru

Статья поступила в редакцию 03.03.2010