



ДИАГНОСТИЧЕСКОЕ ЗНАЧЕНИЕ АНАЛИЗА ПАРАМЕТРОВ F-ВОЛНЫ ПРИ ВОСПАЛИТЕЛЬНЫХ ЗАБОЛЕВАНИЯХ ПОЗВОНОЧНИКА

Т.Н. Иванова, Н.Г. Кулакова

Санкт-Петербургский НИИ фтизиопульмонологии

Цель исследования. Анализ наиболее значимых критериев раннего выявления радикулопатии у пациентов с воспалительными заболеваниями позвоночника на основе анализа параметров F-волны при использовании стимуляционной электронейромиографии нижних конечностей.

Материал и методы. Изучены основные параметры F-волны у двух групп пациентов с воспалительными заболеваниями позвоночника: 1-я группа — с диагностированной радикулопатией (n = 12), 2-я — без радикулопатии (n = 14).

Результаты. Наиболее диагностически значимыми параметрами электронейромиографии оказались амплитуда F-волны, ее минимальная скорость и тахеодисперсия, которые позволяют выявлять неврологическую патологию на ранних стадиях ее развития, когда клинические проявления радикулопатии не диагностируются неврологами из-за отсутствия ярко выраженной клинической симптоматики при осмотре.

Заключение. Вышеуказанные диагностически значимые параметры волны могут быть использованы для доклинической диагностики радикулопатии у пациентов с воспалительными заболеваниями позвоночника как для оценки исходного неврологического статуса, определения показаний к хирургическому лечению, так и для оценки динамики изменений в послеоперационном периоде.

Ключевые слова: туберкулезный спондилит, гематогенный остеомиелит, радикулопатия, F-волна, доклиническая диагностика.

DIAGNOSTIC VALUE OF THE ANALYSIS
OF F-WAVE PARAMETERS IN INFLAMMATORY
DISEASES OF THE SPINE

T.N. Ivanova, N.G. Kulakova

Objective. To analyze the most significant criteria for early detection of radiculopathy in patients with inflammatory diseases of the spine basing on the analysis of F-wave parameters obtained by stimulation electroneuromyography of lower extremities.

Material and Methods. Primary F-wave parameters were studied in two groups of patients with inflammatory diseases of the spine: with diagnosed radiculopathy (n = 12), and without radiculopathy (n = 14).

Results. The most diagnostically significant parameters of electroneuromyography were F-wave amplitude, minimal velocity, and tacheodispersion. They allow for detection of neurological pathology at early stages of its development when marked clinical symptoms of radiculopathy are not manifested.

Conclusion. Diagnostically significant parameters of the wave may be used in preclinical diagnosis of radiculopathy in patients with inflammatory diseases of the spine both for the assessment of initial neurological status and indications for surgical treatment, and for estimation of postoperative dynamics.

Key Words: tuberculous spondylitis, hematogenous osteomyelitis, radiculopathy, F-wave, preclinical diagnosis.

Hir. Pozvonoc. 2010;(4):86–89.

Туберкулезный спондилит и гематогенный остеомиелит остаются наиболее тяжелыми воспалительными заболеваниями позвоночника, которые приводят к тяжелой инвалидизации пациентов, в том числе в силу развивающихся неврологических расстройств. Спинно-мозговые расстройства

наблюдаются в 40–75% случаев, увеличивающихся в группе пациентов с прогрессирующим, торпидно текущим спондилитом и его последствиями [1]. Однако в литературе нет данных о частоте ранних неврологических нарушений, в том числе клинически не выявленных. Известно, что минимальные

неврологические расстройства, в число которых входит и радикулопатия, неврологи в начальных стадиях развития часто не диагностируют из-за отсутствия ярко выраженной клинической симптоматики при осмотре. Необходимость выявления начальных неврологических признаков

Т.Н. Иванова, д-р мед. наук, ведущ. науч. сотрудник лаборатории функциональных методов исследований; Н.Г. Кулакова, канд. мед. наук, ст. науч. сотрудник той же лаборатории.

очевидна, поскольку позволяет своевременно принять меры, направленные на их устранение. С этой целью используют инструментальные методы диагностики, в частности стимуляционную электронейромиографию (ЭНМГ). Одним из важных нейрофизиологических критериев оценки радикулопатии является анализ параметров F-волны. Амплитуда F-волны отражает способность мотонейронов к генерации возвратного ответа и является косвенным показателем поражения аксонов и проводящих элементов при сохранности мотонейронального пула. Данный показатель предлагает ряд авторов для оценки антидромной возбудимости двигательного спинального центра [3, 4].

Измерение проксимальной скорости проведения имеет большое значение при высоких уровнях поражения пояснично-крестцового сплетения и двигательных корешков. Максимальная латентность F-волны характеризует наиболее низкопроводящие волокна, участвующие в проведении импульса. Показатель максимальной латентности F-волны и соответствующий ему показатель минимальной скорости проведения импульса необходимы для определения границы между нормой и патологией, так как они достаточно стабильны в норме и являются высокочувствительными в выявлении начальных патологических проявлений.

Важными параметрами, характеризующими функцию проводящих структур, являются хроно- и тахеодисперсия, обусловленные разностью между максимальной и минимальной латентностью и скоростью проведения возбуждения по медленно- и быстропроводящим волокнам нервного ствола. Одним из значимых параметров F-волны является частота ее реализации. В норме встречаемость F-волны для отводящей мышцы большого пальца стопы приближается к 100% [5], блоки при стимуляции данного нерва (*n. tibialis*) не характерны. Появление этих блоков отражает число нулевых ответов при снижении антидромной возбудимости. В целом описываемые

изменения F-волн возникают раньше изменений M-ответа и дистальной скорости распространения возбуждения, поэтому и позволяют выявлять ту или иную патологию на ранних стадиях поражения [2]. При воспалительных заболеваниях позвоночника анализ F-волны широко не использовался в клинической практике, хотя и является весьма доступным методом для повсеместного применения в специализированных лечебных учреждениях.

Цель исследования — анализ наиболее значимых критериев раннего выявления радикулопатии у пациентов с воспалительными заболеваниями позвоночника на основе анализа параметров F-волны при использовании стимуляционной ЭНМГ нижних конечностей.

Материал и методы

Обследованы 20 пациентов с туберкулезным спондилитом и 6 — с гематогенным остеомиелитом позвоночника (9 мужчин, 17 женщин) с уровнем поражения в пояснично-крестцовом отделе. Все пациенты осмотрены неврологом, им провели оценку силы мышц, исследовали болевую и тактильную чувствительность. По заключению невролога пациентов разделили на две группы: 1-я — больные с корешковым синдромом ($n = 12$), 2-я — с болевым синдромом без двигательных и чувствительных нарушений ($n = 14$). Средний возраст обследованных $42,3 \pm 5,6$ лет, достоверных различий по возрасту между группами нет.

Для оценки функционального состояния нервно-мышечной системы пациентов применяли методику ЭНМГ нижних конечностей с помощью многофункционального электронейромиографа. Стимуляцию проводили в дистальном отделе нижних конечностей в проекции исследуемого нерва (*n. tibialis*) с *m. abductor hallucis*. Параметры стимуляции: длительность стимула — 0,2 мс (серия из 40 стимулов), частота — 1 Гц, амплитуда — супрамаксимальная относительно моторного ответа.

При анализе параметров F-волны исследовали амплитуду и минимальную скорость F-волны, тахеодисперсию, соотношение амплитуд F-волны и M-ответов, производили оценку количества нереализованных блоков F-волн.

Результаты

В 1-й группе у пациентов обнаружили существенное снижение амплитуды F-волны ($100,1 \pm 9,9$ мкВ) по отношению к нормативным показателям (табл.), свидетельствующее о функциональной несостоятельности мотонейронов, генерирующих F-волну. Для регистрации F-волн у этих пациентов потребовалась большая величина стимула (в среднем 50 мА) по сравнению с нормой (15–30 мА), что также указывает на снижение возбудимости мотонейронов.

Сохранность проводящих элементов нервно-мышечного аппарата принято оценивать по латентности и скорости распространения возбуждения.

У пациентов с клиническими признаками пояснично-крестцовой радикулопатии минимальная скорость F-волны снижена ($33,5 \pm 1,2$ м/с) по отношению к норме, что может указывать на повреждения корешкового сегмента периферических нервов нижних конечностей.

Тахеодисперсию регистрировали значительно выше ($26,3 \pm 4,3$ м/с) нормативных величин, что отражает нарушение функции проведения по двигательным аксонам периферических нервов.

В группе пациентов с радикулопатией частота блоков F-волны составила $12,0 \pm 2,8\%$, что может указывать как на поражение мотонейронов двигательных корешков, так и на повреждение аксонов нервных стволов. В данной группе соотношение средней амплитуды F-волны и M-ответа умеренно повышено до $12,7 \pm 2,4\%$ (при норме до 10,0), что свидетельствует о несостоятельности проводящих путей.

Наряду с изменениями F-волны, показателем патологии явилось и выраженное снижение амплитуды

М-ответа при стимуляции *n. tibialis* в дистальной точке у всех пациентов (табл.), которое, как правило, происходит при поражении аксонов нервных стволов.

Среди основных параметров F-волны в 1-й группе чаще всего регистрировали нарушения амплитудно-скоростных характеристик. Амплитуда F-волны была снижена у 83% пациентов, минимальная скорость F-волны — у 70%, высокая тахеодисперсия — у 87%. Эти параметры и были избраны как основные критерии радикулопатии при заболеваниях позвоночника.

Во 2-ю группу вошли 14 пациентов, у которых, в отличие от больных 1-й группы, клинические признаки двигательных и чувствительных расстройств отсутствовали, неврологическую симптоматику клинически исключали (табл.).

Анализ средних величин основных параметров F-волны у пациентов двух исследуемых групп не выявил значимых различий ($p > 0,05$). Обращает на себя внимание амплитуда М-ответа и F-волны, регистрируемая на фоне повышенной тахеодисперсии и низкой минимальной скорости F-волны, она значительно снижена у пациен-

тов обеих групп. Следует отметить, что у всех обследованных наблюдали снижение возбудимости периферических нервов на ток малой длительности по сравнению с нормой. Отношение F-волны к М-ответу умеренно повышено. В то же время наблюдали тенденцию к снижению количества блоков F-волны у пациентов 2-й группы по отношению к пациентам 1-й, изменения основных параметров F-волны во 2-й группе наблюдали несколько реже, чем в 1-й.

В связи с отсутствием клинической картины неврологических расстройств у пациентов 2-й группы заключение по ЭНМГ-диагностике в пользу радикулопатии строили только при наличии у пациента 2–3 измененных параметров F-волны, наиболее часто встречающихся у больных 1-й группы (сниженная амплитуда F-волны, повышенная тахеодисперсия, сниженная минимальная скорость). Так как указанные выше признаки регистрировали при ЭНМГ-исследовании этих больных, то всем им дали заключение о наличии неврологических расстройств в виде признаков радикулопатии, выявленных на уровне доклинической диагностики.

Клинический пример. Пациентка О., 43 лет, с туберкулезным спондилитом L₄–L₅ с болевым синдромом (рис.). При стимуляции большеберцового нерва отметили снижение амплитуды М-ответа (0,16 мВ; 0,14 мВ), F-волны (41,2 мкВ; 49,8 мкВ), повышение латентности F-волны (59,9 мс; 51,1 мс), снижение минимальной скорости F-волны (32,3 м/с; 26,1 м/с), увеличение тахеодисперсии (до 39 м/с). Соотношение с М-ответом по амплитуде также повышено (24,2%; 27,9%), наблюдали блоки F-волны (63,3%; 11,5%). Обнаруженная патология F-волны и М-ответа позволила диагностировать двустороннюю радикулопатию на доклиническом уровне.

Таким образом, воспалительные заболевания позвоночника, осложненные радикулопатиями, характеризуются нарушениями проводимости импульса по периферическим нервам

Таблица

Основные параметры F-волны и М-ответа у пациентов с воспалительными заболеваниями позвоночника

Показатели	1-я группа	P1, %	2-я группа	P2, %	Норма
Амплитуда F-волны, мкВ	100,10 ± 9,90	83	106,80 ± 8,60	74	150–500
Минимальная скорость, м/с	33,50 ± 1,20	70	34,70 ± 1,30	44	>35
Тахеодисперсия, м/с	26,30 ± 4,30	87	19,60 ± 2,00	85	5–7
Блоки, %	12,00 ± 2,80	30	7,80 ± 2,20	11	0–5
F/М, %	12,70 ± 2,40	43	10,90 ± 1,60	30	<10
Амплитуда М-ответа, мВ	0,68 ± 0,10	100	0,78 ± 0,10	100	3–10

P1 и P2 — частота отклонения показателя от нормы в 1-й и 2-й группах; $p > 0,05$.

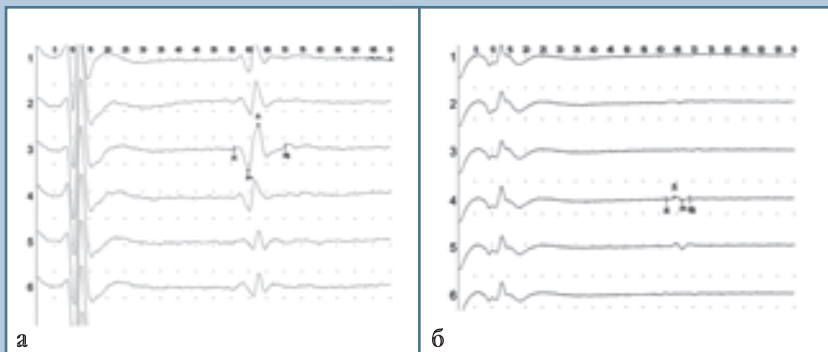


Рис.

F-волна при стимуляции большеберцового нерва:

а — в норме (амплитуда F-волны — 251 мкВ, минимальная скорость — 40,9 м/с, тахеодисперсия — 4,7 м/с);

б — у пациентки с туберкулезным спондилитом L₄–L₅ (снижение амплитуды F-волны — 41,2 мкВ, минимальная скорость — 26,1 м/с, увеличение тахеодисперсии — 39 м/с)

со снижением амплитуды М-ответов и F-волн в зоне иннервации соответствующих спинальных корешков в сочетании с увеличением их порогов из-за снижения возбудимости периферических нервов. Установлено, что характер поражения периферических нервов нижних конечностей является смешанным и содержит в себе как аксональный компонент (сниженная амплитуда М-ответа), так и демиелинизирующий (снижение проводниковых функций).

Для выявления начальных признаков поражения периферической нервной системы целесообразно исследовать, наряду с М-ответом,

состояние миелинизации проксимальных отделов периферических нервов на основе исследования латентности и расчетной минимальной скорости F-волны, а также ее амплитуды и тахеодисперсии.

Заключение

Из-за смешанного характера поражения периферических нервов (аксонального и демиелинизирующего) при воспалительных заболеваниях позвоночника возникает необходимость ранней диагностики полиневропатии, пока еще не произошла масштабная гибель нервных волокон. Отсутствие

достоверных различий показателей F-волн у пациентов с клинически подтвержденным диагнозом радикулопатии и без него свидетельствует о целесообразности использования ЭНМГ-показателей для доклинической диагностики. Анализ параметров F-волны с применением нормативных показателей позволяет комплексно оценить состояние нервно-мышечного аппарата нижних конечностей и существенно повысить уровень ранней диагностики неврологических расстройств, выявить особенности и закономерности их возникновения, оценить динамику функциональных нарушений.

Литература

1. **Гусева В.Н., Гарбуз А.Е., Байбус Г.Н. и др.** Комплексное послеоперационное лечение туберкулезного спондилита, осложненного спинно-мозговыми расстройствами. СПб., 2003.
Guseva V.N., Garbuz A.E., Baybus G.N. i dr. Kompleksnoe posleoperatsionnoe lechenie tuberkuleznogo spondilita, oslozhnennogo spinno-mozgovymi rasstroystvami. SPb., 2003.
2. **Гусев Е.И.** Методы исследования в неврологии и нейрохирургии. М., 2000.
Gusev E.I. Metody issledovaniya v nevrologii i neyrokhirurgii. M., 2000.
3. **Николаев С.Г.** Анализ параметров F-волны в оценке функционального состояния нейромоторного аппарата верхних конечностей у лиц молодого возраста: Автореф. дис. ... канд. мед. наук. Владимир, 2001.
Nikolaev S.G. Analiz parametrov F-volny v otsenke funktsional'nogo sostoyaniya neyromotornogo apparata verkhnih konechnostey u lits mladogo vozrasta: Avtoref. dis. ... kand. med. nauk. Vladimir, 2001.
4. **Kimura J.** Elektrodiagnosis in diseases of nerve and muscle: principles and practice. Philadelphia, 1989.
5. **Liveson J.A., Ma D.M.** Laboratory reference for clinical neurophysiology. N. Y., 1992.

Адрес для переписки:

Иванова Тамара Николаевна
191036, Санкт-Петербург,
Лиговский пр., 2–4, СПбНИИФ,
tomaivanova@mail.ru

Статья поступила в редакцию 05.04.2010