



# ДИАГНОСТИКА И ЛЕЧЕНИЕ ДЕТЕЙ С ДИАСТЕМАТОМИЕЛИЕЙ

С.В. Виссарионов, Н.А. Крутелев, В.П. Снущук

Научно-исследовательский детский ортопедический институт им. Г.И. Турнера, Санкт-Петербург

**Цель исследования.** Анализ неврологического статуса пациентов, лучевой картины заболевания, частоты сочетания диастематомии с кожными и мышечно-скелетными аномалиями.

**Материал и методы.** Обследованы 20 пациентов в возрасте от 1 года до 18 лет с диастематомией. Диагноз устанавливали на основании анамнеза, данных клинического обследования, рентгеноспондилографии во фронтальной и сагиттальной проекциях, КТ (20 наблюдений), КТ-миелографии (1), МРТ (20) и нейрофизиологического исследования (электронеуромиографии нижних конечностей). Показания к удалению перегородки были выявлены у 17 детей.

**Результаты.** У всех пациентов имелись кожные изменения на спине, располагающиеся по средней линии в виде гипертрихоза, гемангиом, воронкообразного втяжения кожи. У 17 пациентов отметили неврологическую симптоматику: нижний парапарез (11), нарушение функции тазовых органов по типу недержания (2), монопарез (4), пирамидную недостаточность (2). У 3 больных при тщательном осмотре неврологического дефицита не выявили. При ортопедическом осмотре отмечали деформацию позвоночника различной степени выраженности.

**Заключение.** Удаление перегородки у пациентов с диастематомией должно осуществляться первым этапом хирургического лечения сколиотической деформации и предшествовать ортопедической коррекции патологии нижних конечностей. Пациентов, у которых нет нарастания неврологической симптоматики и признаков ухудшения ортопедического статуса, необходимо наблюдать, а при появлении признаков нарастания патологической симптоматики или изменений по ЭНМГ ставить вопрос о хирургическом лечении.

**Ключевые слова:** диастематомия, деформации позвоночника, неврологическая симптоматика.

DIAGNOSIS AND TREATMENT  
OF DIASTEMATOMYELIA IN CHILDREN  
S.V. Vissariou, N.A. Krutelev, V.P. Snischuk

**Objective.** To analyze neurological status of patients, radiological presentation of disease, and an incidence rate of diastematomyelia's association with skin and musculoskeletal disorders.

**Material and Methods.** The study included 20 patients with diastematomyelia aged from 1 to 18 years. Diagnosis was based on a case history, clinical examinations, spine radiography in coronal and sagittal planes, CT (20 cases), CT myelography (1 case), MRI (20 cases), and neurophysiological study (electroneuromyography of lower extremities). Septum resection was indicated in 17 children.

**Results.** All patients had cutaneous changes along the midline of the back such as hypertrichosis, hemangiomas, and dermal sinuses. Neurological symptoms were noted in 17 patients: lower paraparesis in 11, urinary incontinence in 2, monoparesis in 4, and pyramidal insufficiency in 2 patients. Three patients did not show any neurological deficit. Orthopedic examination revealed spinal deformities of various degrees of severity.

**Conclusion.** Resection of the septum in patients with diastematomyelia should be the first stage of surgical scoliosis correction and precede orthopedic correction of low extremity deformity. Patients having neither neurological deficit nor orthopedic deterioration should be followed up, and in case of pathological symptoms augmenting or electroneuromyography changing a question of surgical treatment should be regarded.

**Key Words:** diastematomyelia, spinal deformity, neurological symptoms.

Hir. Pozvonoc. 2010;(4):41–47.

Диастематомия — это врожденная аномалия позвоночного канала и спинного мозга, характеризующаяся разделением спинного мозга или конского хвоста на протяжении

нескольких позвонков. Предполагается, что наличие данного порока — это результат оставшегося соединения нервной трубки с амниотической полостью или примитивной кишкой.

Разделение спинного мозга сопровождается наличием костной, хрящевой или фиброзной перегородки (шпоры), начинающейся от передней стенки позвоночного канала (задняя

С.В. Виссарионов, д-р мед. наук, зам. директора по науч. работе, рук. отделения патологии позвоночника и нейрохирургии; Н.А. Крутелев, врач-нейрохирург того же отделения; В.П. Снущук, ст. науч. сотрудник того же отделения.

поверхность тела позвонка) и распространяющейся в позвоночный канал до задних костных структур. Термин «диастематомиелия» имеет отношение к явлению расщепления спинного мозга на два рукава, а не к перегородке или шпоре, не надо его путать с такими состояниями, как дипломиелия или истинное раздвоение спинного мозга.

Herren, Edwards [2] до 1940 г. описали 43 случая диастематомиелии, только у двух больных диагноз был поставлен при жизни.

В настоящий момент нет единой признанной классификации диастематомиелии и единого подхода к ее лечению. В практическом плане удобно выделять два варианта мальформации, в зависимости от анатомического типа перегородки. Костная перегородка относится к первому варианту, фиброзная — ко второму. Диастематомиелия может сочетаться с другими пороками развития и являться составляющей таких заболеваний, как миеломенингорадикулоцеле, липоменингорадикулоцеле. Kennedy [4] отмечал вариативность количества и типов подобных сочетаний, особенно у пациентов различных возрастных групп.

По данным ряда авторов [1, 5, 6], диастематомиелия часто сопровождается неврологическим дефицитом. В исследовании Shaw [6] у семи из восьми пациентов, не имеющих неврологических симптомов, в дальнейшем появилась и прогрессировала неврологическая симптоматика, что явилось показанием для проведения хирургического лечения. Однако после выполненного вмешательства большая часть неврологических нарушений не регрессировала. Основываясь на полученных данных, исследователь рекомендовал проводить удаление перегородки для профилактики.

По данным Winter et al. [7], приблизительно 5% детей с врожденным сколиозом имели диастематомиелию, поэтому авторы рекомендуют больным с врожденным сколиозом и рентгенологическими признаками расширения позвоночного канала проводить

детальное обследование на предмет диастематомиелии. Многие исследования не дают однозначной оценки взаимосвязи врожденного сколиоза и диастематомиелии. Winter et al. [7] при наблюдении за 27 больными с диастематомиелией пришли к выводу, что основным фактором, определяющим прогрессирование сколиотической деформации, являются аномальные тела позвонков. Keim, Greene [3] в своих исследованиях тоже не увидели прямой связи между диастематомиелией и прогрессированием врожденного сколиоза у таких пациентов должно базироваться на величине деформации и темпах ее прогрессирования.

В настоящее время сохраняется актуальность в создании единой системы оценки, алгоритма обследования и лечения детей с диастематомиелией.

Цель исследования — анализ неврологического статуса пациентов, лучевой картины заболевания, частоты сочетания диастематомиелии с кожными и мышечно-скелетными аномалиями. Данные клинико-лучевого и инструментального обследований послужили основой определения тактики лечения пациентов с диастематомиелией и сопутствующей ортопедической патологией.

### Материал и методы

В клинике прооперировано более 130 пациентов с диастематомиелией, однако в данной работе мы отразили результаты обследования 20 из них.

Проведено обследование 12 девочек и 8 мальчиков от 1 года до 18 лет с диастематомиелией грудного и поясничного отделов позвоночника. Диагноз устанавливали на основании анамнеза, данных клинического обследования, рентгеноспондилографии во фронтальной и сагиттальной проекциях, КТ (20 наблюдений), КТ-миелографии (1), МРТ (20) и нейрофизиологического исследования (электронейромиографии нижних конечностей). Основу клинического обследования составляло детальное

изучение неврологической картины пациента. Оценку неврологического статуса осуществляли по следующим критериям: двигательным функциям, чувствительности, функции тазовых органов, рефлексам. По прямым рентгеновским снимкам проводили оценку интерпедикулярного расстояния и характера врожденных пороков развития позвонков. По боковым снимкам оценивали сагиттальный профиль позвоночника. По мультиспиральной КТ изучали расположение костной перегородки в позвоночном канале, по МРТ оценивали состояние спинного мозга, ликвородинамические нарушения, расположение и ход хрящевой и фиброзной частей перегородки или шпоры, так как такие формы перегородки невозможно оценить при помощи рентгеновских методов исследования.

ЭНМГ проводили в следующем объеме:

- 1) исследование проведения по моторным волокнам большеберцовых нервов, оценка параметров М-ответов;
- 2) исследование проведения по проксимальным моторным структурам (корешкам L<sub>2</sub>—S<sub>1</sub>), оценка параметров F-волны;
- 3) исследование соматосенсорных вызванных потенциалов с нижних конечностей;
- 4) исследование амплитудно-частотного спектра глобальной электромиографии продольных мышц спины на уровне грудного и поясничного отделов позвоночника.

Мультиспиральную КТ, МРТ, ЭНМГ проводили до и после хирургического лечения.

Показаниями для выполнения операции были прогрессирующая неврологическая симптоматика, необходимость проведения коррекции деформации с применением металлоконструкции. Удаление перегородки проводили первым этапом хирургического вмешательства, а коррекцию врожденной деформации — через 1—2 мес. Операцию выполнили у 17 детей, у 2 отложили в связи с декомпенсацией сочетанной соматической

патологии, у 1 больного с фиброзной перегородкой показаний к операции не выявили.

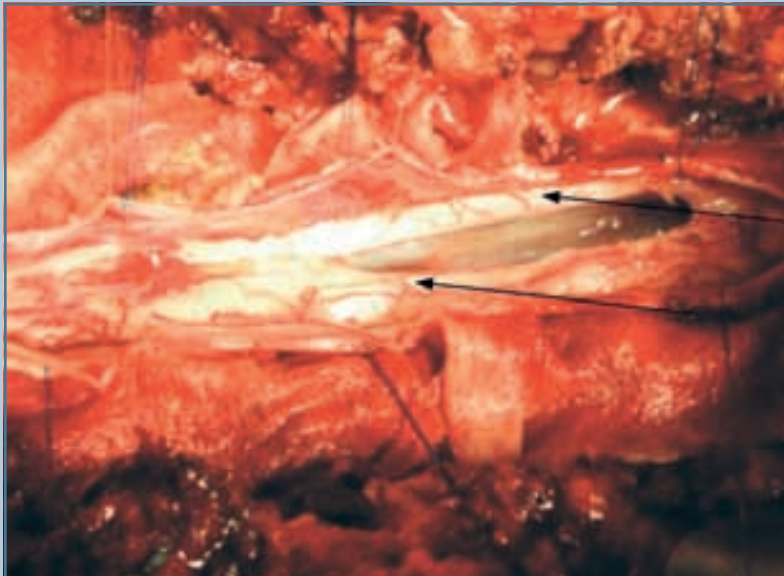
Оперативное лечение, направленное на удаление перегородки, ликвидацию неврологических нарушений и создание нормальных анатомических условий для спинного мозга, осуществляли из дорсального доступа. Выполняли разрез над уровнем расположения перегородки. Проводили костно-пластическую ламинотомию при помощи высокоскоростной дрели. После этого удаляли перегородки и мобилизовали спинной мозг с применением микрохирургической техники под нейрофизиологическим контролем (рис. 1). При наличии костной перегородки ее удаление выполняли при помощи высокоскоростной дрели с набором микрофрез. В случае резекции фиброзной перегородки основная задача состояла в мобилизации спинного мозга в каудальных отделах, где его фиксация наиболее выражена и крайне высок риск травматизации спинного мозга при проведении после-

дующих корригирующих операций на позвоночнике. У таких пациентов проводили пересечение перегородки с применением микрохирургической техники и миелорадикулолиз под нейрофизиологическим контролем. Ни в одном случае не было интраоперационных повреждений спинного мозга. Завершали операцию укладыванием костного лоскута из дуг позвонков на прежнее место. У детей старше 16 лет применяли фиксацию костного лоскута титановыми микрорамками. В остальных наблюдениях фиксацию костного лоскута осуществляли лигатурами. Больных ставили на ноги на 10–12-е сут после операции в жестком фиксирующем корсете и выписывали на амбулаторное лечение на 16–18-е сут. По результатам послеоперационных МСКТ костная перегородка резецирована полностью у всех пациентов. У больных с фиброзной перегородкой результаты оценивали по МРТ, во всех наблюдениях выполнили адекватную мобилизацию спинного мозга.

## Результаты

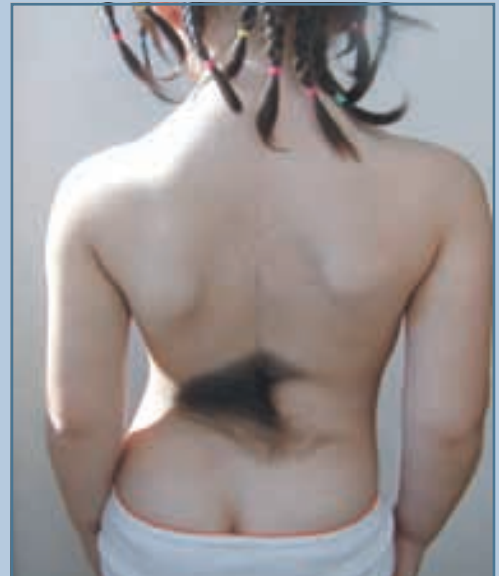У всех пациентов имелись кожные изменения на спине, располагающиеся по средней линии в виде гипертрихоза, гемангиом, воронкообразного втяжения кожи (рис. 2). У 17 пациентов отметили неврологическую симптоматику: нижний парапарез (11), нарушение функции тазовых органов по типу недержания (2), монопарез (4), пирамидную недостаточность (2). У 3 больных при тщательном осмотре неврологического дефицита не выявили. При ортопедическом осмотре отметили деформацию позвоночника различной степени выраженности.

При наличии кожных проявлений и клинических симптомов, позволяющих заподозрить диастематомиелию, выполняли рентгенограмму грудного и поясничного отделов позвоночника в прямой и боковой проекциях в положении пациента лежа. Увеличение интерпедикулярного расстояния и расширение позвоночного канала на уровне нескольких позвоночно-двигательных сегментов являются харак-



**Рис. 1**

Разделение спинного мозга на два рукава (указаны стрелками) после удаления костной перегородки



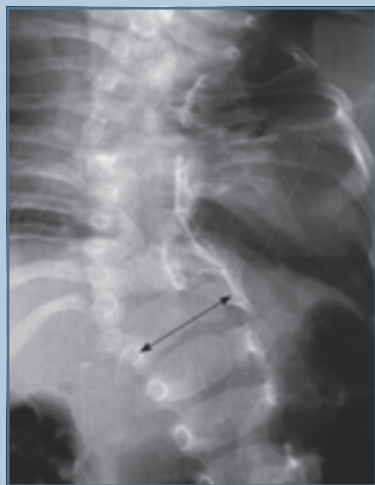**Рис. 2**

Гипертрихоз в поясничном отделе у пациентки с диастематомиелией

терными признаками у всех пациентов с диастематомиелией (рис. 3). У 18 (90%) больных отметили признаки врожденной аномалии позвоночника в виде нарушения формирования, слияния, сегментации или их комбинации, у 17 (85%) из них — врожденный сколиоз различной степени тяжести. У 2 (10%) больных с фиброзным типом перегородки при рентгенологическом исследовании не выявили врожденной аномалии позвонков.

Наиболее часто встречающаяся мышечно-скелетная деформация у пациентов с диастематомиелией — асимметрия нижних конечностей. Отметим закономерность между асимметрией конечностей, атрофией и парезом. Атрофию с нарастающей слабостью в нижних конечностях расценивали как прогрессирующую неврологическую симптоматику. У 4 пациентов с подобными клиническими проявлениями после резекции перегородки симптоматика частично регрессировала.

Кроме того, у детей с диастематомиелией отметили ассоциирующиеся мышечно-скелетные изменения: у 7 (35%) — паретическую косола-



**Рис. 3**

Рентгенограмма пациента с диастематомиелией (увеличение интерпедикулярного расстояния)

пость, у 3 (15%) — спинно-мозговую грыжу, у 3 (15%) — липому позвоночного канала, у 1 (5%) — атрезию ануса, у 1 (5%) — пиелозктазию. Эти симптомы каждый по отдельности и в комбинации позволили заподозрить диастематомиелию.

В табл. представлена характеристика обследованных пациентов.

При ЭНМГ не удалось найти специфических изменений, характерных для той или иной формы диастематомиелии, и типичной ЭНМГ-симптоматики фиксации спинного мозга. Как правило, у таких пациентов отмечают явления миелопатии, радикулопатии, соответствующие уровню перегородки.

В послеоперационном периоде у 16 больных не отметили нарастающую патологическую неврологическую симптоматику, у 1 выявили нарушение функции тазовых органов, однако ему в один этап провели пересечение терминальной нити, помимо удаления перегородки, неврологический дефицит восстановился в течение 4–5 мес.

После удаления перегородки 10 пациентам вторым этапом выполнили хирургическую коррекцию врожденной сколиотической деформации, у 7 после удаления перегородки на протяжении от 1 года до 4 лет не отметили прогрессирования деформации позвоночника, наблюдение за ними продолжается.

### Обсуждение

Диастематомиелия у незначительного количества детей протекает бессимптомно, диагноз можно заподозрить в результате рентгенологического обследования позвоночника. У большинства же пациентов диастематомиелия сопровождается патологической симптоматикой. На первый план выступают ортопедические заболевания (врожденная деформация позвоночника, паретическая косолапость, разновеликость нижних конечностей). В последующем, при детальном обследовании, отмечают нарастающий неврологический дефицит, в том числе боле-

вой синдром, прогрессирующую слабость и атрофию, асимметрию рефлексов, нарушение функции тазовых органов, парезы, нарушение чувствительности, спастичность. Прогрессирующую неврологическую симптоматику можно объяснить повреждением спинного мозга в результате фиксации и натяжения, нарушением микроциркуляции и ликвородинамики на уровне диастемы и прилегающих сегментов спинного мозга и его корешков. Врожденный сколиоз, кожные метки и костно-мышечные аномалии часто встречаются у детей с данной патологией. Эти симптомы по одному или в комбинации могут стать признаками того, что у больного диастематомиелия. Рентгенологическим признаком наличия спиккулы является расширение интерпедикулярного расстояния на снимке в прямой проекции, иногда наличие костной перегородки. Часто перегородка на рентгенограммах не видна, особенно если она фиброзная или при выраженной ротации позвонков.

Следует отметить, что ЭНМГ нижних конечностей может играть важную роль в определении тактики лечения пациентов с диастематомиелией. При наблюдении за больными с выявленной ранее перегородкой и отсутствием показаний к хирургическому лечению нарастание патологических изменений при динамическом ЭНМГ исследовании может служить поводом для повторного детального обследования и решения вопроса о тактике лечения в пользу хирургического метода.

Наши результаты подтверждают точку зрения, что у больных с диастематомиелией нарастающая неврологическая симптоматика большей частью обусловлена наличием неудаленной перегородки.

Искривление позвоночника у таких пациентов является достаточно сложным состоянием, так как деформация носит врожденный характер. Большая часть деформаций в наших наблюдениях вызвана боковым или заднебоковым полупозвонком и/или наруше-

Таблица Характеристика обследованных пациентов с диастематомиелией									
Пациенты	Пол	Возраст, лет	Кожные проявления	Деформация позвоночника	Уровень	Сопутствующая патология	Неврологический статус	Операция	Как выявлено заболевание
1-й	ж	7	Гипертрихоз	Врожденный сколиоз на фоне нарушения формирования позвонков	Th <sub>12</sub> –L <sub>1</sub>	–	Нижний парализ	Резекция	Амбулаторно
2-й	м	17	–	Врожденный сколиоз на фоне нарушения формирования позвонков	Th <sub>9</sub> –Th <sub>10</sub>	Липома позвоночного канала	–	Резекция	Стационарно
3-й	ж	3	Гипертрихоз	Бабочковидный симметричный L <sub>4</sub>	Th <sub>7</sub> –Th <sub>8</sub>	Липома терминальной нити, правосторонняя паретическая косопальность	Нижний парализ	Резекция	Стационарно
4-й	ж	7	–	–	Th <sub>11</sub> –L <sub>3</sub>	–	Правосторонний нижний монопарез	–	Амбулаторно
5-й	ж	14	–	Врожденный сколиоз на фоне нарушения формирования позвонков	Th <sub>4</sub>	Паретическая левосторонняя косопальность	Нижний смешанный левосторонний монопарез	Резекция	Стационарно
6-й	м	5	–	Врожденный сколиоз на фоне нарушения формирования позвонков	Th <sub>10</sub>	–	Нижний левосторонний монопарез	Удаление	Амбулаторно
7-й	ж	1 год 11 мес.	Гипертрихоз	Врожденный сколиоз на фоне нарушения формирования и сегментации позвонков	L <sub>1</sub> –L <sub>2</sub>	Миелорадикулоцеле L <sub>1</sub> –L <sub>2</sub>	Атаксия, нижний парализ с нарушением чувствительности	Резекция	Стационарно
8-й	м	13	–	Врожденный сколиоз на фоне нарушения формирования позвонков	Th <sub>5</sub> –Th <sub>7</sub>	Миелорадикулоцеле Th <sub>5</sub> –Th <sub>7</sub>	Нижний смешанный парализ с нарушением чувствительности	Удаление	Стационарно
9-й	м	15	–	Врожденный сколиоз на фоне нарушения формирования позвонков	Th <sub>10</sub>	–	Нижний спастический парализ	Удаление	Амбулаторно
10-й	ж	9	Гипертрихоз	Врожденный сколиоз на фоне нарушения формирования и сегментации позвонков	Th <sub>10</sub> –Th <sub>12</sub>	–	–	Удаление	Стационарно

Окончание таблицы Характеристика обследованных пациентов с Диастематомиелией									
Пациенты	Пол	Возраст, лет	Кожные проявления	Деформация позвоночника	Уровень	Сопутствующая патология	Неврологический статус	Операция	Как выявлено заболевание
11-й	м	7	Гипертрихоз	Врожденный сколиоз на фоне нарушения формирования и сегментации позвонков	L <sub>1</sub> -L <sub>4</sub>	Множественные пороки развития ЖКТ, паретическая косослапость	—	—	Амбулаторно
12-й	ж	14	—	Спондилолизный спондилолистез L <sub>5</sub> III ст., врожденный сколиоз на фоне нарушения формирования и сегментации позвонков	L <sub>3</sub>	Тератома позвоночного канала L <sub>4</sub> -S <sub>1</sub> , липома терминальной нити	Легкая миелопатия	Удаление	Стационарно
13-й	ж	5	Гипертрихоз	Врожденный сколиоз на фоне нарушения формирования и сегментации позвонков	Th <sub>11</sub> -Th <sub>12</sub>	Паретическая косослапость	Нижний смешанный парапарез	Удаление	Стационарно
14-й	ж	8	—	Врожденный сколиоз на фоне нарушения формирования и сегментации позвонков	Th <sub>6</sub> -Th <sub>7</sub>	Миеломенингоградикулоцеле, пиеложстзия, паретическая косослапость	Нижний парапарез с нарушением функции тазовых органов	—	Амбулаторно
15-й	ж	15	Гипертрихоз	Врожденный сколиоз на фоне нарушения формирования и сегментации позвонков	L <sub>1</sub> -L <sub>3</sub>	—	Пирамидная недостаточность	Резекция	Стационарно
16-й	м	3	Гипертрихоз	Врожденный сколиоз на фоне нарушения формирования и сегментации позвонков	Th <sub>3</sub> -Th <sub>4</sub>	Паретическая косослапость	Нижний смешанный парапарез	Резекция	Стационарно
17-й	м	13	Гипертрихоз, ангиома	Врожденный сколиоз на фоне нарушения формирования и сегментации позвонков	L <sub>2</sub> -L <sub>3</sub>	—	Нижний правосторонний монопарез	Резекция	Амбулаторно
18-й	ж	7	Гипертрихоз	Врожденный сколиоз на фоне нарушения формирования и сегментации позвонков	Th <sub>9</sub> -Th <sub>10</sub>	—	Нижний смешанный парапарез	Резекция	Стационарно
19-й	м	14	—	—	Th <sub>10</sub>	Паретическая косослапость	Нижний парапарез	Удаление	Стационарно
20-й	ж	7	—	Врожденный сколиоз на фоне нарушения формирования и сегментации позвонков	Th <sub>10</sub>	—	Нижний смешанный парапарез	Удаление	Стационарно

нием сегментации позвонков. Только у 11 пациентов расположение перегородки совпало с локализацией основной дуги искривления, у остальных локализация перегородки и уровня врожденной деформации не соответствовали друг другу, а у некоторых формировались и были более выраженными компенсаторные дуги деформации без признаков аномалий позвонков. На наш взгляд, лечение врожденной деформации позвоночника у пациентов с дистематомиелией представляет отдельную сложную задачу. Удаление перегородки не решает проблему с искривлением позвоночника, и лечение сколиоза на фоне аномалий развития позвонков должно рассматриваться независимо. Однако у ряда пациентов отметили отсутствие прогрессирования врожденной деформации после удаления перегородки.

### Выводы

1. Пациенты с асимметрией нижних конечностей, имеющие врожденный сколиоз, кожные метки на спине, прогрессирующие деформации нижних конечностей, должны быть обследованы на предмет диастематомиелии.
2. Прогрессирование неврологической симптоматики у больных с диастематомиелией связано с фиксацией спинного мозга в позвоночном канале, резекция перегородки поэтому является необходимой. Пациенты с признаками прогрессирующей неврологической симптоматики должны быть обязательно прооперированы.
3. При планировании и проведении операции предпочтение должно отдаваться костно-пластической ламинотомии, которая позволяет

- избежать прогрессирования деформации в послеоперационном периоде и травмирования твердой мозговой оболочки при постановке металлоконструкции с целью коррекции врожденной деформации.
4. Удаление перегородки должно осуществляться у пациентов с признаками фиксации спинного мозга как первый этап хирургического лечения сколиотической деформации, предшествовать ортопедической коррекции патологии нижних конечностей.
  5. Пациентов, у которых нет нарастания неврологической симптоматики и признаков ухудшения ортопедического статуса, необходимо наблюдать, а при появлении у них признаков нарастания патологической симптоматики или изменений со стороны ЭНМГ ставить вопрос об удалении перегородки.

### Литература

1. **Anderson H., Sullivan L.** Diastematomyelia: report of two cases submitted to laminectomy // Acta Orthop. Scand. 1965. Vol. 36. P. 257–264.
2. **Herren R.Y., Edwards J.E.** Diplomyelia (duplication of the spinal cord) // Arch. Path. 1940. Vol. 30. P. 1203–1214.
3. **Keim H.A., Greene A.F.** Diastematomyelia and scoliosis // J. Bone Joint Surg. Am. 1973. Vol. 55. P. 1425–1435.
4. **Kennedy P.R.** New data on diastematomyelia // J. Neurosurgery. 1979. Vol. 51. P. 355–361.
5. **Miller A., Guille J.T., Bowen J.R.** Evaluation and treatment of diastematomyelia // J. Bone Joint Surg. Am. 1993. Vol. 75. P. 1308–1317.
6. **Shaw J.F.** Diastematomyelia // Dev. Med. Child Neurol. 1975. Vol. 17. P. 361–364.
7. **Winter R.B., Haven J.J., Moe J.H., et al.** Diastematomyelia and congenital spine deformities // J. Bone Joint Surg. Am. 1974. Vol. 56. P. 27–39.

#### Адрес для переписки:

Виссарионов Сергей Валентинович  
196603, Санкт-Петербург, Пушкин,  
ул. Парковая, 64–68,  
НИДОИ им. Г.И. Турнера,  
turner01@mail.ru

Статья поступила в редакцию 11.05.2010