



ТАКТИКА ХИРУРГИЧЕСКОГО ЛЕЧЕНИЯ ДЕТЕЙ С ИДИОПАТИЧЕСКИМ СКОЛИОЗОМ ГРУДНОЙ ЛОКАЛИЗАЦИИ

С.В. Виссарионов, А.П. Дроздецкий

Научно-исследовательский детский ортопедический институт им. Г.И. Турнера, Санкт-Петербург

Цель исследования. Оценка результатов хирургического лечения детей с идиопатическим сколиозом грудной локализации.

Материал и методы. Прооперированы 263 пациента 13–18 лет с величиной деформации 50–152° по Cobb. Хирургическую коррекцию деформации осуществляли тремя тактическими вариантами с применением дорсального инструментария Cotrel – Dubousset.

Результаты. При идиопатическом грудном сколиозе операционная коррекция варьировала от 46,2 до 95,0 %. Потеря коррекции в срок наблюдения от 6 мес. до 10 лет составила 5,1–10,2 %.

Заключение. Тактика хирургического лечения идиопатического грудного сколиоза должна быть индивидуальной и зависеть от возраста пациента, потенциала роста, степени деформации и мобильности дуги искривления.

Ключевые слова: идиопатический грудной сколиоз, хирургическое лечение, тактический вариант, дорсальный инструментарий Cotrel – Dubousset.

SURGICAL APPROACH TO THE TREATMENT OF CHILDREN WITH THORACIC IDIOPATHIC SCOLIOSIS

S.V. Vissarionov, A.P. Drozdetsky

Objective. To assess surgical treatment results in children with thoracic idiopathic scoliosis.

Material and Methods. Surgical treatment was performed in 263 patients aged from 13 to 18 years and having spinal deformity of 50 to 152° Cobb angle. Three tactical options using dorsal Cotrel – Dubousset instrumentation were applied in surgical correction.

Results. The achieved surgical correction of idiopathic thoracic scoliosis varied from 46.2 to 95.0 %. Lost of correction within a follow-up period of 6-month to 10-year was 5.1 to 10.2 %.

Conclusion. Surgical approach to the treatment of idiopathic thoracic scoliosis should be individual and depend on patient's age, growth potential, deformity severity, and curve mobility.

Key Words: idiopathic thoracic scoliosis, surgical treatment, tactical option, dorsal Cotrel – Dubousset instrumentation.

Hir. Pozvonoc. 2010;(4):25–29.

Распространенность идиопатического сколиоза колеблется от 1 до 1,5 % в структуре всей ортопедической патологии [4, 5], чаще он встречается у лиц женского пола (95 % наблюдений). У пациентов детского возраста значительно чаще отмечают грудной тип деформации.

Предложенные современные классификации идиопатического сколиоза определяют тактические варианты подхода к выбору метода хирургического лечения. В последние годы используют различные методики опе-

ративных вмешательств лечения сколиоза. Среди корригирующих и стабилизирующих операций применяют вентральный [3, 6], дорсальный [7, 9–11], а также комбинированный [1, 2, 6] спондилодез с различными металлоконструкциями, среди которых наиболее часто используют CDI [1, 4–7, 9, 10]. В отечественной и зарубежной литературе активно обсуждают принципиальные моменты, влияющие на эффективность коррекции идиопатического сколиоза и стабильность достигнутого результата в процессе

динамического наблюдения. Ведущими факторами являются протяженность зоны инструментального спондилодеза и горизонтализация нижнего инструментированного позвонка.

Цель исследования — оценка результатов хирургического лечения детей с идиопатическим сколиозом грудной локализации.

Материал и методы

Под наблюдением находились 263 пациента (18 юношей, 245 девушек)

С.В. Виссарионов, д-р мед. наук, зам. директора по науч. работе, рук. отделения патологии позвоночника и нейрохирургии; А.П. Дроздецкий, канд. мед. наук, ст. науч. сотрудник того же отделения.

13—18 лет с идиопатическим сколиозом III—IV ст. (по В.Д. Чаклину) грудной локализации. У 262 (99,6%) подростков грудная сколиотическая дуга имела правостороннюю направленность, у 1 (0,4%) — левостороннюю; у 44 (16,7%) — кифосколиоз. Величина основной грудной дуги искривления по Cobb — 50–152°.

Проведено клинико-неврологическое обследование пациентов для определения исходного клинического и неврологического статусов. Выполнили рентгенологическое исследование позвоночника в положении пациента стоя, лежа, с боковыми наклонами вправо и влево для определения типа деформации, мобильности сколиотической дуги верхней и нижней зон фиксации позвоночника при предоперационном планировании. Обследовали функцию внешнего дыхания, провели биомеханическое исследование и компьютерно-оптическую топографию (КОМОТ) для оценки баланса туловища, положения плечевого и тазового поясов, МРТ для оценки состояния позвоночного канала и спинного мозга, КТ деформированного отдела позвоночника для оценки размеров тел позвонков и степени их ротации.

Все пациенты в процессе обследования в качестве предоперационной подготовки выполнили комплекс процедур для увеличения мобильности деформированного позвоночника (корректирующие упражнения, направленные на увеличение фронтальной и ротационной мобильности позвоночника, вытяжение на наклонной плоскости, вертикальное вытяжение постепенно до полного вися, вытяжение на тракционном столе, приемы мобилизирующей мануальной терапии).

На основании данных рентгенологического и рентгенофункционального методов пациентам осуществили предоперационное планирование с определением точек установки опорных элементов на позвонки с учетом принципов деротационного маневра и сегментарной коррекции (дистракции и компрессии).

На начальных этапах работы в качестве опорных элементов применили крюковые опорные элементы металлоконструкции. В последние годы основными опорными элементами при постановке конструкции стали транспедикулярные винты, при этом сохраняются классические принципы коррекции деформации по Cotrel — Dubousset и Lenke.

Транспедикулярные винты, по мнению исследователей [10, 11], обеспечивают больший корригирующий и истинный деротирующий эффекты (при использовании инструментария Lenke), а также стабильную фиксацию позвоночника с сохранением достигнутого результата исправления деформации за счет приложения усилия на все три колонны позвоночного столба.

Применили три тактических варианта хирургического лечения. С учетом величины основной дуги искривления, степени ее мобильности и возраста пациентов выделили три группы: 1-я — пациенты 14—18 лет с завершенным ростом, тест Risser 4—5 ($n = 187$); 2-я — 13—14 лет с незавершенным ростом, тест Risser 1—3 ($n = 32$); 3-я — 14—18 лет с кифосколиозом, тест Risser 3—5 ($n = 44$).

У пациентов 1-й группы использовали три варианта оперативного вмешательства.

Вариант I применили пациентам 16—18 лет с углом деформации 50—80° по Cobb и мобильной сколиотической дугой. На фоне гало-тибиального вытяжения осуществили коррекцию деформации позвоночника дорсальным CDI в сочетании с задним локальным спондилодезом аутоотрансплантатами вдоль металлоконструкции.

Мобильность дуги деформации — способность деформированного позвоночника, обусловленная межсегментарной подвижностью, под действием внешней нагрузки изменять величину искривления. Мы считаем деформацию мобильной, если на рентгенограммах величина основной дуги деформации в условиях моделируемой нагрузки изменяется более чем на 30%.

Вариант II: у пациентов 15—18 лет с углом деформации 80—100° по Cobb и мобильной грудной дугой операцию выполнили одномоментно из двух доступов. Первым этапом из переднебокового доступа осуществили дискэктомию, резекцию головок ребер на протяжении дуги искривления и межтеловой корпоротомии, затем производили гало-тибиальное вытяжение. Вторым этапом из дорсального доступа выполнили коррекцию деформации позвоночника дорсальным CDI; завершили вмешательство созданием заднего локального спондилодеза аутоотрансплантатами.

Вариант III: пациентам 14—18 лет с углом деформации более 100° по Cobb и ригидной грудной дугой выполнили этапное хирургическое лечение. Первый этап — передний релиз на вершине грудной дуги искривления из переднебокового доступа с межтеловым корпоротомией и гало-фemorальным вытяжением; второй — 14—16-дневный курс гало-фemorального вытяжения с постепенным увеличением массы тракционных грузов до 40% массы тела, с корригирующими укладками; третий — на фоне продолжающегося гало-фemorального вытяжения на операционном столе коррекция сколиотической деформации CDI в сочетании с задним локальным спондилодезом аутокостью, после хирургического вмешательства гало-вытяжение снимали.

У пациентов 2-й группы с углом деформации 75—100° по Cobb использовали тактический вариант II хирургического вмешательства: передний релиз в объеме дискэктомии, резекции головок ребер на протяжении дуги искривления из трансторакального доступа и межтеловой спондилодез, затем — гало-тибиальное вытяжение на операционном столе, которое сопровождали коррекцией деформации позвоночника дорсальным CDI в сочетании с задним локальным спондилодезом аутоотрансплантатами.

У пациентов 3-й группы с углом сколиотической деформации 70—152° и кифотической 72—112° примени-

ли вариант III тактики оперативного вмешательства: передний релиз в объеме дискэктомии, резекции головок ребер на протяжении вершины дуги деформации и межтелового корпорозеда из трансторакального доступа, завершили наложением гало-фemorального вытяжения на 14–16 дней; после этого выполнили коррекцию позвоночника дорсальным CDI в сочетании с дорсальным спондилодезом аутотрансплантами. У 12 больных в ходе исправления деформации позвоночника осуществили заднюю клиновидную

вертебротомию на вершине деформации для достижения большей коррекции и приближения фронтального и сагиттального профилей позвоночника к физиологическим.

Послеоперационный период лечения включал дыхательную гимнастику, массаж нижних и верхних конечностей, лечебную восстановительную физкультуру. Пациентов ставили на ноги на 3-и–7-е сут после операции и выписывали на амбулаторное лечение на 17–20-е сут. Срок наблюдения после хирургического вмешательства — от 6 мес. до 10 лет.

Результаты и их обсуждение

В табл. и на рис. 1, 2 представлены результаты хирургического лечения пациентов 1-й и 2-й групп.

У больных 3-й группы угол фронтального искривления после операции составил 18,0–98,0° (в среднем 58,5°); коррекция сколиотической деформации — 35,5–72,8% (в среднем 54,9%); потеря коррекции — 5,2–8,4% (в среднем 6,3%). Угол кифоза после хирургического вмешательства колебался в пределах 45,0–72,0° (в среднем 53,0°); коррекция кифоза

Таблица

Величина сколиотической деформации и степень ее коррекции у пациентов 1-й и 2-й групп

Вариант оперативного вмешательства	Деформация по Cobb, град.		Коррекция, %	Средняя коррекция, %	Потеря коррекции, %	Средняя потеря коррекции, %
	до операции	после операции				
1-я группа						
I (n = 69)	50–80	5–21	70,0–92,1	81,1	5,1–15,2	10,2
II (n = 62)	82–100	15–42	58,0–85,0	71,5	2,4–7,8	5,1
III (n = 56)	102–145	28–78	46,2–68,2	57,2	3,1–10,5	6,9
2-я группа						
II (n = 32)	50–100	5–36	64,0–95,0	79,5	6,7–10,4	8,5

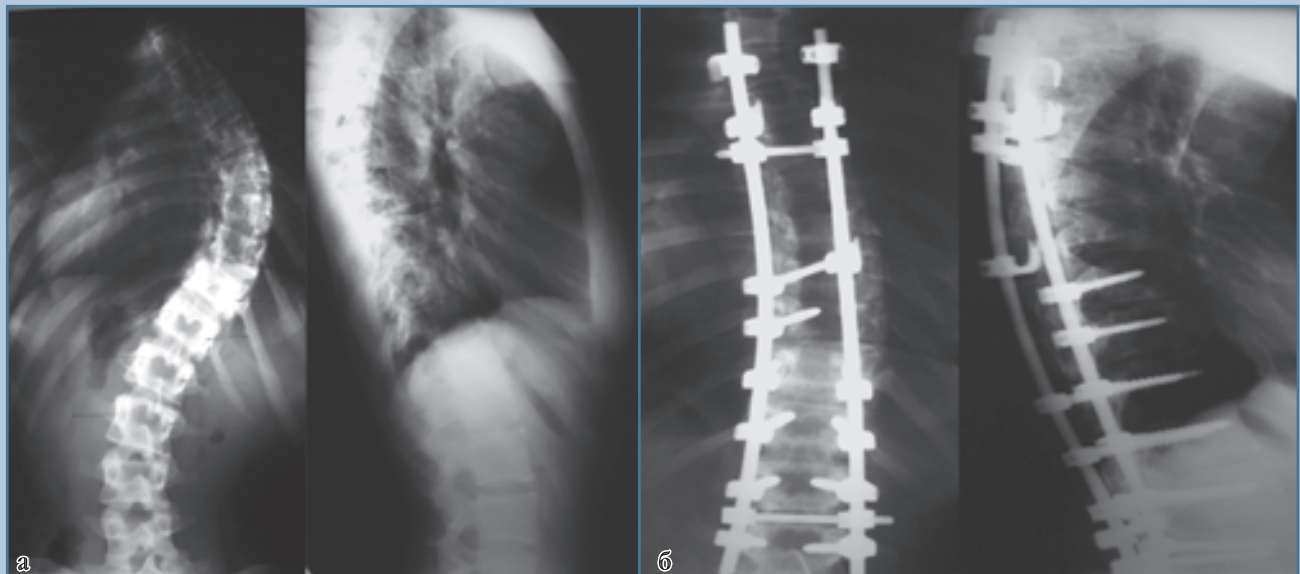
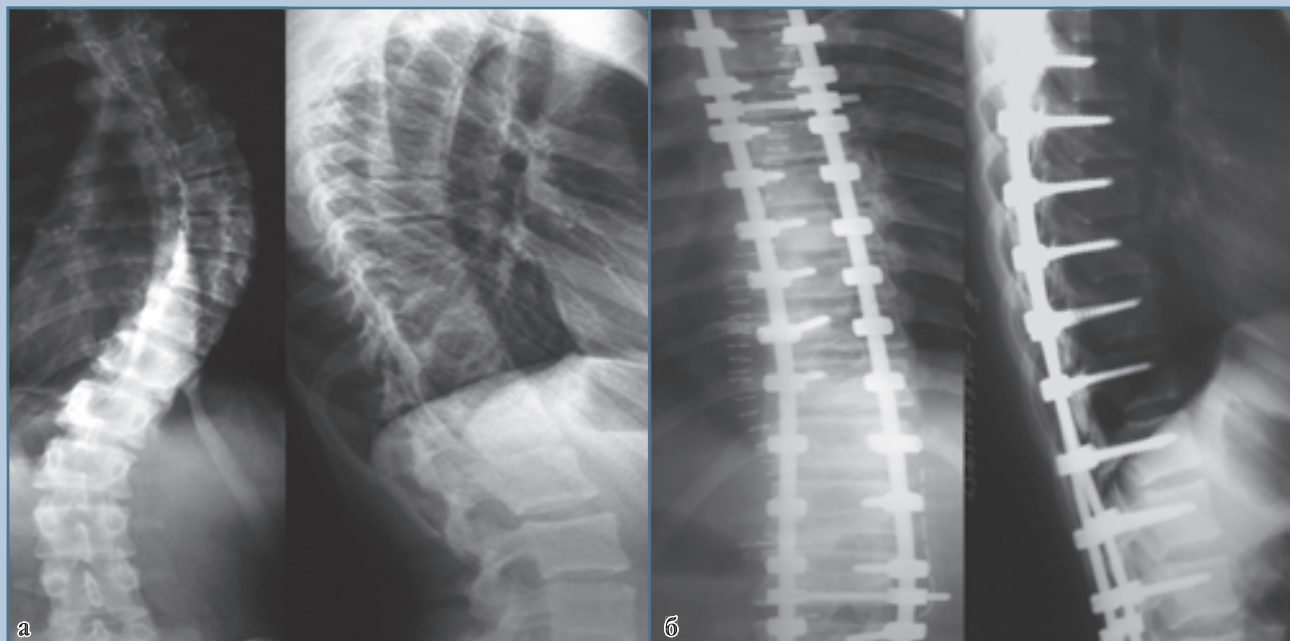

Рис. 1.

Рентгенограммы пациентки А, 17 лет, с идиопатическим сколиозом грудного отдела позвоночника IV ст.:

а – до операции (угол деформации 80° по Cobb);

б – через 2 года после операции (угол деформации 18° по Cobb)

**Рис. 2**

Рентгенограммы пациентки С., 17 лет, с идиопатическим сколиозом грудного отдела позвоночника IV ст.:

а – до операции (угол деформации 78° по Cobb);

б – после операции (угол деформации 12° по Cobb)

— 30,0–36,0% (в среднем 33,0%); потеря коррекции — 8,0–16,0% (в среднем 12,0%).

Во всех группах пациентов восстановлен баланс туловища, восстановлены или улучшены сагиттальный профиль и баланс позвоночника.

Идиопатические сколиозы грудной локализации имеют ряд анатомических и функциональных особенностей по сравнению с грудопоясничными и поясничными деформациями. Грудные сколиозы являются наиболее ригидными за счет меньшей высоты межпозвонковых дисков, раннего возникновения их фиброза при сколиотической деформации и наличия реберного каркаса. При сколиозе грудной локализации значительно выражен косметический дефект из-за наличия реберного горба на выпуклой стороне искривления, западения половины грудной клетки на противоположной стороне, ее деформации по передней части, выраженной асим-

метрии надплечий и плечевого пояса. Эти факторы существенно влияют на возможность коррекции деформации по сравнению с более мобильными поясничными и грудопоясничными сколиотическими искривлениями.

Хирургическая коррекция деформаций позвоночника с применением металлоимплантатов сформировалась как метод лечения идиопатического сколиоза в 60-х гг. прошлого столетия [8]. Длительное время золотым стандартом хирургического лечения сколиоза считали его исправление дистрактором Harrington. Разработанный и применяемый вариант коррекции деформации при помощи этой металлоконструкции учитывал только фронтальный профиль позвоночника и имел ряд серьезных недостатков: выпрямление физиологических изгибов позвоночника, нарушение баланса, дислокацию опорных элементов, раннюю потерю коррекции, феномен коленчатого вала и т.д. [9].

Наибольшую степень коррекции отметили у пациентов 1-й группы, которым применили тактический вариант I оперативного вмешательства. Такие результаты лечения объясняются наличием сколиотической деформации, не превышающей 80°, мобильностью дуги искривления и применением в качестве опорных элементов спинальной системы транспедикулярных винтов. У больных, которым применили дорсальный вариант коррекции сколиотической деформации на фоне галотибиального вытяжения, отметили самую большую потерю достигнутой коррекции. Однако потеря коррекции на 10,2% не повлияла на окончательный клинический результат лечения. Применение пациентам 1-й группы (вариант I хирургического вмешательства) инструментария Lenke для коррекции сколиотической деформации позволило добиться истинного деротационного эффекта

на вершине деформации, равномерного распределения нагрузки вдоль опорных элементов металлоконструкции и отсутствия или незначительной потери коррекции (в пределах погрешности измерений) достигнутого результата в процессе динамического наблюдения. Следует отметить, что величина корригирующего эффекта сколиотической деформации при использовании инструментария Lenke сопоставима с достигнутыми результатами применения технологии Cotrel — Dubousset.

У пациентов 1-й и 2-й групп со II тактическим вариантом хирургического вмешательства коррекцию сколиотического компонента деформации в грудном отделе достигали за счет дискэктомии, которая приводила к дополнительной мобилизации дуги искривления. Дискэктомию осуществили эндоскопическим или открытым способом. Результат коррекции

деформации у пациентов с одномоментным полным объемом хирургического вмешательства — в среднем 71,5—79,5%. Потеря коррекции в отдаленный период наблюдения у больных с применением этапа из переднебокового доступа была незначительной (5,1—8,5%), что обусловлено формированием переднезаднего костного блока (fusion 360°).

При грубых и запущенных деформациях (1-я группа; III тактический вариант операции), особенно при кифосколиозах (3-я группа), наиболее эффективным и оправданным явился трехкомпонентный вариант хирургического лечения, так как этапная коррекция грубых деформаций позвоночника позволяет добиться коррекции деформации с приближением фронтального и сагиттального профилей позвоночника к физиологическим, уменьшить риск возникновения неврологичес-

ких нарушений и послеоперационных осложнений.

Заключение

Подход к оперативному лечению детей с идиопатическим сколиозом должен быть индивидуальным. Выбор тактического варианта хирургического вмешательства при деформациях грудной локализации зависит от возраста больного, потенциала его роста, степени тяжести и ригидности (мобильности) деформации позвоночника, наличия кифотического компонента искривления. Выбор базовых площадок и предоперационного планирования установки элементов спинальной системы должен учитывать все аспекты, полученные при лучевом обследовании пациента; в качестве опорных элементов металлоконструкции предпочтительней использовать транспедикулярные винты.

Литература

- Ветрилэ С.Т., Кулешов А.А., Швеце В.В. и др.** Концепция оперативного лечения различных форм сколиоза с использованием современных технологий // Хирургия позвоночника. 2009. № 4. С. 21–30.
Vetrile S.T., Kuleshov A.A., Shvets V.V. i dr. Kontsepsiya operativnogo lecheniya razlichnyh form skolioza s ispol'zovaniem sovremennyh tehnologiy // Hirurgiya pozvonochnika. 2009. № 4. С. 21–30.
- Ветрилэ С.Т., Кулешов А.А., Швеце В.В. и др.** Оптимальные методы лечения тяжелых ригидных форм сколиоза // Вестн. травматол. и ортопед. им. Н.Н. Приорова. 2006. № 1. С. 63–70.
Vetrile S.T., Kuleshov A.A., Shvets V.V. i dr. Optimal'nye metody lecheniya tyazhelyh rigidnyh form skolioza // Vestn. travmatol. i ortoped. im. N.N. Priorova. 2006. № 1. С. 63–70.
- Колесов С.В., Кудряков С.А., Шавырин И.А. и др.** Особенности коррекции сколиотических деформаций позвоночника из вентрального доступа // Хирургия позвоночника. 2009. № 4. С. 15–20.
Kolesov S.V., Kudryakov S.A., Shavyrin I.A. i dr. Osobennosti korrektsii skolioticheskikh deformatsiy pozvonochnika iz ventral'nogo dostupa // Hirurgiya pozvonochnika. 2009. № 4. С. 15–20.
- Михайловский М.В., Новиков В.В., Васюра А.С. и др.** Хирургическое лечение идиопатических сколиозов грудной локализации // Хирургия позвоночника. 2006. № 1. С. 25–32.
Mihaylovskiy M.V., Novikov V.V., Vasyura A.S. i dr. Hirurgicheskoe lechenie idiopaticheskikh skoliozov grudnoy lokalizatsii // Hirurgiya pozvonochnika. 2006. № 1. С. 25–32.
- Михайловский М.В., Фомичев Н.Г.** Хирургия деформаций позвоночника. Новосибирск, 2002.
Mihaylovskiy M.V., Fomichev N.G. Hirurgiya deformatsiy pozvonochnika. Novosibirsk, 2002.
- Bullmann V., Halm H.F., Schulte T., et al.** Combined anterior and posterior instrumentation in severe and rigid idiopathic scoliosis // Eur. Spine. J. 2006. Vol. 15. P. 440–448.
- Davis M.A.** Posterior fusion versus anterior/posterior spinal fusion for adolescent idiopathic scoliosis: a decision analysis // Spine. 2009. Vol. 34. P. 2318–2323.
- Harrington P.R.** Treatment of scoliosis. Correction and internal fixation by spine instrumentation // J. Bone Joint Surg. Am. 1962. Vol. 44. P. 591–610.
- Helenius I., Remes V., Yrjonen T., et al.** Harrington and Cotrel — Dubousset instrumentation in adolescent idiopathic scoliosis. Long-term functional and radiographic outcomes // J. Bone Joint Surg. Am. 2003. Vol. 85. P. 2303–2309.
- Kim Y.J., Lenke L.G., Kim J., et al.** Comparative analysis of pedicle screw versus hybrid instrumentation in posterior spinal fusion of adolescent idiopathic scoliosis // Spine. 2006. Vol. 31. P. 291–298.
- Kuklo T.R., Potter B.K., Polly D.W., et al.** Monoaxial versus multi-axial thoracic screws in the correction of adolescent idiopathic scoliosis // Spine. 2005. Vol. 30. P. 2113–2120.

Адрес для переписки:

Виссарионов Сергей Валентинович
196603, Санкт-Петербург, Пушкин,
ул. Парковая, 64–68,
НИДОИ им. Г.И. Турнера,
turner01@mail.ru

Статья поступила в редакцию 13.07.2010