



КОМПЛЕКСНАЯ ПАТОГЕНЕТИЧЕСКАЯ ТЕРАПИЯ НЕЙРОСОСУДИСТЫХ СИНДРОМОВ, ОБУСЛОВЛЕННЫХ ДЕГЕНЕРАТИВНО-ДИСТРОФИЧЕСКИМИ ИЗМЕНЕНИЯМИ ПОЯСНИЧНО- КРЕСТЦОВОГО ОТДЕЛА ПОЗВОНОЧНИКА

В.П. Шатрова, Е.Ф. Дутикова, А.Г. Аганесов

Российский научный центр хирургии им. акад. Б.В. Петровского, Москва

Цель исследования. Оценка эффективности рефлекторного воздействия в комплексной патогенетической терапии нейрососудистого синдрома, обусловленного дегенеративно-дистрофическими изменениями позвоночника.

Материал и методы. Под наблюдением находились 97 пациентов с корешковыми синдромами на фоне грыж межпозвонковых дисков. После общеклинического обследования больные, в зависимости от особенностей лечения, были распределены на две группы — основную и сравнения. Пациентам группы сравнения назначена медикаментозная терапия; пациентам основной группы — медикаментозная и немедикаментозная терапия (иглорефлексотерапия, миостимуляция, лечебный массаж). Проводили комплексную оценку болевого синдрома, неврологических функций через 1, 5, 10 и 15 дней после лечения.

Результаты. На 10-й день после проведенного лечения у 96,4 % пациентов основной и у 87,6 % группы сравнения отмечено клиническое улучшение, выраженное в уменьшении болевого синдрома. При пальпации остистых отростков и паравертебральных мышц отмечали уменьшение напряжения и болезненности в 100,0 % случаев в обеих группах к 5-му дню лечения. Симптомы натяжения регрессировали у всех пациентов обеих групп на 15-й день. Помимо более выраженного снижения интенсивности болевого синдрома, у пациентов основной группы отмечали отчетливый регресс неврологической симптоматики.

Заключение. Проведенное комплексное лечение с использованием немедикаментозной терапии позволяет снизить интенсивность болевого синдрома, обуславливает лучшее восстановление периферического кровообращения в более короткие сроки лечения.

Ключевые слова: дистрофические изменения пояснично-крестцового отдела позвоночника, нейрососудистые синдромы.

COMPLEX PATHOGENETIC THERAPY OF NEUROVASCULAR SYNDROMES RESULTED FROM DEGENERATIVE-DYSTROPHIC CHANGES IN THE LUMBOSACRAL SPINE

V.P. Shatrova, E.F. Dutikova, A.G. Aganesov

Objective. To estimate the efficacy of reflex action in complex pathogenetic therapy of neurovascular syndrome resulted from degenerative-dystrophic changes in the spine.

Material and Methods. Overall 97 patients with nerve root syndromes associated with intervertebral disc hernia were followed up. All patients, after general clinical examination, were divided in two groups depending on treatment particularities. Control group patients underwent drug therapy, and in study group patients drug therapy was accompanied with acupuncture, myostimulation, and therapeutic massage. Pain syndrome and neurologic functions were evaluated at 1, 5, 10 and 15 day of treatment.

Results. After 10 days of treatment clinical improvement expressed in pain relief was observed in 96.4 % of study group patients and in 87.6 % of control group ones. Palpation of spinous processes and paravertebral muscles showed relaxation and pain relief in 100.0 % of cases in both groups at 5 day of treatment. Stretch symptom regressed in all patients of both groups by 15 day. Above well marked relief in pain intensity a pronounced regression of neurological symptoms was observed in patients of the study group.

Conclusion. Complex treatment including drug-free therapy provides relief in pain intensity, and accounts for better restoration of peripheral blood circulation for shorter treatment duration.

Key Words: dystrophic changes in the lumbosacral spine, neurovascular syndromes.

Hir. Pozvonoc. 2011;(1):41—47.

В.П. Шатрова, ст. науч. сотрудник отделения хирургии позвоночника; Е.Ф. Дутикова, ведущ. науч. сотрудник отделения функциональной диагностики; А.Г. Аганесов, проф., д-р мед. наук, зав. отделением хирургии позвоночника.

Проблема лечения дегенеративно-дистрофических изменений позвоночника в последние десятилетия из медицинской переросла в социальную. Это обусловлено тем, что частота неврологических проявлений при заболеваниях позвоночника достигает более 65% от числа всех заболеваний нервной системы [2]. Социальная значимость проблемы заключается в том, что дегенеративно-дистрофические изменения наблюдаются у лиц в возрасте 25–55 лет, то есть в период наиболее активной трудовой деятельности [3]. Вертеброгенные нарушения резко снижают работоспособность, нарушают социальную адаптацию, ухудшают качество жизни, а в 10% случаев приводят к инвалидизации [3, 5, 8].

Большое разнообразие клинических проявлений вертеброгенной патологии можно разделить на вертебральные и экстравертебральные. Экстравертебральные синдромы принято классифицировать на невральные (корешковые), мышечные (мышечно-тонические и нейро-дистрофические формы), нейрососудистые [1]. Причем нейрососудистые нарушения выявляются при всех экстравертебральных синдромах дегенеративно-дистрофических изменений пояснично-крестцового отдела позвоночника. Следовательно, их роль в реализации клинических проявлений при этой патологии весьма значима, поэтому важны их своевременная диагностика и коррекция [2]. Частое возникновение нейрососудистых расстройств объясняется рядом анатомических особенностей: спинно-мозговые корешки сопровождаются корешковыми артериями и венами, тесно прилегают друг к другу. Для венозного оттока на нижнем поясничном уровне характерно преобладание магистрального нарушения оттока крови в эпидуральных венах по направлению вниз, в подвздошную и нижнюю полую вены. Даже частичная компрессия вен внутреннего сплетения, имеющих тонкую, бедную мышечными волокнами стенку, вызывает нарушение регионарного венозного оттока.

По характеру сосудистого тонуса нейрососудистые нарушения делятся на вазоконстрикторные и вазодилаторные [1]. В большинстве случаев отмечается преимущественно вазоспастический характер поражения. Вазодилатация встречается гораздо реже, ее причиной является паралич вазоконстрикторов после интенсивного вазоспазма или их перевозбуждение под влиянием суммарных импульсов из заинтересованных очагов [1]. В зависимости от характера дистонии выявляются различия в клинической картине заболевания. При дистонии с преобладанием вазоспазма, помимо болей в области поясницы и нижних конечностей, больных беспокоит чувство зябкости и парестезии. Их состояние ухудшается при охлаждении, облегчается от тепла и разминания мышц ноги. Зябкость не исчезает в стадии ремиссии. С возникновением обострения в данной форме интенсивность боли в ноге становится больше, чем во время предыдущих обострений. При дистонии с преобладанием вазодилатации, кроме болей в области поясничного отдела позвоночника и нижних конечностях, больные часто испытывают чувство жара или тепла в ноге, особенно при перемене погоды.

Нейрососудистые синдромы подразделяют, в зависимости от преимущественного поражения сосудистого русла, на артериальные, венозные и смешанные [4]. Их характер зависит от ведущего клинического синдрома: при корешковых синдромах грыжа диска механически сдавливает корешок и/или сосуд, вызывая при этом венозный отек, артериальную недостаточность или их сочетание.

Различный характер поражений периферического кровообращения при дегенеративно-дистрофических изменениях пояснично-крестцового отдела позвоночника влияет на особенности клинической картины. Для больных с патологией артериальных сосудов характерны острые, колющие, режущие, скручивающие боли, усиливающиеся при движени-

ях и на холоде. Состояние улучшается в покое, на фоне тепловых процедур и анальгетиков. Вегетативные расстройства при дегенеративно-дистрофических изменениях пояснично-крестцового отдела позвоночника проявляются бледностью кожи, снижением пульсации периферических артерий нижних конечностей, ломкостью ногтей, обеднением волосяного покрова [6, 7].

У больных с неполноценностью венозной сети появляются боли в конечностях тупого, ноющего, распирающего характера в покое, усиливающиеся после тепловых процедур и при перемене положения тела. Кожа на больной стороне влажная, цианотичная, подкожные вены расширены [9].

Сочетание поражения артериальной и венозной сетей сопровождается распирающими, скручивающими, колющими болями, усиливающимися при перемене положения тела и ходьбе. Состояние улучшается при разминании и массаже мышц конечностей [10, 11].

Сосудистые нарушения чаще всего регистрируются на стороне болевого синдрома, с максимальной разницей на уровне голени. Следует отметить, что даже после купирования выраженных клинических проявлений радикулярных синдромов расстройства периферического кровообращения сохраняются еще длительное время [4, 5].

Таким образом, при дегенеративно-дистрофических изменениях на уровне пояснично-крестцового отдела позвоночника вторичные нейрососудистые нарушения играют важную роль в патогенезе неврологических проявлений и всегда существенно отягощают клиническую картину заболевания.

Цель исследования — оценка эффективности рефлекторного воздействия в комплексной патогенетической терапии нейрососудистого синдрома, обусловленного дегенеративно-дистрофическими изменениями позвоночника.

Материал и методы

Под наблюдением находились 97 пациентов (51 женщина, 46 мужчин) 27—53 (в среднем 32 ± 5) лет с корешковыми синдромами на фоне грыж межпозвоночных дисков. Пациенты жаловались на боли различного характера в нижних конечностях. Во всех случаях выявлены дегенеративно-дистрофические изменения пояснично-крестцового отдела позвоночника.

После общеклинического обследования больные, в зависимости от особенностей лечения, были распределены на две группы — основную и сравнения.

В группу сравнения вошли 19 женщин и 30 мужчин, которые получали курс общепринятой медикаментозной терапии (диклофенак 100 мг/сут, сирдалуд 6 мг/сут, мильгамма 2 мл/сут, трентал 800 мг/сут), также использовали мексидол 5 мл 5% раствора в разведении 15 мл изотонического раствора хлористого натрия внутривенно струйно утром и 100 мг (2 мл) внутримышечно вечером в течение

10—15 дней. Курс лечения 10—15 дней. Состояние пациентов оценивали на 1, 5, 10 и 15-й день лечения.

Основную группу составили 22 женщины и 26 мужчин, которым медикаментозное лечение дополняли немедикаментозным (иглорефлексотерапией, чрескожной электронейростимуляцией, лечебным массажем) в течение 10—15 дней.

Группы сопоставимы по демографическим показателям, анамнестическим данным, тяжести и длительности заболевания.

Оценка состояния больных до и после курса лечения включала комплексное нейроортопедическое обследование, определение интенсивности болевого корешкового синдрома по визуальной аналоговой шкале (ВАШ), эмоционального статуса, МРТ пояснично-крестцового отдела позвоночника.

Для количественной оценки гемодинамических параметров пациентам проводили дуплексное сканирование магистральных артерий нижних конечностей. Исследование выполня-

ли на ультразвуковых сканерах экспертного уровня мультисекторным датчиком 3—5 МГц; бедренных, подколенной, задней и передней большеберцовых артерий, тыльной артерии стопы — линейным датчиком частотой 7—14 МГц. Сканирование артериального русла проводили в продольной и поперечной плоскостях. Поперечное сканирование помогает уточнить особенности анатомии артерий в зонах их бифуркаций или изгибов. Наиболее сложными для визуализации и качественной оценки внутрипросветных изменений являются артерии стопы и голени, поэтому при исследовании периферической гемодинамики использовали В-режим.

Для оценки проходимости артерий в дополнение к В-режиму применяли цветовой и спектральные доплеровские режимы, причем при исследовании поверхностных сосудов малого калибра можно увеличить частоту датчика. В доплеровском режиме проводили оценку качественных и количественных параметров (рис. 1).

Состояние пациентов оценивали до лечения и после лечения.

Результаты и их обсуждение

До начала лечения все пациенты предъявляли жалобы на боли в пояснично-крестцовом отделе позвоночника и в зоне компримированного корешка. Интенсивность по ВАШ в обеих группах была сопоставимой и составляла $5,6 \pm 0,3$ и $5,8 \pm 0,4$ балла в группе сравнения и основной группе соответственно. У пациентов основной группы и группы сравнения выявили болезненность при пальпации остистых отростков позвоночника. Напряжение паравертебральных мышц отмечали у 29 (49,1%) и 33 (58,9%) пациентов основной группы и группы сравнения соответственно.

Наряду с болевым синдромом, наблюдали расстройства чувствительности, которые чаще выражались гиперестезией (11,8 и 12,5% пациентов основной группы и группы сравнения соответственно), которая иногда сменялась гипестезией, а иногда

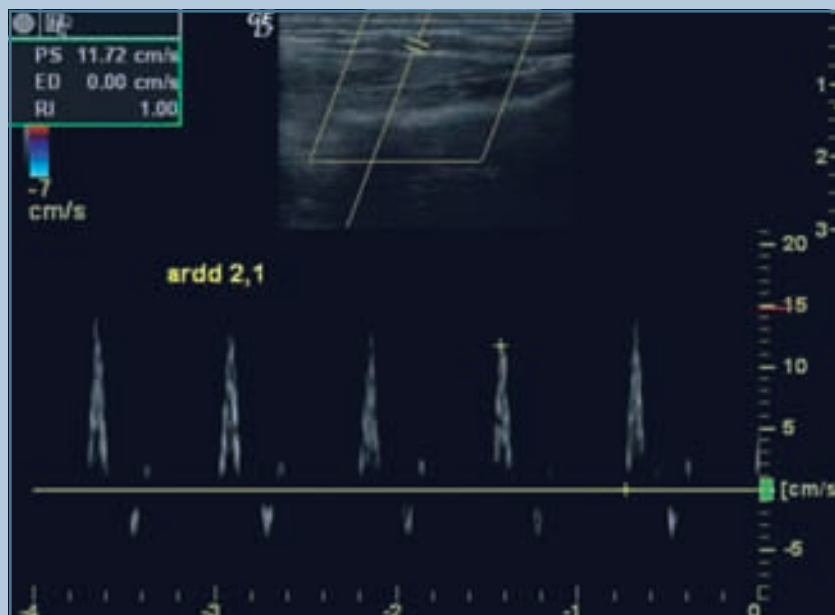


Рис. 1

Магистральный тип кровотока в норме у пациента Б., 43 лет

сочеталась с гиперпатией (5,1 и 3,5% пациентов соответственно); чаще всего нарушения чувствительности начинались в виде преходящей парестезии (15,2% пациентов основной и 14,2% группы сравнения). Наблюдали снижение болевой и температурной чувствительности в зоне иннервации корешка (около 19,0% больных основной и 21,4% группы сравнения).

У пациентов с дегенеративно-дистрофическими изменениями пояснично-крестцового отдела позвоночника наблюдали симптомы натяжения мышц. У 76,2% больных основной и 73,2% группы сравнения выявили положительные симптомы натяжения на стороне пораженного корешка, причем у 54,2% пациентов с уровня 60–90°, у 19% — с уровня 40–60°, у 3% — с уровня 40°.

При исследовании рефлексов нижних конечностей отметили, что при компрессии корешка L₄ у 31,9% пациентов снижен коленный рефлекс, а при компрессии S₁ у 29,7% — снижен ахиллов. При сдавлении корешка L₅ рефлексы, как правило, сохранены. Следует заметить, что только у 7,0% пациентов основной и 3,5% группы сравнения наблюдали слабость икроножной мышцы.

Клиническая картина нейросудистого синдрома представлена на рис. 2.

По данным МРТ, грыжи дисков у 69,4% обследованных на уровне L₅–S₁; у 11,9% — на уровне L₄–L₅;

у 18,7% — двухуровневое поражение поясничного отдела позвоночника.

Состояние кровотока по магистральным артериям нижних конечностей выявило у обследуемых больных определенные закономерности нарушения периферической гемодинамики. Показатели кровотока в бедренной

и подколенной артериях практически не отличались от показателей кровотока у здоровых лиц (табл. 1, 2). Гемодинамически значимые расстройства кровообращения в основном определялись в задних большеберцовых артериях и артериях тыла стопы, с наибольшей степенью отклонения

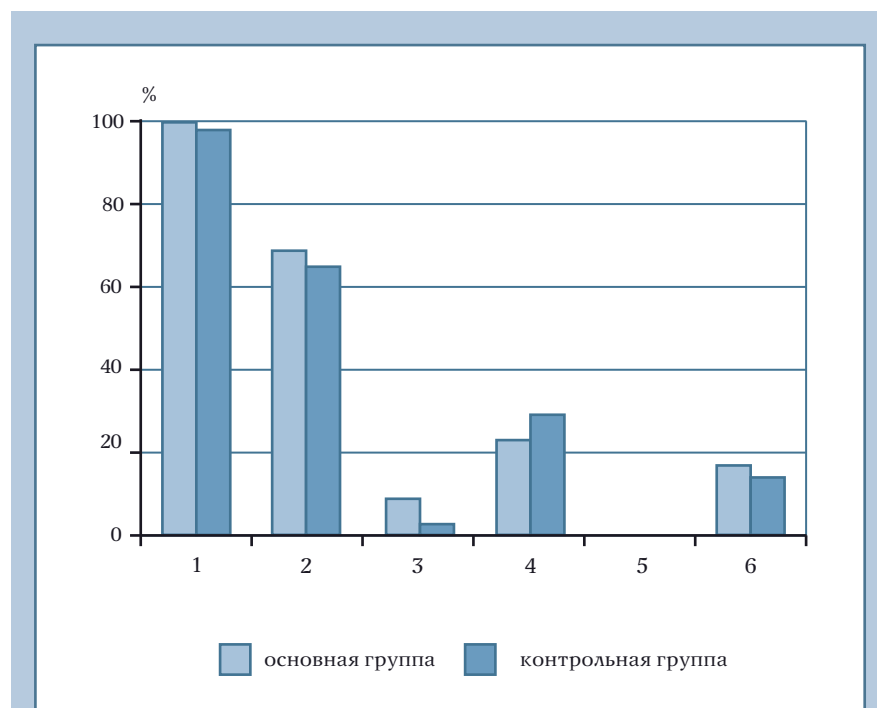


Рис. 2

Клинические симптомы при нейросудистом синдроме:

1 – болевой синдром; 2 – симптомы натяжения; 3 – двигательные расстройства; 4 – рефлексорные нарушения; 5 – расстройства функции тазовых органов; 6 – чувствительные нарушения

Таблица 1

Пиковая систолическая скорость кровотока сосудов нижних конечностей у пациентов с нейросудистым синдромом и у здоровых пациентов, см/с ($M \pm m$)

Группы пациентов	Бедренная артерия	Подколенная артерия	Задняя большеберцовая артерия	Артерия тыла стопы
Гомолатеральная сторона				
Основная	62,70 ± 14,80	45,60 ± 7,30	90,10 ± 7,20*	88,80 ± 15,50*
Сравнения	55,80 ± 15,10	43,10 ± 7,70	91,86 ± 11,40*	88,10 ± 13,30*
Контрлатеральная сторона				
Основная	63,70 ± 11,90	47,90 ± 11,70	89,80 ± 11,40	85,50 ± 12,20
Сравнения	56,44 ± 11,40	37,30 ± 12,60	77,43 ± 7,50	84,30 ± 13,70
Здоровые пациенты (n = 15)	74,45 ± 12,20	42,50 ± 11,40	48,20 ± 11,20	56,00 ± 11,70

* $p > 0,05$ — достоверность показателей по отношению к контролю.

Таблица 2

Время ускорения пульсовой волны у пациентов с нейрососудистым синдромом и у здоровых пациентов, с ($M \pm m$)

Группы пациентов	Бедренная артерия	Подколенная артерия	Задняя большеберцовая артерия	Артерия тыла стопы
Гомолатеральная сторона				
Основная	0,11 ± 0,01	0,10 ± 0,02	0,11 ± 0,02	0,12 ± 0,03
Сравнения	0,10 ± 0,01	0,11 ± 0,03	0,10 ± 0,02	0,11 ± 0,02
Контрлатеральная сторона				
Основная	0,11 ± 0,02	0,10 ± 0,03	0,11 ± 0,03	0,12 ± 0,03
Сравнения	0,10 ± 0,03	0,11 ± 0,03	0,13 ± 0,03	0,11 ± 0,03
Здоровые пациенты (n = 15)	0,11 ± 0,01	0,10 ± 0,01	0,13 ± 0,03	0,14 ± 0,04

от нормальных показателей в последних, свидетельствуя о том, что данные нарушения в первую очередь реализуются в артериях мелкого и среднего калибров.

Более выраженные изменения магистрального кровообращения отмечали у больных при длительном анамнезе заболевания и с выраженностью болевого синдрома по ВАШ 5 баллов и более. Они проявлялись увеличением линейной скорости кровотока и изменением времени ускорения пульсовой волны.

Увеличение линейной скорости кровотока в обследуемых группах регистрировали с двух сторон, но в большей степени — на гомолатеральной стороне. Эти нарушения также выявлялись более отчетливо в дистальных сосудах: изменение кровотока в *a. dorsalis pedis* регистрировали чаще, увеличение скоростных параметров было более выраженным, чем в *a. tibialis posterior* (рис. 3). В большинстве случаев увеличение линейной скорости кровотока в артериях тыла стопы наблюдали с двух сторон. У 4 (4,1 %) пациентов скорость кровотока была увеличена только на стороне алгических проявлений.

При сопоставлении усредненных показателей доплерограмм обследованных больных выявлена тенденция к вазоспастическим нарушениям (74,0%) с преобладанием их на стороне болевого синдрома.

После проведенного курса лечения, на 10-й день обследования, у 96,4% пациентов основной и у 87,6% группы сравнения отмечено клиничес-

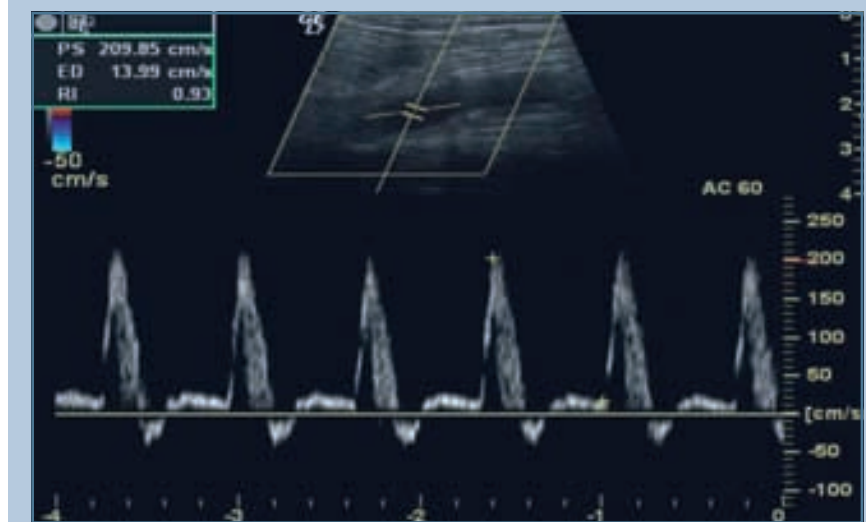


Рис. 3

Увеличение линейной скорости кровотока подколенной артерии у пациента с нейрососудистым синдромом до лечения

Таблица 3

Динамика линейной скорости кровотока на фоне проводимого лечения у пациентов основной группы, см/с ($M \pm m$)

Артерия	Сторона	До лечения	После лечения	Контроль
Задняя большеберцовая	гомолатеральная	90,1 ± 7,2*	43,7 ± 7,2*	38,2 ± 7,2
	контрлатеральная	89,8 ± 11,4	44,4 ± 5,3*	
Тыла стопы	гомолатеральная	88,8 ± 15,5*	42,8 ± 11,2*	42,1 ± 8,7
	контрлатеральная	85,5 ± 12,2	43,8 ± 10,4*	

* достоверность различий показателей после лечения по отношению к контролю ($p > 0,05$).

кое улучшение, выраженное в уменьшении болевого синдрома (по ВАШ) до $1,0 \pm 0,5$ балла в основной группе и до $2,0 \pm 0,6$ балла в группе сравне-

ния. При пальпации остистых отростков и паравертебральных мышц отмечали уменьшение напряжения и болезненности в 100,0% случаев

в обеих группах к 5-му дню лечения. Симптомы натяжения регрессировали у всех пациентов обеих групп на 15-й день.

Помимо более выраженного снижения интенсивности болевого синдрома, у пациентов основной группы отмечали отчетливый регресс неврологической симптоматики. Чувствительные расстройства регрессировали у 76,0% пациентов основной и 59,0% группы сравнения к 15-му дню лечения. По окончании курса лечения наблюдали восстановление сниженной болевой чувствительности в зоне соответствующих дерматомов у 75,2 и 64,5% пациентов основной и группы сравнения соответственно. У 44,2% пациентов основной группы произошло оживление сниженных рефлексов, в группе сравнения по рефлекторной сфере существенной динамики не регистрировали.

При проведении контрольного дуплексного сканирования задней большеберцовой артерии и артерии тыла стопы выявлены снижение высоких линейных скоростных показателей и изменение времени ускорения пульсовой волны, особенно у больных основной группы.

В каждой группе дуплексное сканирование было проведено 18 пациентам (табл. 3–5; рис. 4).

Заключение

Выявлено, что проведенное комплексное лечение с использованием немедикаментозной терапии (иглорефлексотерапии, нейромышечной терапии,

Таблица 4

Динамика линейной скорости кровотока на фоне проводимого лечения у пациентов группы сравнения, см/с ($M \pm m$)

Артерия	Сторона	До лечения	После лечения	Контроль
Задняя большеберцовая	гомолатеральная	91,86 ± 11,40*	53,70 ± 8,20*	38,20 ± 7,20
	контрлатеральная	77,43 ± 7,50	54,40 ± 11,30*	
Тыла стопы	гомолатеральная	88,10 ± 13,30	44,80 ± 7,20*	42,30 ± 11,50
	контрлатеральная	84,30 ± 13,70	45,80 ± 9,40*	

*достоверность различий показателей после лечения по отношению к контролю ($p > 0,05$).

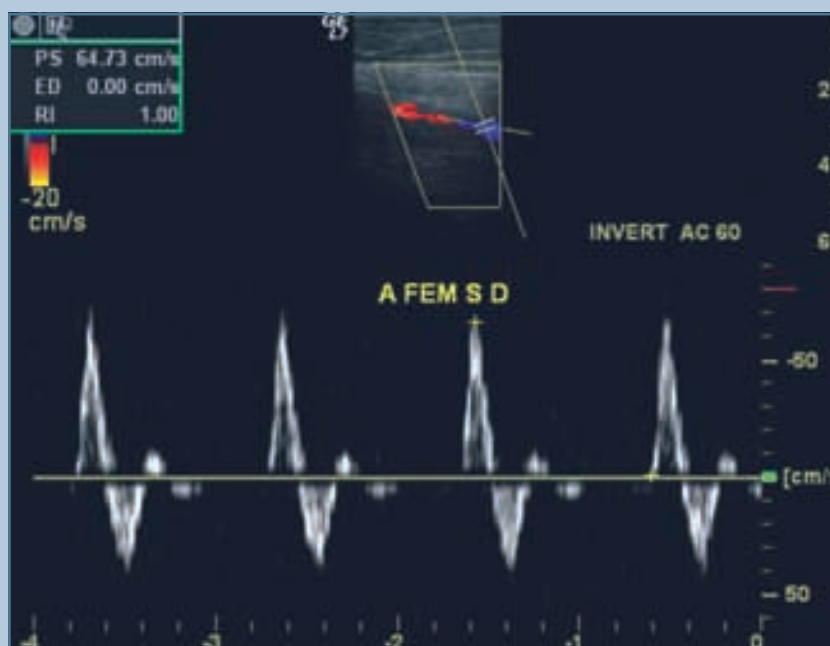


Рис. 4

Линейная скорость кровотока подколенной артерии у пациента с нейрососудистым синдромом после лечения

Таблица 5

Время ускорения пульсовой волны у пациентов с корешковым синдромом до и после лечения, с ($M \pm m$)

Группы пациентов	Задняя большеберцовая артерия		Артерия тыла стопы	
	до лечения	после лечения	до лечения	после лечения
Гомолатеральная сторона				
Основная	0,11 ± 0,02	0,13 ± 0,02	0,12 ± 0,03	0,14 ± 0,02
Сравнения	0,10 ± 0,02	0,12 ± 0,02	0,11 ± 0,02	0,13 ± 0,04
Контрлатеральная сторона				
Основная	0,11 ± 0,03	0,13 ± 0,03	0,12 ± 0,03	0,14 ± 0,03
Сравнения	0,10 ± 0,01	0,12 ± 0,03	0,11 ± 0,03	0,13 ± 0,01
Здоровые пациенты (n = 15)	0,13 ± 0,03		0,14 ± 0,04	

массажа) у больных с нейрососудистым синдромом, обусловленным дегенеративно-дистрофическими изменениями пояснично-крестцового отдела

позвоночника, достоверно позволяет снизить интенсивность боли, улучшить регресс неврологической симптоматики и способствует нормализации пока-

зателей периферического кровообращения в короткие сроки.

Литература

- Болдин А.В.** Фармакопунктура в восстановительной коррекции функционального состояния при вертеброгенных нейрососудистых синдромах: Дис. ... канд. мед. наук. М., 2005.
Boldin A.V. Farmakopunktura v vosstanovitel'noy korrektsii funktsional'nogo sostoyaniya pri vertebrogennykh neyrososudistykh sindromah: Dis. ... kand. med. nauk. M., 2005.
- Вейн А.М.** Болевые синдромы в неврологической практике. М., 2001. С. 368.
Veyn A.M. Bolevye sindromy v nevrologicheskoy praktike. M., 2001. S. 368.
- Воляков В.М.** Комплексное восстановительное лечение больных с рефлекторными и корешковыми синдромами поясничного отдела позвоночника: Дис. ... канд. мед. наук. Казань, 2003.
Volyakov V.M. Kompleksnoe vosstanovitel'noe lechenie bol'nykh s reflektornymi i koreshkovymi sindromami poynasnichnogo otdela pozvonochnika: Dis. ... kand. med. nauk. Kazan', 2003.
- Новиков А.В., Яхно Н.Н.** Невропатическая боль, патофизиологические механизмы и принципы терапии // Рус. мед. журнал. 2001. № 7–8. С. 318–327.
Novikov A.V., Yahno N.N. Nevropaticheskaya bol', patofiziologicheskie mehanizmy i printsipy terapii // Rus. med. zhurnal. 2001. № 7, 8. S. 318–327.
- Новиков Ю.О.** Дорсалгии. М., 2001. С. 160.
Novikov Yu.O. Dorsalgii. M., 2001. S. 160.
- Олейников А.А.** Реабилитация больных с вертеброгенными поясничными радикулопатиями в стадии ремиссии: Дис. ... канд. мед. наук. М., 2006.
Oleynikov A.A. Reabilitatsiya bol'nykh s vertebrogennymi poynasnichnymi radikulopatiyami v stadii remis-sii: Dis. ... kand. med. nauk. M., 2006.
- Подчуфарова Е.В.** Боль в пояснично-крестцовой области: диагностика, лечение // Рус. мед. журнал. 2004. № 10. С. 581–584.
Podchufarova E.V. Bol' v poynasnichno-kresttsovoy oblasti: diagnostika, lechenie // Rus. med. zhurnal. 2004. № 10. S. 581–584.
- Попелянский Я.Ю.** Вертебрологические проблемы боли // Журн. неврологии и психиатрии им. С.С. Корсакова. 1995. № 5. С. 4–8.
Popelyanskiy Ya.Yu. Vertebrologicheskie problemy boli // Zhurn. nevrologii i psihiatrii im. S.S. Korsakova. 1995. № 5. S. 4–8.
- Стояновский Д.Н.** Боль в области спины и шеи. Киев, 2002. С. 372.
Stoyanovskiy D.N. Bol' v oblasti spiny i shei. Kiev, 2002. S. 372.
- Шостак Н.А.** Дорсопатии – совершенствование терапевтических возможностей // Трудный пациент. 2006. № 10. С. 30–32.
Shostak N.A. Dorsopatii – sovershenstvovanie terapevticheskikh vozmozhnostey // Trudnyy patsient. 2006. № 10. S. 30–32.
- Borenstein D.G.** Epidemiology, etiology, diagnostic evaluation, and treatment of low back pain // Curr. Opin. Rheumatol. 2001. Vol. 13. P. 128–134.

Адрес для переписки:

Аганесов Александр Георгиевич
119874, Москва, Абрикосовский пер., 2,
РНЦХ им. Б.В. Петровского,
rnch_spine@rambler.ru

Статья поступила в редакцию 10.12.2009