



ХИРУРГИЧЕСКОЕ ЛЕЧЕНИЕ ПАЦИЕНТА С СОЧЕТАННОЙ ПАТОЛОГИЕЙ ПОЗВОНОЧНИКА И СПИННОГО МОЗГА

С.В. Виссарионов, А.П. Дроздецкий, Н.А. Крутелев

Научно-исследовательский детский ортопедический институт им. Г.И. Турнера, Санкт-Петербург

Представлен случай оперативного лечения пациента со сколиотической деформацией позвоночника и аномалией спинного мозга (диастематомиелией). Первым этапом ликвидировали анатомическую патологию спинного мозга и его фиксацию, вторым — исправили деформацию позвоночника.

Ключевые слова: сколиотическая деформация, диастематомиелия, аномалия спинного мозга.

SURGICAL TREATMENT OF A PATIENT
WITH CONCOMITANT SPINE AND SPINAL CORD
PATHOLOGY

S.V. Vissarionov, A.P. Drozdetsky, N.A. Krutelev

The case of surgical treatment of a patient with scoliotic deformity of the spine and abnormality of the spinal cord (diastematomyelia) is presented. The first surgical stage included elimination of anatomical pathology and fixation of the spinal cord, and the second — correction of the spinal deformity.

Key Words: scoliotic deformity, diastematomyelia, spinal cord abnormality.

Hir. Pozvonoc. 2011;(2):23–26.

Хирургическое лечение детей с деформациями позвоночника является одной из актуальных проблем детской ортопедии. Тактике ведения и методикам оперативного вмешательства больных с идиопатическим сколиозом посвящены многочисленные исследования и публикации [1–4]. Однако искривление позвоночника может сочетаться с патологией со стороны позвоночного канала и спинного мозга, а значит, в ходе лечения таких пациентов приходится решать как ортопедические, так и нейрохирургические задачи [5]. Выбор последовательности и объема оперативного вмешательства у пациентов с сочетанной патологией позвоночника и спинного мозга представляет наибольшую сложность.

В данной статье представляем описание клинического наблюдения оперативного лечения пациента со сколиотической деформацией позво-

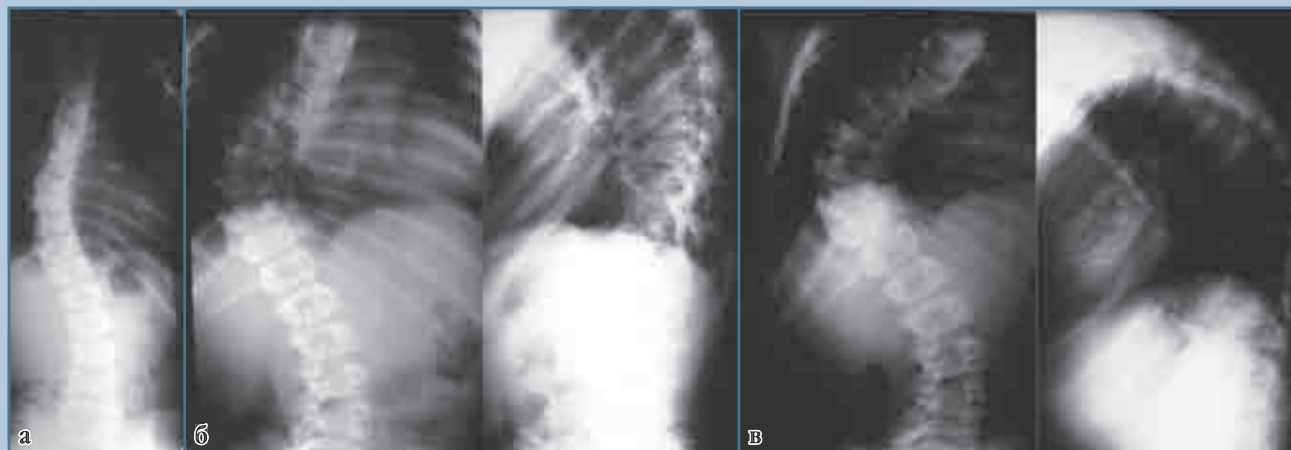
ночника и аномалией спинного мозга (диастематомиелией).

Пациент И., 14 лет, поступил в отделение патологии позвоночника и нейрохирургии с жалобами на прогрессирующую сколиотическую деформацию грудного отдела позвоночника, слабость в нижних конечностях, периодические боли в поясничном отделе, усиливающиеся после физической нагрузки, с иррадиацией в нижние конечности (больше слева).

Из анамнеза заболевания известно, что искривление позвоночника появилось в 10 лет. В последние два года отмечалось прогрессирование деформации и появление болей в поясничном отделе с иррадиацией в нижние конечности. В течение этого времени больной получал консервативное лечение в восстановительном центре и санатории по месту жительства. Несмотря на проводимое лечение, деформация прогрессировала (рис. 1).

При поступлении состояние тяжелое. Кожные покровы и видимые слизистые обычной окраски чистые. Зев не гиперемирован, налетов нет. Носовое дыхание свободное. Периферические лимфатические узлы не увеличены. Тоны сердца ритмичные, органических шумов нет. Дыхание везикулярное, проводится во все отделы, хрипов нет. Живот симметричный, не вздут, участвует в акте дыхания. Перистальтика отчетливая. При пальпации живот мягкий, безболезненный во всех отделах. Печень, селезенка не увеличены. Симптом поколачивания по пояснице безболезненный с двух сторон. Диспептических расстройств нет.

Ортопедический статус. Нормостеническое телосложение, удовлетворительное питание. Ходит самостоятельно, не хромает. Правое надплечье на 1,0 см выше левого. Нижний край правой лопатки на 1,5 см выше угла левой. Отмечается гипермобиль-

**Рис. 1**

Рентгенограммы позвоночника пациента И. в динамике: а – 8 лет; б – 12 лет; в – 14 лет

ность суставов верхних конечностей. Треугольники талии асимметричны. Ось позвоночника отклонена вправо в грудном отделе, реберный горб высотой 4,0 см. Грудной кифоз усилен, поясничный лордоз сглажен. Наклон туловища вперед ограничен и болезненный. Своды стоп уплощены.

Неврологический статус. Глазные щели, зрачки D = S. Конвергенция OS ослаблена. Глотание, фонация не нарушены. Отмечается девиация языка влево, слегка сглажена правая носогубная складка. Объем активных движений в верхних конечностях не нарушен. Тонус мышц верхних конечностей нормальный. Сухожильные периостальные рефлексы с верхних конечностей средней живости, S = D. Тонус сгибателей нижних конечностей низкий, в разгибателях повышен. Сила мышц снижена в задней группе мышц до 4 баллов. Коленные рефлексы высокие, ахилловы – низкие. Симптом Бабинского с двух сторон. Болевая чувствительность снижена по сегментарному типу в зоне Th₄–Th₅ дерматомов. Вибрационная чувствительность отсутствует с уровня Th₁₀–Th₁₁ сегментов спинного мозга. Суставно-мышечное чувство снижено в пальцах стоп. Болевая гипестезия с уровня Th₅ сегмента по проводниковому типу. Тазовые функции контролирует.

Лучевое исследование позвоночника. Проведено полное обследование пациента. Рентгенография и КТ: правостороннее искривление грудного отдела позвоночника во фронтальной плоскости, дуга 90°. На вершине деформации снижение высоты дисков и клиновидная деформация тел позвонков. Кифотическая деформация 53°. МРТ (рис. 2): на уровне Th₁–Th₆ определяются две интрамедуллярные кисты ликворной плотности, стенки кист на всем протяжении ровные, одинаковой толщины. От уровня нижних отделов Th₆–Th₈ спинной мозг представлен двумя стволами достаточно равномерного калибра. Визуализируется тонкая линейная структура гипоинтенсивного сигнала (фиброзная перегородка). Эпиконус расположен на уровне L₃–L₄.

Нейрофизиологическое исследование: общий электрогенез мышц спины снижен; структура ЭМГ урежена; повышена активация мотонейронов передних рогов на уровне поясничного утолщения.

Стабилометрическое исследование: постуральные нарушения, характеризующиеся стойким дорсальным отклонением общего центра масс; дисфункция статокINETической системы III ст. органического и функционального генеза.

ЭКГ: ритм синусовый с ЧСС 60 уд./мин; положение электрической оси сердца нормальное.

Функция внешнего дыхания: жизненная емкость легких – 81% от нормы; объем форсированного выдоха – 83%; максимальная вентиляция легких – 65%.

УЗИ органов брюшной полости, почек и органов малого таза: ротация левой почки; косвенные признаки дискинезии желчевыводящих путей.

Заключение невролога: нижний спастический парез с нарушением всех видов чувствительности с уровня Th₅–Th₆ по проводниковому типу и сенситивной атаксией.

Заключение педиатра: соматической патологии нет.

С учетом имеющихся у пациента неврологических нарушений со стороны нижних конечностей, патологических изменений спинного мозга и прогрессирующей деформации позвоночника в плане оперативного лечения необходимо решать нейрохирургические и ортопедические проблемы. Первым этапом решено ликвидировать анатомическую патологию спинного мозга и его фиксацию, вторым – исправить деформацию позвоночника. Такая последовательность операций объяснялась необхо-

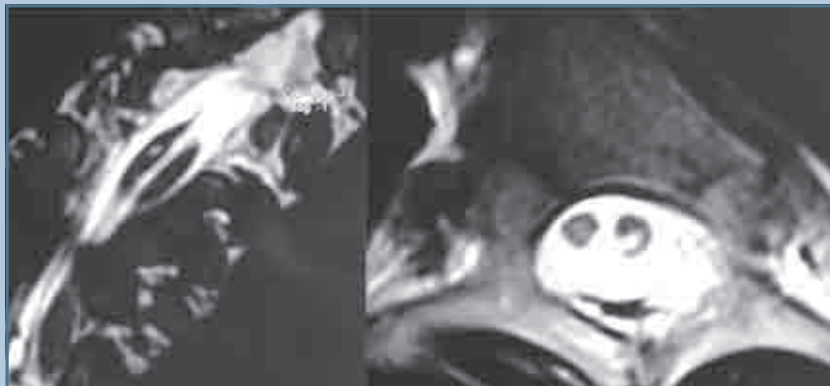


Рис. 2

МРТ грудного отдела позвоночника пациента И. в 14 лет

димостью нормализации состояния спинного мозга, ликвородинамики и уменьшения риска неврологических нарушений при коррекции деформации позвоночника. В связи с тяжестью и сложностью вмешательства его осуществляли в два этапа.

I этап. В положении пациента на животе осуществили разрез вдоль линии остистых отростков на уровне Th₄—Th₈. Выполнили скелетирование задних опорных структур и костнопластическую ламинотомию на уровне Th₅—Th₇ при помощи высокоскоростной дрели. После обнажения позвоночного канала обнаружили спайки в эпидуральном пространстве, фиброзный тяж от твердой мозговой оболочки к дугам позвонков протяженностью 3 см от Th₅ до Th₇. Осуществили коагуляцию фиброзного тяжа и его пересечение, менингеолиз с применением микрохирургической техники, дуральный мешок мобилизовали на всем протяжении фиксации. После удаления диастемы выполнили пластику дурального мешка с целью создания единого пространства для спинного мозга и восстановления ликвородинамики. Дуральный мешок свободно расположен в позвоночном канале, пульсирует. На твердую мозговую оболочку уложили пластину *durapush*. Завершили нейрохирургический этап операции воссозданием целостности

задней опорной колонны позвоночника на уровне вмешательства. Костные структуры после ламинотомии уложили на прежнее место и зафиксировали их отдельными узловыми швами. Послойный шов раны.

После хирургического вмешательства ухудшения неврологической картины со стороны нижних конечностей не отмечено. Больной поставлен на ноги в жестком фиксирующем корсете на 7-е сут после операции и выписан на амбулаторное лечение.

МРТ-исследование после операции: перегородка не визуализируется, спинной мозг на уровне Th₅—Th₇ представлен единым рукавом; эпиконус спинного мозга расположен на уровне L₁—L₂.

Нейрофизиологическое исследование после операции: отмечается положительная динамика с увеличением амплитуды электрогенеза мышц спины до 50%.

Заключение невролога после операции: увеличение силы мышц нижних конечностей до 5 баллов; симптом Бабинского слева; суставно-мышечное чувство снижено только в левой нижней конечности; нижний легкий смешанный парапарез с нарушением глубокой чувствительности.

Таким образом, в ходе нейрохирургического этапа операции ликвидировали причину фиксации спинного

мозга, восстановили его правильную анатомическую структуру, нормализовали ликвородинамику и создали условия для уменьшения риска развития неврологических нарушений при коррекции деформации позвоночника. Со стороны нижних конечностей отмечено значительное улучшение неврологической картины.

II этап. Через 4 недели после выписки из стационара пациент поступил на коррекцию деформации позвоночника. Операцию выполнили одномоментно из двух доступов. Первым этапом в положении больного на левом боку из правостороннего переднебокового доступа провели торакотомию с поднадкостничной резекцией VII ребра. Осуществили доступ к переднебоковой поверхности грудных позвонков на уровне вершины деформации. Дискэктомия на уровне Th₆—Th₁₀ в сочетании с корпородезом аутокостью. Установили дренаж к послеоперационному ложу. Послойный шов раны. Наложили гало-тибиальное вытяжение в положении пациента на спине, затем – на животе. Осуществили вытяжение под нейрофизиологическим контролем, на фоне которого деформация позвоночника уменьшилась на 40°. Послойный разрез мягких тканей вдоль линии остистых отростков от Th₄ до L₄, скелетировали задние элементы позвонков, установили опорные элементы конструкции согласно предоперационному планированию. Первый стержень изогнули по форме физиологических изгибов позвоночника и уложили в опорные элементы конструкции по вогнутой стороне деформации. Выполнили деротационный маневр. По стержню с опорой на элементы конструкции провели сегментарную коррекцию. *Wake-up test* положительный. Второй стержень смоделировали в соответствии с нормальным сагиттальным профилем позвоночника и уложили в опорные элементы с противоположной стороны. Дополнительная сегментарная коррекция по стержню и окончательная фиксация. В краниальном и каудальном отделах металлоконструкцию замкнули поперечными фик-

саторами. Система стабильна. Вытяжение снято. Дренаж послеоперационной раны. Рану послойно ушили. Рентген-контроль на операционном столе. После хирургического вмешательства у больного ухудшения неврологической картины не отмечено.

Пациента поставили на ноги на 7-е сут и выписали на амбулаторное лечение на 11-й день после операции. Срок наблюдения — 24 мес.

Лучевое исследование позвоночника после операции и через 2 года после хирургического вмешательства: положение элементов конструкции стабильное; угол сколиотической деформации 32°, угол кифоза 28° (рис. 3). Через 2 года стояние металлоконструкции прежнее, стабильное, сформирован выраженный передний и задний костные блоки.

Нейрофизиологическое исследование через 2 года после операции: ЭМГ-данных о нарушении проведения по моторным волокнам периферических нервов нижних конечностей нет.

Стабилометрическое исследование через 2 года после операции: данных о комбинированных постуральных нарушениях нет.

В ходе выполненных операций решены нейрохирургические и ортопедические задачи. Неврологические нарушения и изменения со стороны позвоночного канала и спинного мозга диктовали необходимость нейрохирургической ликвидации патологии спинного мозга. В результате нейро-

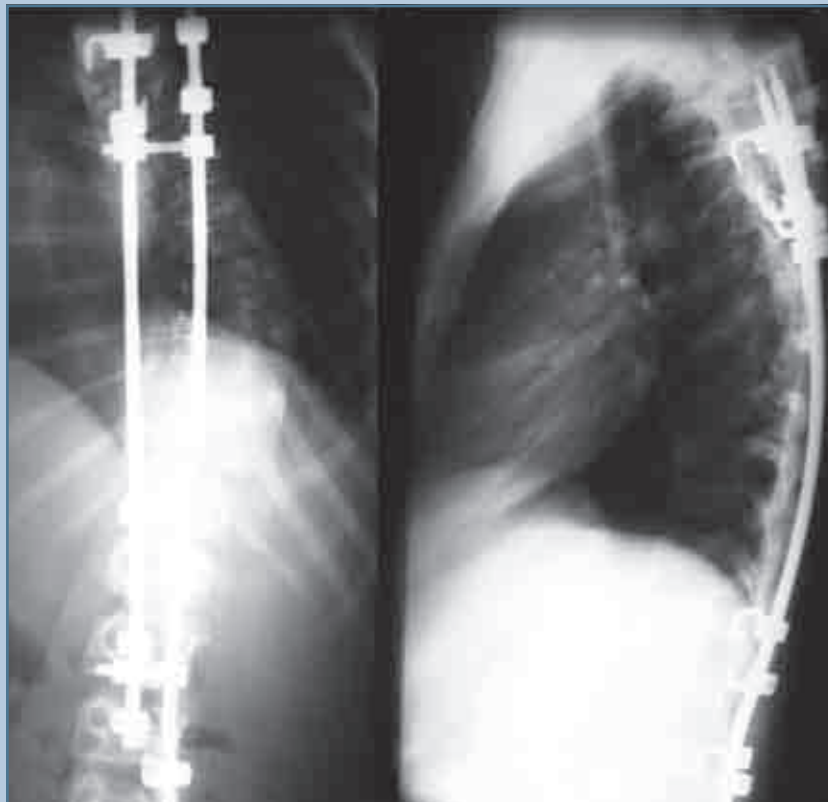


Рис. 3

Рентгенограммы пациента И., 14 лет, после оперативного лечения

хирургической операции ликвидирована фиксация спинного мозга, восстановлена его анатомия, нормализована ликвородинамика и уменьшен риск возникновения неврологических

осложнений в ходе ортопедической операции. В ходе второго хирургического вмешательства исправлена деформация позвоночника и улучшен баланс туловища.

Литература

1. **Ветрилэ С.Т., Кулешов А.А., Швец В.В. и др.** Концепция оперативного лечения различных форм сколиоза с использованием современных технологий // Хирургия позвоночника. 2009. № 4. С. 21–30.
Vetrile S.T., Kuleshov A.A., Shvets V.V. i dr. Kontseptsiya operativnogo lecheniya razlichnyh form skolioza s ispol'zovaniem sovremennyh tehnologiy // Hirurgiya pozvonochnika. 2009. № 4. S. 21–30.
2. **Михайловский М.В., Фомичев Н.Г.** Хирургия деформаций позвоночника. Новосибирск, 2002.
Mihaylovskiy M.V., Fomichev N.G. Hirurgiya deformatsiy pozvonochnika. Novosibirsk, 2002.
3. **Bullmann V., Halm H.F., Schulte T., et al.** Combined anterior and posterior instrumentation in severe and rigid idiopathic scoliosis // Eur. Spine. 2006. Vol. 15. P. 440–448.
4. **Davis M.A.** Posterior spinal fusion versus anterior/posterior spinal fusion for adolescent idiopathic scoliosis: a decision analysis // Spine. 2009. Vol. 34. P. 2318–2323.
5. **Lenke L.G., Betz R.R., Harms J., et al.** Adolescent idiopathic scoliosis: a new classification to determine extent of spinal arthrodesis // J. Bone Joint Surg. Am. 2001. Vol. 83. P. 1169–1181.

Адрес для переписки:

Виссарионов Сергей Валентинович
196603, Санкт-Петербург,
Пушкин, ул. Парковая, 64–68,
НИДОИ им. Г.И. Турнера,
turner01@mail.ru

Статья поступила в редакцию 11.10.2010