



ВОЗМОЖНОСТИ РЕГИСТРАЦИИ СПОНТАННОЙ БИОЭЛЕКТРИЧЕСКОЙ АКТИВНОСТИ СПИННОГО МОЗГА ПРИ ПОЗВОНОЧНО-СПИННОМОЗГОВОЙ ТРАВМЕ

А.А. Суфианов, А.Г. Шапкин, Г.З. Суфианова, Ю.Г. Шапкин, М.В. Таборов
Восточно-Сибирский научно-практический центр малоинвазивной нейрохирургии
325-й военный госпиталь, Иркутск

Цель исследования. Оценка диагностических возможностей регистрации спонтанной биоэлектрической активности спинного мозга с поверхности кожи и изучение особенностей изменения функционального состояния спинного мозга в разные периоды позвоночно-спинномозговой травмы.

Материал и методы. Проанализированы результаты динамического обследования 12 пациентов в острый и промежуточный периоды позвоночно-спинномозговой травмы. Оценку функционального состояния спинного мозга осуществляли путем одновременной регистрации электромиограммы (ЭСГ) и уровня постоянного потенциала (УПП) с поверхности кожи по униполярной методике с помощью шестиканального усилителя постоянного тока.

Результаты. У всех пациентов в острый период травмы в зоне повреждения, по сравнению с вышерасположенными отведениями, регистрировали негативные сдвиги УПП до $18,73 \pm 2,47$ мВ. В нижерасположенных отделах потенциал был более позитивным, в среднем на $4,26 \pm 0,53$ мВ. Изменения медленной электрической активности спинного мозга были менее специфичны и отражали текущее функциональное состояние спинного мозга. В острый период позвоночно-спинномозговой травмы во всех отведениях регистрировали депрессию амплитуды ЭСГ на 30–50%. В промежуточный период в зоне повреждения и нижерасположенных отведениях наблюдали статистически значимое увеличение амплитуды ЭСГ.

Заключение. Методика одновременной регистрации УПП и ЭСГ позволяет определять уровень электрофизиологических нарушений и оценивать изменения функционального состояния спинного мозга в зоне повреждения и смежных областях, что, в свою очередь, необходимо для оценки динамики заболевания и эффективности проводимых лечебных мероприятий.

Ключевые слова: позвоночно-спинномозговая травма, уровень постоянного потенциала, электромиограмма, спинной мозг.

POSSIBILITY OF SPONTANEOUS BIOELECTRIC ACTIVITY RECORDING IN THE SPINAL CORD INJURY

A.A. Sufianov, A.G. Shapkin, G.Z. Sufianova, Yu.G. Shapkin, M.V. Taborov

Objective. To assess diagnostic possibilities of registration of spontaneous bioelectric activity of the spinal cord from the skin surface and to study variability of the spinal cord functional state at different stages of spinal injury.

Material and Methods. Results of dynamical examination of 12 patients with spinal cord injury (SCI) at acute and intermediate stages were analyzed. A functional state of the spinal cord was assessed by simultaneous recording of electrospino-gram (ESG) and direct current potential (DCP) from the skin surface in accordance with unipolar technique using 6-channel DC amplifier.

Results. In all patients with acute SCI negative DC shifts (18.73 ± 2.47 mV) were registered in the injury region with respect to cephalad recording channels. In caudad channels a DC potential was more positive, on average by 4.26 ± 0.53 mV. Changes in slow electrical activity of the spinal cord were less specific and reflected its current functional state. In patients with acute SCI a decrease in ESG amplitude by 30–50% was recorded in all recording channels. In patients with intermediate-stage of SCI statistically significant increase in ESG amplitude was recorded in the region of injury and caudad recording channels.

Conclusion. Procedure of simultaneous DC and ESG recording provides identification of the level of electrophysiological disturbances and estimation of function changes in the injured and adjacent regions of the spinal cord which is necessary for the assessment of disease course and therapy efficacy.

Key Words: spinal cord injury, direct current (DC) potential, electrospino-gram, spinal cord.

Hir. Pozvonoc. 2008;(4):58–64.

В клинической практике с целью проведения адекватной патогенетической терапии повреждений спинного мозга необходимо дифференцировать различные формирующиеся при этой патологии функциональные состояния нервной ткани [2, 6]. По данным литературы [3], оптимальным решением этого вопроса является регистрация спонтанной электрической активности спинного мозга в виде электромиограммы (ЭСГ) и уровня постоянного потенциала (УПП).

Цель нашего исследования — оценка диагностических возможностей регистрации спонтанной биоэлектрической активности спинного мозга с поверхности кожи пациента и изучение особенностей изменения функционального состояния спинного мозга в разные периоды позвоночно-спинномозговой травмы.

Материал и методы

Использованы результаты обследования 12 пациентов с позвоночно-спинномозговой травмой, которые вошли в основную группу исследования. Динамическое обследование проводилось в острый (до 3 мес.) и промежуточный (3–12 мес.) периоды позвоночно-спинномозговой травмы. В контрольную группу были включены 20 пациентов без клинических и морфологических признаков повреждения спинного мозга. Средний возраст пациентов в обеих группах — $8,6 \pm 1,2$ года.

Неврологическое обследование спинальных пациентов проводили согласно международным стандартам неврологической и функциональной классификации повреждений спинного мозга. Классификацию тяжести травмы спинного мозга в острый период проводили по шкале повреждения спинного мозга, разработанной ASIA [15].

У всех пациентов с позвоночно-спинномозговой травмой диагностирован ушиб спинного мозга. У 5 из них ушиб спинного мозга сочетался с компрессионным повреждением. Согласно шкале ASIA, распределе-

ние больных по степени нарушения проводимости спинного мозга было следующим: А — 9, В — 2, С — 1, D — 0 и E — 0 пациентов. Травма шейного и верхнегрудного отделов спинного мозга была выявлена у 8, нижегрудного — у 4 пациентов.

У всех пациентов в острый период наблюдался спинальный шок, что проявлялось в виде синдрома частичного (3 случая) или полного (9 случаев) нарушения проводимости спинного мозга. Трофические расстройства были выявлены у 7 пациентов. В промежуточный (восстановительный) период у 8 больных наблюдалось формирование спастической формы пареза, у 3 пациентов, имеющих повреждение шейного отдела, отмечалось развитие верхнего вялого парализа и нижней спастической параплегии. Тазовые нарушения (автономный мочевого пузыря) были выявлены у 10 больных, кожно-трофические расстройства — у 4, развитие болевого синдрома — у 3.

Оценку функционального состояния спинного мозга осуществляли путем одновременной регистрации медленной электрической активности как показателя функциональной активности и УПП, отражающего уровень поляризации нервной ткани. Регистрацию УПП спинного мозга и ЭСГ проводили с поверхности кожи по униполярной методике с помощью шестиканального усилителя постоянного тока с входным сопротивлением 10^{12} Ом. Полученные данные оцифровывали с частотой 512 Гц и вводили в компьютер для дальнейшей математической обработки. Индифферентный электрод располагали на правой лопатке. Активные электроды фиксировали в межкостистых промежутках на уровне C_2-C_3 , C_7-Th_1 , Th_4-Th_5 , Th_9-Th_{10} , L_1-L_2 , L_4-L_5 . Для регистрации биоэлектрической активности применяли педиатрические неполяризуемые хлорсеребряные одно-разовые электроды F301. Построение амплитудного спектра ЭЭГ осуществляли с помощью алгоритма быстрого преобразования Фурье с использованием оригинальной прикладной про-

граммы. Эпохи анализа данным методом составляли не менее 1 с. Выделенные участки подвергали фильтрации ЭМГ- и ЭКГ-артефактов. Суммарную амплитуду медленной электрической активности рассчитывали путем усреднения амплитуд всего диапазона анализируемых частот (1–32 Гц) и сравнивали со средним уровнем биоэлектрической активности спинного мозга у испытуемых из контрольной группы ($74,48 \pm 3,22$ мкВ) [7]. Учитывая особенности регистрации УПП, связанные с наличием потенциала в индифферентной точке (проблема выбора индифферентного электрода), УПП в морфологически верифицированной области повреждения и нижележащих отделах сравнивали с потенциалом в первом отведении, на уровне C_2-C_3 , (разность потенциалов между электродами на уровне C_2-C_3 и индифферентной точкой), который считается условно стабильным. Выбор этой точки сравнения связан с предположением, что функциональные нарушения спинного мозга в проекции этого отведения, независимо от зоны повреждения, минимальны по сравнению с другими отделами спинного мозга.

Для оценки статистической значимости полученных результатов использовали непараметрические S-критерий Вилкоксона и U-критерий Манна — Уитни. Различия считали значимыми при $P < 0,05$.

Результаты

Амплитудный спектр медленной электрической активности, зарегистрированной с помощью усилителя постоянного тока у пациентов контрольной группы, характеризовался энергетическим максимумом в диапазоне низких частот. Суммарная амплитуда ЭСГ составляла в среднем по всем отведениям $74,48 \pm 3,22$; данное значение (средний контрольный уровень) использовали для сравнения изменений ЭСГ у пациентов основной группы. При оценке изменений УПП спинного мозга у пациентов контрольной группы резких сдвигов уровня поляризации между отведениями не наблюда-

лось. В некоторых случаях отмечалось умеренное снижение УПП в грудных отведениях, связанное, по-видимому, с близким расположением сердца.

У всех пациентов основной группы в острый период позвоночно-спинномозговой травмы в зоне повреждения, по сравнению с вышерасположенными отведениями, регистрировали негативные сдвиги УПП до $18,73 \pm 2,47$ мВ ($P < 0,0001$). В нижерасположенных отделах потенциал, наоборот, был более позитивным, в среднем на $4,26 \pm 0,53$ мВ ($P < 0,0001$). В промежуточном периоде в ближайшем к области повреждения отведении также регистрировали снижение УПП до $12,89 \pm 2,97$ мВ ($P < 0,05$ по сравнению с острым периодом). В нижележащих отведениях изменения потенциала характеризовались электроотрицательными сдвигами в среднем на $5,45 \pm 0,68$ мВ ($P < 0,0001$ по сравнению с острым периодом; рис. 1).

Изменения медленной электрической активности спинного мозга были менее специфичны и отражали текущее функциональное состояние спинного мозга. В остром периоде позвоночно-спинномозговой травмы в зоне повреждения регистрировали выраженную депрессию амплитуды ЭСГ на $54,3 \pm 3,3\%$ ($P < 0,01$ по сравнению со средним контрольным уровнем). В других отведениях амплитуда медленной электрической активности спинного мозга была снижена на 32,0–42,0%, при этом выше зоны травмы суммарная амплитуда ЭСГ была ниже на $35,9 \pm 4,0\%$ ($P < 0,01$ по сравнению со средним контрольным уровнем; $P < 0,01$ по сравнению с амплитудой ЭСГ в зоне повреждения; рис. 2).

В промежуточном периоде в зоне повреждения и нижерасположенных отведениях наблюдалось статистически значимое увеличение амплитуды ЭСГ на $13,6 \pm 8,5\%$ и $12,6 \pm 6,2\%$ соответственно ($P < 0,05$ по сравнению с контрольной группой; $P < 0,001$ по сравнению с острым периодом). Изменение амплитуды медленной электрической активности спинного мозга в этих отведениях преимущес-

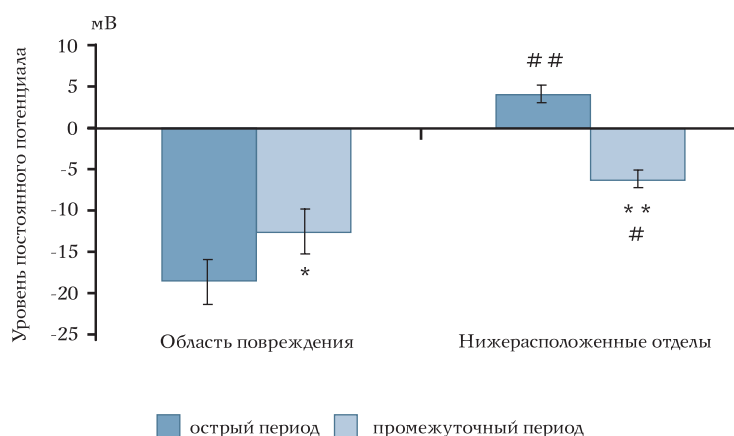


Рис. 1

Изменения уровня постоянного потенциала относительно отведений, расположенных выше области повреждения, в разные периоды позвоночно-спинномозговой травмы у пациентов основной группы:

* $P < 0,05$; ** $P < 0,001$ (в сравнении с острым периодом);

$P < 0,05$; ## $P < 0,001$ (относительно области повреждения)

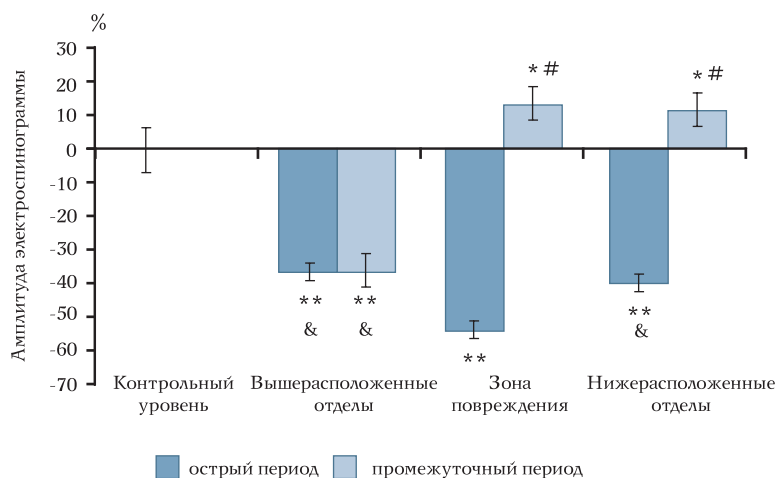


Рис. 2

Изменения суммарной амплитуды электроэнцефалограммы по отношению к среднему контрольному уровню в остром и промежуточном периодах позвоночно-спинномозговой травмы:

* $P < 0,05$; ** $P < 0,01$ (в сравнении с контрольным уровнем);

$P < 0,01$ (в сравнении острым периодом);

& $P < 0,01$ (в сравнении с амплитудой электроэнцефалограммы в зоне повреждения)

твенно связано с увеличением амплитуды высокочастотного диапазона 8–32 Гц. В отличие от этого, суммарная амплитуда ЭСГ выше зоны травмы не отличалась от показателя в остром периоде повреждения спинного мозга, оставаясь ниже контрольного уровня на $36,0 \pm 5,6\%$ ($P < 0,05$). В то же время в этих отведениях, по сравнению с острым периодом, наблюдалась значительно меньшая депрессия амплитуды высоких частот (рис. 2).

Клинический пример. Пациент Д., 14 лет, поступил с позвоночно-спинномозговой травмой шейного отдела (острый период): компрессионный перелом тела C_7 , подвывих тела C_6 с ушибом и сдавлением шейного отдела спинного мозга, нижний периферический парализ, гиперэстезия, тазовые и трофические нарушения. Степень нарушения проводимости спинного мозга по шкале ASIA — В. В неврологическом статусе отмечены клиника нижнего периферического парализа, гиперэстезия. Уровень неврологических нарушений соответствовал повреждению C_6 – C_7 сегментов спинного мозга.

По данным рентгенографии шейного отдела позвоночника (рис. 3а) определен компрессионный перелом C_7 и подвывих тела C_6 позвонков. Результаты рентгенографического обследования подтверждены данными МРТ (рис. 3б), при этом выявлены ушиб и компрессия спинного мозга на уровне C_6 – C_7 .

При электрофизиологическом обследовании на уровне C_7 – Th_1 отмечена негативизация УПП до 10,6 мВ (относительно отведения C_2 – C_3), сопровождавшаяся выраженной депрессией суммарной амплитуды ЭСГ. На уровне Th_4 – Th_5 также зарегистрированы негативные сдвиги УПП (до 4,3 мВ) и более умеренное, по сравнению с предыдущим уровнем, снижение амплитуды ЭСГ. В более дистальных отведениях наблюдались позитивные сдвиги УПП относительно первого отведения на 3–5 мВ и снижение амплитуды ЭСГ (рис. 3в). Результаты электрофизиологического обследования свидетельствуют

о развитии в нижнешейном и верхнегрудном отделах спинного мозга состояния депполяризационного торможения. В более дистальных отведениях зарегистрированы изменения, характерные для состояния гиперполяризационного торможения. Уровень

электрофизиологических нарушений соответствует результатам рентгенографии и МРТ.

Пациенту выполнена дискэктомия C_6 – C_7 позвонков, удаление травматической экструзии диска C_6 – C_7 , открытое вправление подвывиха тела C_6

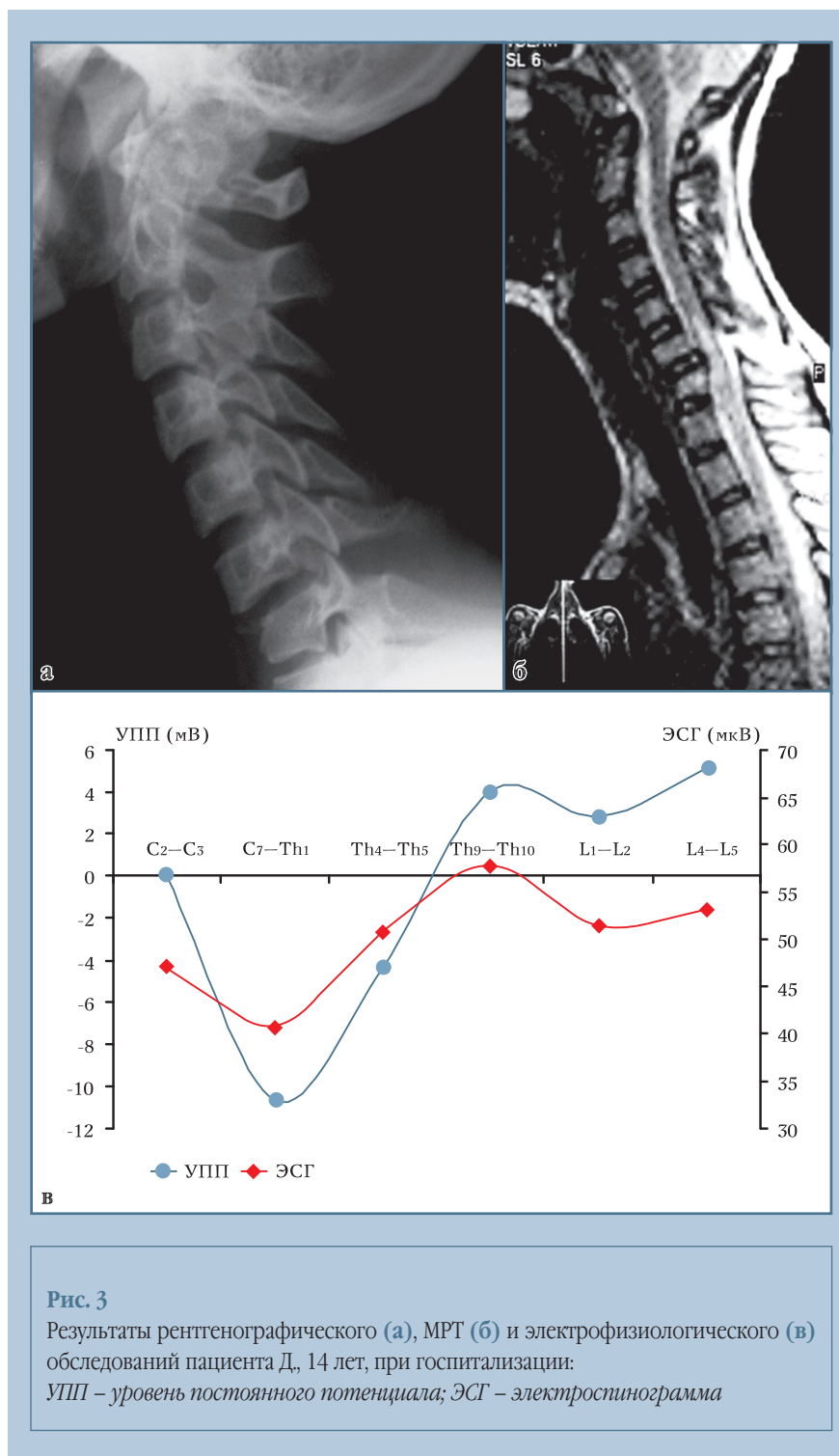


Рис. 3

Результаты рентгенографического (а), МРТ (б) и электрофизиологического (в) обследований пациента Д., 14 лет, при госпитализации:

УПП – уровень постоянного потенциала; ЭСГ – электроэнцефалограмма

и передний корпородез титановым винтовым имплантатом (рис. 4а).

На 14-е сут после операции при электрофизиологическом обследовании в зоне повреждения отмечено уменьшение степени снижения УПП до 8,4 мВ (относительно первого отведения). Дистальнее травмы регистрировались позитивные сдвиги УПП до 1–2 мВ. Наблюдалось также уменьшение депрессии суммарной амплитуды ЭСГ во всех отведениях (рис. 4б). Подобные электрофизиологические изменения сочетались со снижением степени неврологического дефицита (по ASIA – C). Уменьшение распространенности и выраженности электрофизиологических нарушений у данного пациента свидетельствует об эффективности проведенного оперативного вмешательства.

Обсуждение

Несмотря на то что технические возможности записи спонтанной биоэлектрической активности спинного

мозга были известны с середины XIX в. и многократно исследовались в экспериментах на животных, впервые исследование и клинический анализ ЭСГ, зарегистрированной с помощью пункционной методики у человека, J.L. Pool [17] выполнил в 1946 г. Позже была показана возможность регистрации ЭСГ с поверхности кожи [3, 10]. В связи с определенными техническими сложностями, инвазивностью методики и усовершенствованием методов прижизненной морфологической нейровизуализации, регистрация спонтанной электрической активности спинного мозга у человека как метода функциональной диагностики, в отличие от аналогичной методики ЭЭГ, не получила широкого клинического распространения [18]. Необходимо отметить, что используемая в подобных исследованиях регистрирующая аппаратура не позволяла оценивать изменения сверхмедленных колебаний и постоянной составляющей сигнала.

Большинство исследователей связывают генез спонтанной медленной

электрической активности спинного мозга с интернейронной активностью серого вещества спинного мозга [8, 12]. Возможно, определенный вклад вносит и мотонейронная активность [20].

Происхождение УПП спинного мозга определяется менее однозначно. В настоящее время предполагается, что УПП является интегративным показателем поляризованности мозговых структур, возникающим, главным образом, за счет суммации мембранных потенциалов нейроцитов и глиальных клеток [1, 9, 11]. Регистрация данного параметра позволяет эффективно контролировать динамику деполяризационных процессов в очаге повреждения мозга [6, 14]. В то же время клинические исследования, посвященные изучению эффективности регистрации УПП спинного мозга при его повреждении, не проводили, большинство подобных исследований были выполнены только на животных [5, 13].

Полученные нами результаты были подобны изменениям УПП и ЭСГ, полученным ранее экспериментально при

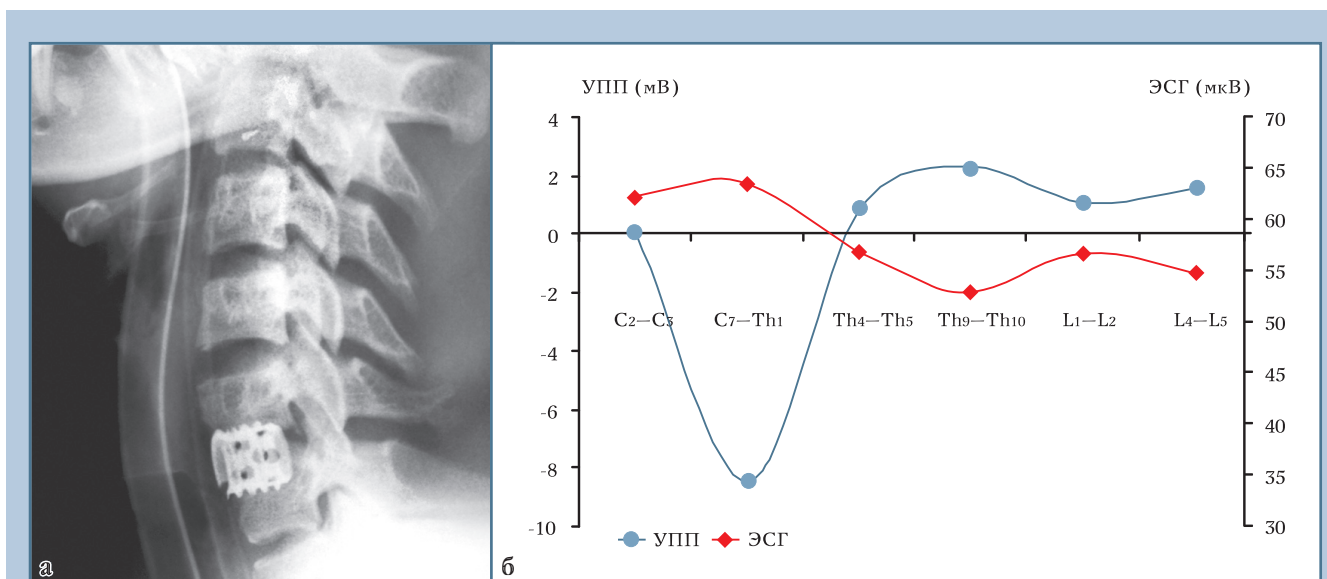


Рис. 4

Результаты рентгенографического (а) и электрофизиологического (б) обследований пациент Д., 14 лет, в послеоперационном периоде:

УПП – уровень постоянного потенциала; ЭСГ – электроэнцефалограмма

моделировании повреждения спинного мозга у лабораторных животных, и отражали характерные изменения биоэлектрической активности при развитии деполяризационных процессов, связанных с повреждением нервной ткани [5, 7, 19].

Изменения УПП и ЭСГ в остром периоде повреждения спинного мозга объясняются развитием состояния деполяризационного торможения (депрессия суммарной амплитуды ЭСГ на фоне выраженных негативных сдвигов УПП) в зоне травмы. Локальное угнетение функциональной активности в очаге повреждения приводит к формированию деполяризационного блока проведения, что сопровождается снижением эфферентного притока к нижележащим отделам и развитию в них пассивного гиперполяризационного торможения, основным проявлением которого является снижение амплитуды ЭСГ на фоне позитивных сдвигов УПП [4, 11]. Согласно данным литературы, подобные изменения функционального состояния спинного мозга отражают развитие клиники спинального шока [5]. Формирование данного состояния является защитной реакцией нервной ткани, препятствующей распространению деполяризационных процессов (РД-подобной деполяризации) из очага повреждения, но в то же время блокирующей процессы регенерации [4, 5, 7, 14].

В промежуточном периоде позвоночно-спинномозговой травмы изменения биоэлектрической активности связаны с трансформацией деполяризационного торможения нервной ткани поврежденного отдела и гиперполяризационного торможения нижележащих отделов в экзальтационное состояние (увеличение суммарной амплитуды ЭСГ на фоне умеренных негативных сдвигов УПП). Подобные изменения биоэлектрической активности связаны с уменьшением выраженности деполяризационных нарушений в очаге повреждения и сопутствуют развитию спастического синдрома.

Из полученных результатов следует, что методика одновременной регистрации УПП и медленной электрической активности спинного мозга позволяет определять уровень электрофизиологических нарушений и оценивать изменения функционального состояния спинного мозга в зоне повреждения и смежных областях. Все это необходимо для оценки динамики заболевания и эффективности проводимых лечебных мероприятий.

Выводы

1. Позвоночно-спинномозговая травма сопровождается формированием в зоне повреждения спинного мозга состояния деполяризационного торможения (депрессия сум-

марной амплитуды ЭСГ на фоне снижения УПП), трансформирующегося в промежуточном периоде травмы в состояние экзальтации (увеличение амплитуды ЭСГ на фоне снижения УПП). В нижележащих отделах в остром периоде позвоночно-спинномозговой травмы наблюдается формирование состояния гиперполяризационного торможения (депрессия суммарной амплитуды ЭСГ на фоне повышения УПП) с последующим переходом в промежуточном периоде травмы в состояние экзальтации.

2. Регистрация УПП и ЭСГ является эффективным инструментальным методом диагностики функционального состояния спинного мозга. Изолированная оценка изменений ЭСГ либо УПП имеет намного меньшее прогностическое и диагностическое значение, поэтому для более точной оценки функционального состояния спинного мозга целесообразно проводить комплексную регистрацию этих параметров.
3. Предлагаемая методика функциональной оценки состояния спинного мозга расширяет возможности направленного поиска и изучения новых лекарственных препаратов для профилактики и лечения пациентов с ишемическими и травматическими поражениями спинного мозга.

Литература

1. Аладжалова Н.А. Медленные электрические процессы в головном мозге. М., 1962.
2. Костюк П.Г. Электрофизиология спинного мозга // Современные проблемы электрофизиологических исследований нервной системы. М., 1964. С. 115–131.
3. Оноприенко А.П. Клинико-диагностическое значение показателей биоэлектрической активности спинного мозга по данным электромиелографии // Врачебное дело. 1984. № 1. С. 105–106.
4. Сорохтин Г.Н., Темпер Ю.Б. К вопросу о природе спинального шока. Сообщение I. Состояние гиперполяризации при спинальном шоке // Бюл. эксп. биол. и мед. 1959. № 2. С. 27–31.
5. Сорохтин Г.Н., Чумакова Т.А. К вопросу о природе спинального шока. Сообщение II. Влияние ионов калия и кальция на развитие спинального шока // Бюл. эксп. биол. и мед. 1959. № 5. С. 11–18.
6. Суфианова Г.З. Нейропротекторное действие агонистов аденозиновых рецепторов при фокальных ишемических и травматических повреждениях ЦНС. Дис. ... д-ра мед. наук. Иркутск, 2003.
7. Шапкин А.Г. Диагностические возможности регистрации спонтанной биоэлектрической активности и механизмы изменения функционального состояния спинного мозга при повреждении (экспериментально-клиническое исследование): Дис. ... канд. мед. наук. Новосибирск, 2005.
8. Штарк М.Б. Электрические потенциалы спинного мозга человека в норме и при патологии // Вопросы клиники, патофизиологии и терапии психических заболеваний. Пермь, 1959. С. 224–240.
9. Caspers H., Speckmann E.-J. Cortical DC shifts associated with changes of gas tensions in blood and tissue // In: A.Remond, ed., Handbook of Electroenceph. Clin. Neurophysiol. Vol. 10, Part. A. Amsterdam: Elsevier, 1974. P. 41–65.
10. Dzialek E. [Recordings of spinal cord bioelectric currents in man] // Neurol. Neurochir. Pol. 1975. Vol. 9. P. 453–459. Polish.
11. Eidelberg E., Sullivan J., Brigham A. Immediate consequences of spinal cord injury: possible role of

- potassium in axonal conduction block // Surg. Neurol. 1975. Vol. 3. P. 317–321.
12. **Ertekin C., Sarica Y., Uckardesler L.** Studies on the human spontaneous electromyogram (EMyeloG). II. Patients with peripheral nerve, root and spinal cord disorders // Electroencephalogr. Clin. Neurophysiol. 1983. Vol. 55. P. 24–33.
 13. **Goodman R.M., Wachs K., Keller S., et al.** Spontaneous spinal cord «injury potential» in the rat // Neurosurgery. 1985. Vol. 17. P. 757–759.
 14. **Hossmann K.A.** Perinfarct depolarizations // Cerebrovasc. Brain Metab. Rev. 1996. Vol. 8. P. 195–208.
 15. **Maynard F.M.Jr., Bracken M.B., Creasey G., et al.** International standards for neurological and functional classification of spinal cord injury. American Spinal Injury Association // Spinal Cord. 1997. Vol. 35. P. 266–274.
 16. **Niedermeyer E., Lopes da Silva F. (eds.)** Electroencephalography, Basic Principles, Clinical Applications and Related Fields. Philadelphia, 2005.
 17. **Pool J.L.** Electrospinogram (ESG). Spinal cord action potentials recorders from a paraplegic patients // J. Neurosurg. 1946. Vol. 3. P. 192–198.
 18. **Shimoji K., Kano T., Higashi H., et al.** Evoked spinal electrograms recorded from epidural space in man // J Appl Physiol. 1972. Vol. 33. P. 468–471.
 19. **Sufianov A.A., Sufianova G.Z., Usov L.A., et al.** Dynamic of the DC potential shifts at local compression injury of a spinal cord // Child's Nervous System. 2004. Vol. 20. P. 292.
 20. **Visser P., Ten Cate J., Boeles J.T.** [Electromyography after transection of the spinal cord in the cat, dog and rabbit] // J. Physiol. (Paris). 1958. Vol. 50. P. 557–560. French.

Адрес для переписки:

Суфианов Альберт Акрамович
660047, Иркутск-47, а/я 64,
sufianov@bk.ru

Статья поступила в редакцию 20.12.2007