



ИЗБРАННЫЕ ЛЕКЦИИ ПО ХИРУРГИИ ПОЗВОНОЧНИКА

Д-Р МЕД. НАУК, ПРОФ. Э.А. РАМИХ





ПОВРЕЖДЕНИЯ ГРУДНОГО И ПОЯСНИЧНОГО ОТДЕЛОВ ПОЗВОНОЧНИКА

Э.А. Рамих

Новосибирский НИИ травматологии и ортопедии

В очерке рассмотрены анатомо-биомеханические особенности грудного и поясничного отделов позвоночника. Описаны клинические, рентгенографические проявления повреждений этих отделов позвоночника, возможности МРТ-исследований при определении состояния спинного мозга и его оболочек. Проведен сравнительный анализ существующих классификаций повреждений грудного и поясничного отделов позвоночника. Аргументируется выбор патогенетически обоснованного консервативного или хирургического лечения с учетом морфологии сломанного позвонка, механизма травмы, наличия или отсутствия целостности позвоночных колонн, неврологического дефицита и количественной оценки тяжести повреждения и степени проявления нестабильности.

Ключевые слова: диагностика повреждений, грудной и поясничной отделы позвоночника, анатомо-биомеханические особенности грудного и поясничного отделов позвоночника.

INJURIES OF THE THORACIC AND LUMBAR SPINE

E.A. Ramikh

Anatomical and biomechanical features of the thoracic and lumbar spine are discussed in the paper. Clinical and radiological manifestations of spine injuries, and potentialities of MRI in estimation of the spinal cord and its membranes are described. Comparative analysis of existing classifications for thoracic and lumbar spine injuries is presented. A choice of conservative or surgical treatment basing on pathogenetic diagnosis is reasoned with the account of fractured vertebra morphology, injury mechanism, presence or absence of spine column integrity, neurologic deficit, and quantitative estimation of injury severity and instability degree.

Key Words: injury diagnosis, thoracic and lumbar spine, anatomical and biomechanical features.

Hir. Pozvopoc. 2008; (1):86–106.

Анатомо-биомеханические особенности грудного и поясничного отделов позвоночника

Структурной биомеханической единицей позвоночника, проявляющей двигательные свойства, характерные для позвоночника в целом, является позвоночно-двигательный сегмент. Он включает в себя два смежных позвонка, связанных друг с другом при помощи межпозвонкового диска и связок.

Различные отделы позвоночника отличаются факторами, оказывающими решающее влияние на объем и характер движений. Так, в поясничном отделе такими факторами являются, во-первых, ограничивающие амплитуду движений в сагиттальной плоскости фиброзное кольцо, продольные связки и задний опорный связочный комплекс, во-вторых, контакт между суставными отростками, ограничивающий ротацию наподобие кромки колеса у железнодорожного вагона. В грудном отделе преимущественно вертикальная установка грудных фасеток ограничивает флексию и экстензию, кроме того, сближение остистых отростков ограничивает экстензию даже без участия грудной клетки.

Трехмерный анализ кинематики грудного отдела позвоночника, проведенный А.А. White [145], показал, что верхний и нижнегрудной отделы позвоночника значительно отличаются от среднегрудного и имеют сходство с прилежащими шейным и поясничным отделами. При этом нижнешейный и верхнегрудной отделы (С₆–Th₃) с биомеханической точки зрения можно рассматривать как одну область. Флексия и экстензия в этих отделах незначительны и прогрессивно уменьшаются в каудальном направлении. Боковой наклон совершается в несколько меньших пределах, чем в шейном отделе (табл. 1).

Таблица 1

Объем движений в позвоночно-двигательных сегментах шейно-грудного отдела позвоночника по А.А. White [145]

Позвоночно-двигательные сегменты	Объем движений, град.	
	сгибание-разгибание	ротация
С ₆ –С ₇	15	8
С ₇ –Th ₁	8	8
Th ₁ –Th ₂	5	8

Грудной отдел позвоночника отличается вентральным положением пульпозного ядра и более толстой желтой связкой. Движения, в том числе ротация, ограничены фасетками, дисками, ребрами и грудиной, близко расположенными остистыми отростками и связками реберно-позвоночных сочленений. Грудной отдел позвоночника – более стабильная структура, чем шейный и поясничный отделы.

T. Andriacchi [21] и R. Roaf [124] установили значение грудной клетки в поддержании стабильности грудного отдела позвоночника. Реберно-поперечные связки усиливают капсулы соответствующих суставов, играющих значительную роль в обеспечении стабильности грудных двигательных сегментов. В грудном отделе позвоночника совершается до 25 % флексии и экстензии, в большей степени для него характерны флекссионные движения (табл. 2).

Аксиальная ротация более характерна для верхней части грудного отдела позвоночника, а в нижних трех сегментах она не превышает 2°.

Суставные отростки играют незначительную роль в ограничении ротации, наиболее важными в этом отношении являются задняя продольная и желтая связки, а также капсулы суставов. Во время ходьбы наибольший объем ротационных движений совершается в среднегрудном отделе позвоночника. Боковые наклоны до Th₁₀ ограничены, нижние три сегмента чуть более мобильны. Нижнегрудной отдел позвоночника по своим свойствам приближается к поясничному.

Уникальное свойство поясничного отдела позвоночника – способность выдерживать значительные нагрузки, производимые массой тела, и осуществлять разнообразные движения. Более высокий поясничный межпозвоночный диск позволяет совершать большой объем движений. При этом наибольшее напряжение создается в корнях дужек L₄, L₅ и в их межсуставных частях. Объем сгибания и разгибания увеличивается в каудальном направлении [146]. Нормальный объем сгибания-разгибания в поясничном отделе позвоночника составляет 40–70°, до 50 % из которых приходится на нижние поясничные сегменты. Исследования H.F. Farfan [65] показали, что средний объем сгибания в поясничном отделе позвоночника составляет 60°, при этом происходит одновременное его удлинение на 20–25 % на уровне капсулы сустава. Экстензия в поясничном отделе ограничивается контактом вершин сустав-

ных отростков. В результате деятельности верхних конечностей и плечевого пояса ротационный момент передается тазу и нижним конечностям. Чтобы человек мог развивать достаточные усилия, поясничный отдел должен быть устойчив к ротации. Согласно данным M.W. Swanepoel et al. [134], ротационная стабильность обеспечивается в первую очередь дугоотростчатými суставами. Суставные отростки обладают низким коэффициентом трения и предназначены для восприятия нагрузки под углом 90° к суставной поверхности, то есть в плоскости диска. Сгибание и разгибание на уровне L₃–L₅ сегментов наиболее характерно для движений этого отдела. Хотя полная флексия у здорового субъекта приводит не более чем к выпрямлению физиологического лордоза, объем движений внушительный.

Диск L₅–S₁ и позвонок L₅ имеют форму клина. С уровня Th₁₀–Th₁₁ сегмента и ниже, по направлению к L₃–L₄, амплитуда движений, особенно в сагиттальной плоскости, начинает прогрессивно увеличиваться. Латеральный наклон увеличивается до 7° на уровне Th₁₀–Th₁₁ и до 9° на уровне Th₁₁–Th₁₂.

Резкое изменение биомеханических характеристик на уровне груднопоясничного перехода делает этот уровень более уязвимым, именно на этом уровне чаще всего происходит повреждение, что находит подтверждение в клинической практике.

Диагностика повреждений грудного и поясничного отделов позвоночника

Общая характеристика повреждений. Переломы позвоночника, по данным С.М. Журавлева и др. [6], локализируются в грудном отделе у 22,0 % пострадавших, в поясничном – у 54,9 %, в зоне крестца и копчика – у 13,2 %. Переломы грудного и поясничного отделов позвоночника в 3,9 % случаев сочетаются с прочими повреждениями опорно-двигательной системы, в 2,1 % – с полостной травмой, в 3,2 % – с черепно-мозговой [7]. У пострадавших с неосложненными переломами позвоночника диагностируются повреждения на грудном уровне в 29,2–43,9 % случаев, на поясничном – в 40,9–46,0 % [5, 7]. У пострадавших с позвоночно-спинномозговой травмой повреждения диагностируются в грудном отделе (от Th₁ до Th₁₀) в 15,0–15,6 % случаев, в груднопоясничном (Th₁₁–L₂) – в 15,0–19,5 %, в пояснично-крестцовом (L₃–S₁) – в 15,0–3,5 % [109, 136]. Переломы

Таблица 2

Объем движений в позвоночно-двигательных сегментах грудного отдела позвоночника по А.А. White [145]

Позвоночно-двигательные сегменты	Объем движений, град.		
	сгибание-разгибание	ротация	боковой наклон
Th ₃ –Th ₆	4	9	6
Th ₆ –Th ₁₀	6	8	7
Th ₁₀ –Th ₁₂	12	2	9

Th₁₂ позвонка составляют 25,0 % от числа всех поврежденных грудных позвонков, а на перелом L₁ приходится около 30,0 % от числа всех переломов поясничных позвонков [3]. В грудном и поясничном отделах позвоночника, по данным F. Magerl [101], компрессионные переломы тела позвонка типа А встречаются в 66,1 % случаев, повреждения передних и задних элементов с дистракцией типа В – в 14,5 %, повреждения передних и задних элементов с ротацией типа С – в 19,4 %.

Изучение социально-медицинских аспектов инвалидности от осложненных переломов позвоночника среди пострадавших моложе 45 лет, проведенное в Российском НИИТО им. Р.Р.Вредена [17], показало, что они составляют 20,6 % от числа всех повреждений опорно-двигательной системы, повлекших за собой стойкую утрату трудоспособности, и уступают в этом отношении только множественной и сочетанной травме. При первичном освидетельствовании инвалидность была определена у 30,6 % пролеченных пациентов с повреждением позвоночника, среди которых 29,8 % имели переломы и вывихи без неврологической симптоматики, у 70,2 % пациентов травма позвоночника сочеталась с повреждением спинного мозга и его образований. Из числа утративших трудоспособность 94,4 % больных лечились консервативно, 5,6 % получили оперативное лечение [15].

Обстоятельства и механизм травмы. Диагностика повреждений позвоночника начинается с выяснения обстоятельств, механизма травмы. Известно, что наиболее часто тяжелые переломы грудных и поясничных позвонков возникают преимущественно от непрямого механизма травмы, высоко энергетического воздействия, большей частью у лиц трудоспособного возраста при падении с большой высоты на ноги, ягодицы. Подобные переломы также возникают от флексии-осевой компрессии при придавливании массивным грузом в шахте, на стройке, при автомобильных авариях, от нередко комбинированного непрямого и прямого механизмов насилия (разнообразные сочетанные повреждения типов А, В, С). Хорошо известны особенности механизма травмы так называемых переломов привязных ремней – горизонтальные переломы позвоночника Chance, компрессионные переломы тел грудных позвонков у детей и подростков, множественные переломы у акробатов, при катапультировании у летчиков. В последнее время все чаще встречаются повреждения от незначительного, едва превосходящего физиологическую статическую нагрузку флексии-аксиального воздействия – сенильные переломы тел позвонков, переломы на фоне системного остеопороза, патологические переломы позвоночника.

Клинические проявления повреждений позвоночника. Полученные сведения об обстоятельствах и механизме травмы позволяют более точно оценить клинические проявления повреждения позвоночника. Вне зависимости от выраженности и локализации болевого синдрома должно быть проведено тщательное клиническое обследование

пострадавшего. Если пострадавший в сознании и его состояние неотягощено спинальным шоком, наличием тяжелой сочетанной травмы, сопутствующей соматической выраженной патологией, тогда он может указать на локализацию, характер, выраженность боли в поврежденной зоне позвоночника. Типичное положение пострадавшего с тяжелой травмой позвоночника – на спине, в вынужденной позе. Физиологические искривления позвоночника выпрямлены, нередко отмечаются сегментарная кифотическая деформация, припухлость мягких тканей и напряжение паравертебральных мышц на уровне повреждения. Малейшие движения вызывают у пострадавшего усиление боли в поврежденном отделе. При перкуссии и пальпации по линии остистых отростков отмечается выраженная локальная болезненность на уровне сломанного позвонка.

При компрессионных переломах тел позвонков и повреждении заднего связочного комплекса определяется болезненность при пальпации в зоне расхождения межостистого промежутка между сломанным и вышележащим позвонками.

При флексии-ротационном нестабильном повреждении может быть штыкообразная деформация линии остистых отростков, возникающая при переломовывихе за счет переднеротационной дислокации краниального позвонка в поврежденном сегменте.

Наличие перелома позвонка, не сопровождающегося выраженной клинической симптоматикой, как правило, подтверждается локальной болезненностью на уровне перелома, возникающей при одновременном поднятии пострадавшим разогнутых ног в положении на спине [10].

При первичном осмотре и обследовании пострадавшего важно определить наличие повреждений сосудисто-нервных структур позвоночника. Из всех диагностических методов для определения поражения спинного мозга при травме позвоночника наиболее важным и достоверным методом остается детальное врачебное неврологическое исследование пострадавшего. Первичный осмотр пострадавшего должен быть проведен как можно раньше после травмы и повторно тем же самым врачом несколько раз в последующие 48 ч. Сразу после травмы трудно окончательно диагностировать повреждение спинного мозга. Наличие спинального шока в первые 24–48 ч может маскировать поражение верхних мотонейронов или давать проявление потери чувствительных и двигательных функций в дерматомах, которые позже могут оказаться неповрежденными. Повреждения крестцовых корешков или конуса спинного мозга могут быть пропущены при первичном поверхностном осмотре нижних конечностей [77].

Повреждения верхнегрудного отдела спинного мозга сопровождаются параличом или парезом дыхательной мускулатуры грудной клетки, что приводит к резкому ослаблению дыхания. Повреждение на уровне Th₂–Th₃ сегментов, в боковых рогах которых находятся вегетативные клетки, осуществляющие иннервацию сердца, может сопровождаться нарушением сердечной деятельности

в виде аритмий, ослабления сердечных сокращений. Повреждение на уровне Th₁₀–Th₁₂ приводит к параличу мышц брюшного пресса. Повреждение на уровне верхнего и среднего грудного отделов спинного мозга сопровождается параличом мышц спины [3]. Острый период позвоночно-спинно-мозговой травмы на грудном уровне характеризуется вялым параличом или парезом мышц ног с выпадением брюшных и сухожильных рефлексов на нижних конечностях. Вялый характер паралича или пареза является следствием спинального шока дистально от уровня повреждения спинного мозга. Одновременно возникает нарушение чувствительности по проводниковому типу и нарушение функции тазовых органов в виде задержки мочи и кала [3, 32].

Двигательный паралич с сохранением чувствительности обычно бывает при неполном повреждении спинного мозга. В этом случае моторная функция может восстановиться полностью или частично в спинно-мозговых сегментах с ненарушенной чувствительностью. Неполные повреждения спинного мозга восстанавливаются по меньшей мере на одну степень по шкале ASIA/JSCSC. D.C. Burke, D. Murray [35], E.S. Stauffer [130] и другие показали, что 70–80 % пациентов с неполным повреждением спинного мозга имели существенное улучшение неврологической симптоматики, в то время как при полных повреждениях восстановление бывает незначительным или совершенно отсутствует [2, 77].

При полном повреждении спинного мозга в позднем периоде постепенно отмечается переход вялого паралича ног в спастический, с резким повышением тонуса мышц, возникновением их сокращений и высоких рефлексов с мышц ног, появлением патологических рефлексов флексорного и экстензорного типов. Нарушения чувствительности остаются в виде анестезии по проводниковому типу, верхняя граница которой соответствует уровню поврежденных сегментов. Задержка мочи и кала сменяется автоматизмом тазовых органов с непроизвольным их опорожнением. В дальнейшем никакого восстановления проводниковых функций спинного мозга не отмечается [3, 32].

Повреждение пояснично-крестцового отдела спинного мозга возникает при переломах, переломовывихах Th₁₂–L₁–L₂ позвонков. При этих повреждениях развивается вялый паралич всех мышц или только дистальных отделов ног, нарушаются все виды чувствительности ниже уровня повреждения. Одновременно выпадают рефлексы кремастерные, подошвенные, ахилловые, а при более высоких поражениях и коленные, при сохранности брюшных рефлексов. Нарушается функция тазовых органов, проявляющаяся задержкой мочи и кала.

При изолированном повреждении спинного мозга на уровне L₄–L₅–S₁–S₂ сегментов возникает синдром эпиконуса, который заключается в периферическом параличе или парезе стоп, выпадении ахилловых рефлексов при сохранности коленных рефлексов, нарушении чувствительности в зоне пораженных сегментов по задненаружной

поверхности бедра, голени, наружному краю стопы и нарушении функции тазовых органов.

При изолированном повреждении конуса спинного мозга на уровне S₃–S₅ сегментов возникает нарушение функции тазовых органов по периферическому типу с истинным недержанием мочи и кала, а также нарушение чувствительности в анальногенитальной зоне с исчезновением анального рефлекса при сохранности движений в ногах [3]. В дальнейшем при частичном повреждении спинного мозга и его корешков отмечается постепенное восстановление нарушенных функций, а при грубом повреждении нарушения движений и чувствительности остаются без изменений. Задержка мочи и кала нередко сменяется паралитическим состоянием мочевого пузыря и прямой кишки [2].

Для оценки функционального состояния спинного мозга и периферических нервов производится электромиография и электронейромиография мышц туловища и конечностей. Контроль за двигательными и чувствительными функциями, осуществляемый по изменениям проводимости спинного мозга, особенно во время операции, определяется по методике соматосенсорных вызванных потенциалов.

Рентгенографические проявления повреждений позвоночника. Клиническое обследование пострадавшего с подозрением на повреждение грудных и поясничных позвонков завершается обзорной рентгенографией травмированного отдела позвоночника в стандартных переднезадней и боковой проекциях. В период обследования позвоночник сохраняется в неизменном нейтральном положении. Высококачественные рентгенограммы позволяют первично оценить, классифицировать деформации позвоночника в сагиттальной и фронтальной плоскостях. Во-первых, на рентгенограммах хорошо выявляются изменения высоты и ширины тел позвонков, высоты и формы межпозвонковых дисков в сравнении со смежными отделами, во-вторых, определяется увеличение интерпедикулярного пространства – индикатора поражения средней позвоночной колонны и как тяжелого взрывного перелома позвонка. Ротация остистых отростков может показать скрытые торсионные повреждения. На рентгенограммах в боковой проекции хорошо определяется уровень повреждения позвоночника за счет оценки состояния вентральной и дорсальной колонн в сагиттальной плоскости и потери высоты тел позвонков. Определение угла кифоза или сагиттального индекса позволяет решить вопрос о стабильности травмированного позвоночного сегмента – сагиттальная деформация больше 20° указывает на наличие нестабильности в пораженном сегменте. Большой диастаз остистых отростков, более 7 мм, указывает на разрыв заднего связочного комплекса и предполагает дислокацию суставных отростков. Потеря задней высоты тела позвонка является доказательством повреждений задних элементов, поэтому в подобных случаях требуется КТ-исследование [138].

Следует иметь в виду, что из-за особенностей анатомии позвоночника рентгенологически не всегда удается опре-

делит переломы, которые не вызывают изменений наружных очертаний позвонков. Трудно визуализировать повреждение средней колонны в силу проекционных наложений корней дужек на фрагмент, сместившийся в позвоночный канал, особенно при остеопорозе [59]. Диагностические ошибки чаще возникают при исследовании грудного отдела позвоночника, где иногда не распознаются переломы тел позвонков или непроникающий компрессионный перелом принимается за клиновидную деформацию тела позвонка вследствие юношеского кифоза. До 15 % диагностических ошибок совершается при локализации повреждения в верхнегрудном отделе позвоночника [23, 36, 61, 90]. Их можно избежать, если использовать возможности томографии.

Доказано, что 50 % застарелых посттравматических деформаций является следствием своевременно не выявленных переломов позвоночника, причина тому – тяжесть состояния пациентов с сочетанной травмой, когда диагностические манипуляции затруднены [14, 60, 129, 139]. В таких случаях необходимо при наличии симптоматики, указывающей на повреждение позвоночника, проводить соответствующее лечение с обязательным дообследованием пациента после выхода его из тяжелого состояния.

Компьютерная томография. Большое значение в диагностике переломов позвоночника имеет КТ, позволяющая не только провести дифференциальную диагностику в сомнительных случаях, но и расширить полученную информацию. Это особенно важно при наличии неврологического дефицита. Полученные данные являются основополагающими в классифицировании вида повреждения позвоночника по морфологическим признакам. КТ-исследование показано при всех видах повреждений позвоночника с дислокацией, вывихах, переломовывихах позвонков и при многооскольчатых мультисегментарных переломах. КТ-сканирование при тяжелых проникающих компрессионных, взрывных переломах с ретропульсией, с повреждением дужки показано независимо от наличия неврологического повреждения. Трудно определяемые при стандартной рентгенографии переломы верхнегрудных позвонков, переломы пояснично-крестцового сочленения должны быть оценены с помощью КТ. КТ-исследование позволяет оценить целостность позвоночного канала и точно определить размер его диаметра. Процент сужения позвоночного канала рассчитывается по следующей формуле:

$$\frac{[(A + C) / 2] - B}{(A + C) / 2} \times 100$$

где А – канал выше зоны перелом; В – канал на уровне перелома; С – канал ниже зоны повреждения [77].

Полученное значение сравнивается со смежными интактными зонами канала. КТ-сканирование позволяет обнаружить костные фрагменты толщиной 0,6 мм и губчатой кости – 1,2 мм. При КТ-сканировании подвывихи

позвонка обнаруживаются при двойном изображении тел на отдельном срезе, отсутствие одной из поверхностей, называемой обнаженной фасеткой, указывает на вывих в истинном суставе.

При КТ-миелографии спинной мозг, увеличивающийся после травмы из-за отека или кровоизлияния, лучше оценивается по истончению окружающего субарахноидального пространства. Эпидуральное кровоизлияние или посттравматическое образование грыжи диска приводят к смещению спинного мозга и взаимосвязанному уменьшению субарахноидального пространства, выявляемых при КТ-миелографии. Разрывы твердой мозговой оболочки и отрывы спинно-мозгового корешка могут быть диагностированы при контрастной КТ.

Вместе с тем КТ не позволяет определить уровень повреждения, степень компрессии, наличие переломов нескольких несмежных уровней, обнаружить горизонтально ориентированные переломы, определить изменения высоты диска [77].

Магнитно-резонансная томография. О состоянии спинного мозга и его оболочек судят по результатам МРТ и исследований ликвородинамики. При этом выявляются признаки компрессии содержимого позвоночного канала, а изменения интенсивности МРТ-сигнала указывают на отек спинного мозга или кровоизлияние в его ткань или оболочки [5]. МРТ-сканирование в аксиальной и сагитальной плоскостях с различной толщиной срезов и интенсивностью сигналов Т1- и Т2-взвешенного изображения позволяет получить многоплановую картину состояния мягкотканых образований содержимого позвоночника. Острое кровоизлияние в спинной мозг приводит к уменьшению интенсивности сигнала на Т2-взвешенных изображениях, полученных в пределах 24 ч после поражения. Отек и ушиб спинного мозга обнаруживают высокую интенсивность сигнала Т2-взвешенного изображения, параспинальное кровоизлияние показывает высокую интенсивность сигнала. При взрывных переломах верхних поясничных позвонков со смещением дорсальных фрагментов тела в позвоночный канал для определения взаиморасположения дислоцированных фрагментов позвонка и конуса спинного мозга, наличия повреждения структур содержимого позвоночного канала, для уточнения показаний к экстренной передней декомпрессии необходимо срочное МРТ-исследование. МРТ следует использовать для диагностики скрытой костно-связочной посттравматической нестабильности при наличии невыявленных костных поражений. Развивающаяся в подостром периоде миеломалиция визуализируется как локальная зона гиперинтенсивности на Т2- и гипоинтенсивности на Т1-взвешенных томограммах. Уровень и распространенность сдвигов, диагностируемых МРТ, точно совпадают с расположением и выраженностью двигательных и чувствительных расстройств [16].

Классификация повреждений грудного и поясничного отделов позвоночника

Систематизация многообразных повреждений позвоночника совершенствовалась по мере эволюции представлений об изменениях патоморфологии, биомеханики, возникающих в пораженных позвоночных сегментах при различных механизмах травмы. Основные повреждения в грудном и поясничном отделах позвоночника происходят в результате компрессии, дистракции, сдвига и торсии, которые, в свою очередь, могут быть обусловлены чрезмерной флексией, экстензией или ротацией [123].

Широкую известность в 60–80 гг. прошлого века получила классификация повреждений позвоночника Holdsworth [80], в основу которой положена концепция E.A. Nicoll [113], рассматривающего все виды травм с позиции наличия или отсутствия в пораженном позвоночном сегменте возникшей механической нестабильности. К стабильным повреждениям позвоночника отнесены флекссионные компрессионные переломы, взрывные аксиальные переломы тел позвонков и экстензионные повреждения; к нестабильным – дистракционные и ротационные вывихи, переломовывихи и рассекающие переломы позвонков. Нестабильность травмированного отдела определялась с позиции двухколонного строения позвоночника в зависимости от поражения одной или двух биомеханических колонн. Взрывной перелом рассматривался как результат воздействия строго аксиальной компрессии тела позвонка при выпрямленном грудопоясничном отделе, не приводящей к повреждению заднего связочного комплекса и, следовательно, являющейся стабильным видом травмы [12, 68]. Типичным тяжелым нестабильным видом травмы позвоночника являлись случаи, когда аксиальный механизм компрессии сочетался с флексивно-дистракционным и ротационным воздействиями, приводящими, наряду со взрывным оскольчатый переломом тела позвонка, к повреждению связочного аппарата задней колонны, значительному смещению дорсальных фрагментов тела и поврежденного диска в позвоночный канал, с нередкой компрессией содержимого канала [88, 148]. В дальнейшем классификация F. Holdsworth [80], основанная на концепции двухколонного строения позвоночника, была существенно изменена F. Denis [51], P.C. McAfee et al. [105]. В основу систематизации травм позвоночника F. Denis положил концепцию трехколонной биомеханической системы строения позвоночного столба.

Трехколонная система позвоночника по Denis представляется следующим образом: передняя колонна состоит из передней продольной связки, передних 3/4 отделов тел позвонков и межпозвонковых дисков; средняя – из прилежащих к позвоночному каналу задних частей тел позвонков, межпозвонковых дисков и задней продольной связки; заднюю колонну образуют дуги, поперечные, суставные и остистые отростки, а также задний мышечно-связочно-капсулярный аппарат позвоночника. Трехколонная кон-

цепция Denis характеризует костные и связочные структуры как целостное биомеханическое образование. Фиброзное кольцо и продольные связки являются чрезвычайно важными элементами обеспечения стабильности позвоночника [22]. Двигательный позвоночный сегмент является активным компонентом движений позвоночника, тогда как сам позвонок выполняет пассивную роль [127].

Клинические проявления и тяжесть повреждения позвоночника определяются в зависимости от механизма травмы, повреждения колонн и его стабильности. Различаются механическая и неврологическая нестабильности.

При тщательном КТ-исследовании выявлена ключевая роль средней колонны, характер морфологии повреждения которой определял большей частью тяжесть травмы, степень нестабильности, дислокацию фрагментов дорсальной части тела в позвоночный канал, наличие передней компрессии спинного мозга [105]. При компрессионных повреждениях средняя колонна выдавливает в сторону позвоночного канала фрагменты задневерхней части сломанного тела позвонка. При аксиальной компрессии позвоночника происходит радиальный взрывной перелом тела позвонка, сопровождающийся уменьшением его высоты и увеличением осевого диаметра. Это, в свою очередь, приводит к ретропульсии костных и мягкотканых фрагментов средней колонны в позвоночный канал. При уменьшении высоты средней колонны меньше шансов получить угловую деформацию на уровне перелома, чем в случаях с сохраненной высотой средней колонны [66].

В классификации Denis выделены малые и большие повреждения позвоночника. К малым отнесены изолированные переломы суставных, поперечных, остистых отростков, перелом межсуставной части дуги, нередко сопровождающиеся повреждением связок заднего комплекса. Эти переломы стабильны и не требуют хирургического лечения, за исключением вдавленных в позвоночный канал переломов дуг.

К большим повреждениям позвоночника отнесены переломы тел позвонков, включающие поражение передней и средней колонн, нередко сочетающиеся с повреждением и задней колонны. В зависимости от механизма и характера травмы вся многочисленная группа больших повреждений позвоночника разделена на четыре вида.

I. Компрессионные переломы тел позвонков. Механизм повреждения – передняя и боковая флексия. Типы повреждения: А – компрессия тела с переломом краниальной и каудальной замыкательных пластинок; В – компрессионный перелом краниального отдела тела; С – компрессионный перелом каудального отдела тела; D – центральный, горизонтальный перелом тела позвонка.

II. Взрывные переломы тел позвонков. Аксиальный механизм травмы вентральной колонны. Типы взрывных переломов: А – перелом, проходящий через краниальную и каудальную замыкательные пластинки; В – перелом, проходящий через краниальную замыкательную пластинку; С – перелом, проходящий через нижнюю замыкатель-

ную пластинку; D – перелом, сочетающийся с ротационным повреждением (наиболее нестабильный взрывной перелом); E – взрывной перелом с боковым сгибанием, сопровождающийся переломом боковых отделов тела позвонка и смещением фрагментов в позвоночный канал. Взрывные переломы составляют 14 % от всех тяжелых переломов позвоночника; 30–60 % из них осложнены неврологическим дефицитом; до 50 % из последних выявляются в области грудопоясничного перехода. Взрывные переломы Th₁₀–L₂ позвонков – наиболее частая причина возникновения неврологического дефицита [48, 52, 133, 148]. Характерной особенностью взрывных переломов тел позвонков является их неврологическая нестабильность, имеющая место даже при отсутствии неврологической симптоматики.

III. Горизонтальные переломы, повреждения по типу привязных ремней (ремней безопасности). Механизм повреждения – внезапное чрезмерное флексионно-дистракционное воздействие на фиксированный привязными ремнями позвоночник. Типа повреждений: А – горизонтальное одноуровневое повреждение, сопровождающееся разрывом заднего связочного комплекса и заднего отдела межпозвонкового диска; В – одноуровневый горизонтальный перелом позвонка (задней, средней и передней колонн) – перелом Chance; С – двухуровневое повреждение с переломом дуги и повреждением мягкотканых образований средней колонны; D – двухуровневое повреждение с переломом дуги и костных структур средней колонны. До 75 % повреждений этого вида являются стабильными благодаря сохранившейся стабильности передней колонны [46].

Классификации данного вида травмы, предложенные S.D. Gertzbein, С.М. Court-Brown [73] и G. Gumley et al. [74], более полно раскрывают особенности повреждения передней и задней колонн.

IV. Переломовывихи позвонков. Комбинированный механизм повреждения – компрессия, дистракция, ротация и флексия. Типы переломовывихов позвонков: А – флексионно-ротационный, при котором сохранены нормальные взаимоотношения в одном из дугоотростчатых суставах; В – срезающий экстензионный переломовывих; С – флексионно-дистракционный перелом с двухсторонним вывихом позвонка.

J.P. Farcy et al. [63], применяя концепцию позвоночно-двигательного сегмента, дополнили классификацию F. Denis [51]. Ученые разделили костный и связочный компоненты, представили их в качестве элементов, соответствующих каждой колонне позвоночника (передней, средней и задней). Костный компонент каждой колонны обозначен В, связочные структуры – L. Каждая из трех колонн позвоночника включает компоненты В и L. Сумма их составляет шесть элементов. Повреждение любых трех и более из этих элементов проявляется нестабильностью. Широкое распространение КТ повлияло на понимание характера и философии взрывных переломов.

Существует много классификаций переломов грудных и поясничных позвонков. Одни классификации существуют отдельно, другие включены в общую классификацию повреждений позвоночника. Классификационные схемы основаны на морфологии поврежденного позвонка, на механизме травмы, целостности колонн позвоночника. Практическое значение классификаций, в конечном итоге, состоит в том, чтобы дать в руки клиницисту метод оценки стабильности поврежденного позвоночника не только сразу после травмы, но и прогнозировать возможный отдаленный результат.

Классификация F. Magerl et al. [101], которую мы приводим ниже, в зависимости от механизма травмы наиболее полно отражает морфологию повреждений грудных и поясничных сегментов и является универсальной для данного вида травм:

Тип А (компрессия)

A1. Вколоченный перелом

A1.1. Импакция кортикальной пластинки

A1.2. Клиновидный вколоченный перелом

A1.3. Коллапс позвонка

A2. Перелом с раскалыванием

A2.1. Сагиттальный

A2.2. Фронтальный

A2.3. Раздробленный

A3. Взрывные переломы

A3.1. Неполный

A3.2. Взрывной с раскалыванием

A3.3. Полный

Тип В (дистракция)

V1. Связочный задний разрыв (флексионно-дистракционные повреждения)

V1.1. С поперечным разрывом диска

V1.2. С переломом типа А тела позвонка

V2. Задний костный разрыв (флексия-дистракция)

V2.1. Поперечный перелом обеих колонн позвоночника

V2.2. С поперечным разрывом диска

V2.3. С переломом типа А тела позвонка

V3. Внешний разрыв диска (скручивающее повреждение, гиперэкстензия)

V3.1. Гиперэкстензия-подвывих

V3.2. Гиперэкстензия-спондилолиз

V3.3. Задний вывих

Тип С (ротация)

C1. Повреждения типа А (компрессионные повреждения с ротацией)

C1.1. Ротационный клиновидный перелом

C1.2. Ротационный перелом с расколом

C1.3. Взрывной перелом с ротацией

C2. Повреждения типа В с ротацией

C2.1 V1 повреждения с ротацией (флексионно-дистракционные повреждения с ротацией)

C2.2 V2 повреждения с ротацией (флексионно-дистракционные повреждения с ротацией)

С2.3. В3 повреждения с ротацией (гиперэкстензия – ротационные скручивающие повреждения)

С3. Ротационные скручивающие повреждения

С3.1. Перелом в виде поперечного среза

С3.2. Косой перелом.

Эта система составлена по принципу универсальной классификации Ассоциации остеосинтеза (АО) переломов длинных трубчатых костей М.Е. Miller et al. [110].

McCormack et al. [106] создали классификацию, основанную на системе балльной оценки по трем параметрам – степени раздробленности тела позвонка, степени смещения фрагментов тела позвонка в области перелома и степени исправления кифотической деформации. Чем более тяжелой травме подвергся позвоночник, тем больше разрушение и расхождение фрагментов тела сломанного позвонка. Классификация McCormack et al. позволяет количественно оценить степень разрушения передней и средней колонн позвоночника и может быть применена для предоперационного планирования. Пациенты с высоким суммарным баллом (более 6) имеют большой дефицит костной ткани передней и средней колонн, что сопровождается их несостоятельностью при разнообразной нагрузке на позвоночник. При переломах с большой дисперсией фрагментов и наименьшим контактом между ними создается наиболее длинное плечо рычага нагрузки на педикулярные винты, что предопределяет возможную несостоятельность инструментария [108, 151]. Данная классификация помогает хирургу принять решение о необходимости вентрального оперативного вмешательства после проведенной задней стабилизации. Это решение основано на предполагаемой несостоятельности передних отделов позвоночника и чрезмерной нагрузке на задний инструментарий, что может привести к перелому его элементов.

Классификации F. Denis [51], АО – F. Magerl [101], ASIA [24] являются основополагающими при диагностике травмы позвоночника для большинства современных травматологов и нейрохирургов. В то же время многие травматологи, нейрохирурги неоднозначно интерпретируют представленные в указанных классификациях типы повреждений и, что очень важно, по-разному при конкретном виде травмы определяют тактику, метод лечения, прогнозируют исход [142, 150]. Новая классификация травм грудного и поясничного отделов позвоночника, предложенная A.R. Vaccaro et al. [137], в основе которой количественная оценка степени тяжести возникших морфологических изменений, целостности заднего связочного комплекса и неврологического статуса пациента, помогает травматологу обоснованнее, точнее прогнозировать исход, определять тактику и выбирать оптимальное лечение среди разнообразных альтернативных методов.

Современные методы лучевой диагностики позволили в данной классификации патоморфологию описывать по виду механизма травмы позвоночника, подобно систематизации в классификации АО – F. Magerl [101]:

- 1) компрессия: переломы в зависимости от механизма компрессии подразделяются на три типа: от осевого механизма воздействия – взрывные переломы; от флекссионного механизма насилия; от бокового флекссионного воздействия;
- 2) дислокационно-ротационные повреждения возникают в результате действия скручивающих, срезающих сил при переменном воздействии ротации или дислокации, вызывая переломовывих с разрушением всех колонн позвоночника. От скручивающегося и срезающего механизмов насилия происходит горизонтальное разрушение анатомических структур, что приводит к значительной нестабильности в травмированном сегменте, большей, чем при переломах от компрессионного насилия.
- 3) дистракция: патоморфология поражения от дистракционного механизма насилия предполагает отделение одной части позвоночной колонны от другой, оставляя диастаз между ними. Дистракция обычно сочетается с экстензией или флексией и может сопровождаться компрессией или взрывным механизмом насилия, присоединяющихся на этапе дистракции. В этой связи дистракционные повреждения подразделяются на следующие подтипы: флекссионные; экстензионные; с включением компрессионного или взрывного механизма. Большей частью дистракционные повреждения очень нестабильны.

Степень тяжести повреждения позвоночника оценивается количественно в баллах (табл. 3).

Задний связочный комплекс, как известно, включает надостистые, межостистые, желтые связки и суставные сумки дугоотростчатых сочленений. Задний связочный комплекс защищает позвоночник при чрезмерной флексии, ротации, дислокации и дистракции. При травме позвоночника целостность заднего связочного комплекса квалифицируется как неповрежденная, неопределенная и поврежденная. На повреждение, разрыв заднего связочного комплекса указывают расширение межостистого промежутка, диастаз суставных отростков и повреждение суставных фасеток или подвывих в истинных суставах (табл. 4).

Неврологический статус играет важную роль в выборе метода лечения повреждений позвоночника (табл. 5). В рассматриваемой классификации он описывается

Таблица 3

Степень тяжести повреждения и морфологических изменений в грудном и поясничном отделах позвоночника по A.R. Vaccaro et al. [137]

Тип повреждения	Баллы
Компрессионный	1
Компрессионный, взрывной	1
Дислокационно-ротационный	3
Дистракционный	4

Таблица 4

Количественная оценка целостности заднего связочного комплекса по A.R. Vaccaro et al. [138]

Задний связочный комплекс	Баллы
Неповрежденный	0
Неопределенный	2
Поврежденный	3

в порядке безотлагательности лечения: неврологически неповрежденных и неврологически поврежденных состояний. Неврологически поврежденные состояния: полное повреждение спинного мозга или неполное повреждение спинного мозга, *cauda equine* в соответствии со шкалой ASJA [24].

В итоге данная классификация повреждений грудного и поясничного отделов позвоночника объединяет данные морфометрии травмированного позвоночного сегмента, неврологического состояния и целостность заднего связочного комплекса с учетом тяжести травмы. Всесторонняя оценка тяжести возникшего повреждения позвоночника, равная 3 баллам или меньше, предполагает консервативное лечение, в то время как 5 баллов или больше определяют показания к хирургическому лечению. Повреждение, которое характеризуется 4 баллами, может лечиться консервативно или оперативно. Кроме того, данная классификация предлагает выбор хирургического подхода (табл. 6).

Таблица 5

Оценка неврологического статуса по A.R. Vaccaro et al. [137]

Статус	Баллы
Отсутствие неврологической симптоматики	0
Радикулопатия	2
Повреждение спинного мозга, <i>conus medullaris</i> с полным неврологическим дефицитом	2
Повреждение спинного мозга, <i>conus medullaris</i> с неполным неврологическим дефицитом	3
Повреждение корешков конского хвоста	3

Таблица 6

Выбор хирургического подхода

Неврологический статус	Задний связочный комплекс	
	неповрежденный	поврежденный
Неповрежденный	задний подход	задний подход
Повреждение корешка	задний подход	задний подход
Неполное повреждение спинного мозга, <i>cauda equine</i>	задний (передний) подход	комбинированный подход
Полное повреждение спинного мозга, <i>cauda equine</i>	задний (передний) подход	задний (комбинированный) подход

Выбор хирургического подхода в данной таблице, с нашей точки зрения, определен не достаточно точно, так как не учитываются многообразные особенности конкретных видов тяжелых повреждений позвоночника. Решение о выборе хирургического доступа в этой классификации принимается исходя из показанного при данном повреждении определенного метода оперативного лечения. Мы полагаем, что классификация повреждений позвоночника с позиций морфологических изменений костных структур, повреждений спинного мозга и его корешков определяет подходы к травме позвоночника как с ортопедической, так и с нейрохирургической точек зрения [9].

Новая классификация травм грудного и поясничного отделов позвоночника, разработанная A.R. Vaccaro et al., впервые количественно оценивает тяжесть возникших патолого-анатомических изменений в связи со степенью нестабильности, обусловленной, главным образом, поражением заднего связочного комплекса и состоянием неврологического статуса пострадавшего. Такая комплексная количественная оценка степени тяжести каждого систематизируемого типа повреждения позвоночника должна помочь врачу определить клиническую тактику, выбрать оптимальный метод лечения. Вместе с тем в предложенной классификации недостаточно учтены различные виды взрывных переломов тела позвонка, в частности с ретропульсией дорсального фрагмента в позвоночный канал, с деформацией позвоночного канала и компрессией спинного мозга, ничего не говорится о наличии повреждения средней колонны позвоночника при оценке нестабильности, о наличии сопутствующего системного остеопороза, сенильных переломах и некоторых других известных особенностях многообразных переломов грудного и поясничного отделов позвоночника. Насколько полно учтены в этой классификации разнообразие особенности травм грудного и поясничного отделов позвоночника, покажет клиническая практика. С нашей точки зрения, использование данной классификации следует соотносить с хорошо известными классификациями АО – F. Magerl et al. [101], F. Denis [51], ASIA [24].

Лечение повреждений грудного и поясничного отделов позвоночника

Классификации АО – F. Magerl et al. [101], F. Denis [51], A.R. Vaccaro et al. [137], базирующиеся на морфологии сломанного позвонка, механизме травмы, наличии или отсутствии целостности позвоночных колонн, неврологического дефицита и количественной оценки тяжести повреждения и степени проявления нестабильности, помогают четко установить тип возникшего повреждения и определить выбор патогенетически обоснованного консервативного или хирургического лечения

Малые переломы позвонков, по F. Denis [53], включающие изолированные повреждения задней колонны в виде переломов суставных, поперечных, остистых отростков и межсуставной части дуги, часто сопровождающихся частичным повреждением образований заднего связочного комплекса, успешно лечатся хорошо известными консервативными методами, исключение составляет вдавленный перелом дуги.

На клиническую оценку и лечение больших (по классификации F. Denis) *переломов грудных позвонков (Th₁–Th₁₀)* влияют три фактора: анатомически прочное соединение ребер грудной клетки с грудными позвонками, физиологический грудной кифоз и относительно небольшие размеры позвоночного канала. Ориентация расположения суставных отростков грудных позвонков обеспечивает небольшую ротационную стабильность.

Флексионные повреждения (A1.2). Большинство повреждений грудного отдела позвоночника – результат флексионной осевой компрессии. Физиологический кифоз влияет на механизм повреждения, помещая ось вращения спереди позвоночника. Потеря передней высоты тела грудного позвонка происходит с незначительным вовлечением средней и задней колонн. Компрессионные непроникающие переломы тел, большей частью одновременно двух, трех грудных позвонков, обычно на уровне Th₄–Th₈, – типичное флексионное повреждение A1 типа у детей. Такие переломы успешно лечатся консервативно: постепенная реклинация, съемный ортопедический экстензионный корсет типа Jewett в комплексе функционального восстановительного лечения [1]. Такого типа компрессионные переломы тел грудных позвонков у взрослых пациентов, нередко на фоне системного остеопороза, сенильные переломы также лечатся хорошо известными консервативными методами.

Значительная компрессия тела позвонка, больше чем на 50 %, с повреждением элементов задней колонны, включающим переломы ребер, расхождение остистых отростков и иногда переломы дужек, большей частью при тщательном клиническом и КТ-обследовании обнаруживают признаки сегментарной нестабильности [58, 68, 78, 118]. Консервативное лечение таких нестабильных компрессионных переломов тел позвонков не предотвращает прогрессирование кифотической деформации, сопровождаю-

щейся болевым синдромом и появлением неврологического дефицита [18, 23, 67]. При наличии кифотической деформации, превышающей 20°, показаны хирургическая коррекция кифоза, корригирующий корпородез с межтеловой эндофиксацией и транспедикулярный остеосинтез (ТПО) поврежденных позвоночных сегментов при наличии системного остеопороза.

Флексионно-дистракционные переломы грудного отдела позвоночника (B2.1.2). Возникают от значительного энергетического травматического воздействия, которое почти всегда приводит к полному неврологическому повреждению. Неврологического восстановления при полном сенсорном и моторном дефиците, как правило, не происходит. Ламинэктомию в грудном отделе при подобных повреждениях противопоказана из-за угрозы развития выраженной нестабильности в пораженных позвоночных сегментах [29, 39, 50, 55, 82]. Передняя декомпрессия при неполном переднем повреждении спинного мозга приводит в итоге к неврологическому восстановлению [80, 100].

Взрывные переломы грудных позвонков от строго аксиальной компрессии. Встречаются чрезвычайно редко, так как осевое воздействие предотвращается физиологическим грудным кифозом. Поскольку размеры позвоночного канала относительно небольшие в грудном отделе, постольку дислокация дорсальных фрагментов тела в позвоночный канал при взрывном переломе приводит обычно к полному повреждению спинного мозга. Передняя декомпрессия и вентральный спондилодез с межтеловой моно- или бисегментарной эндофиксацией при неполном неврологическом дефиците в случаях подобного повреждения обеспечивают условия для регресса неврологической симптоматики и функционального восстановления.

Переломовывих позвонка с дислокацией позвоночных колонн в грудном отделе. Тяжелейшее повреждение от прямого механизма травмы. Механизм общего прямого воздействия травмы приводит к срезанию грудного отдела позвоночника. Переломовывих с дислокацией позвоночных колонн в грудном отделе требует экстренного вправления, устранения дислокации позвоночных колонн и надежной стабилизации: дорсальной (ТПО) и вентральной (корпородез с эндофиксацией, в достигнутом положении, независимо от характера и степени повреждения).

Экстензионные повреждения (B3.1.2.3) грудного отдела позвоночника редки. Эти повреждения являются следствием прямого удара сзади в область грудного отдела позвоночника и часто приводят к параличу. При форсированной экстензии, при максимальном проявлении травмы, происходит дистракционный разрыв продольных связок, диска, перелом дужки, двухстороннее трансартикулярное повреждение фасеток, гиперэкстензионный подвывих, разрыв твердой мозговой оболочки и поперечное рассечение спинного мозга. Наиболее тяжелые клинические формы экстензионных повреждений грудного отдела позвоночника, сопровождающиеся повреждением спинного мозга и выраженной нестабильностью в пораженном сег-

менте, требуют после устранения подвывиха и смещения сломанных фрагментов структур задней колонны ранней надежной дорсальной стабилизации, ТПО травмированного позвоночного сегмента. Надежная стабилизация поврежденного отдела позвоночника в нейтральном положении позволяет осуществить раннюю мобилизацию пострадавшего и проведение наиболее полноценного комплексного восстановительного лечения.

Груднопоясничные переломы Th₁₁–L₄. Флексивно-компрессионные повреждения (A1, B1). Это наиболее частый тип клиновидных компрессионных переломов груднопоясничных позвонков с компрессией обычно краниоventральной части тела и сохранностью средней колонны. У непроникающих компрессионных переломов тел позвонков замыкательная пластинка не повреждена. У проникающих, более тяжелых компрессионных переломов, замыкательная пластинка сломана, по линии перелома, между ее фрагментами, ткани поврежденного прилежащего диска проникают в тело компримированного позвонка. Этот тип стабильных компрессионных переломов тел груднопоясничных позвонков обычно лечится консервативными методами: постепенная или, реже, одномоментная реклинация, внешняя иммобилизация фиксирующим экстензионным корсетом типа Белера в течение 4–6 мес. в комплексе длительного восстановительного лечения. В результате такого лечения у значительной части пациентов, особенно с проникающими компрессионными переломами,

не удастся исправить клиновидную деформацию тела компримированного позвонка, устранить кифотическую деформацию, предотвратить развитие посттравматического остеохондроза, появление функциональной несостоятельности позвоночника [13]. Хирургические методы, внутренняя дорсальная фиксация поврежденного позвоночного сегмента фиксатором-стяжкой при непроникающих компрессионных переломах, корригирующий вентральный корпородез с межтеловой эндофиксацией при проникающих компрессионных переломах тел позвонков позволяют существенно сократить сроки лечения и восстановления трудоспособности. Применяемые более четырех десятилетий, эти хирургические методы являются методами выбора при данных типах компрессионных переломов тел груднопоясничных позвонков, обеспечивая, как правило, у пациентов благоприятный исход как в ближайшем, так и в отдаленном периодах после травмы.

Компрессионные переломы тела позвонка, с большей чем 50 % потерей их высоты, сопровождаются выраженным повреждением дорсальной колонны и значительной кифотической деформацией. При таких переломах с успехом применяется корригирующий вентральный спондилодез с межтеловой эндофиксацией (рис. 1), а при сопутствующем остеопорозе – одновременно ТПО поврежденного сегмента (рис. 2). При осуществлении стабилизации важно восстановить физиологический лордоз и фиксацию,

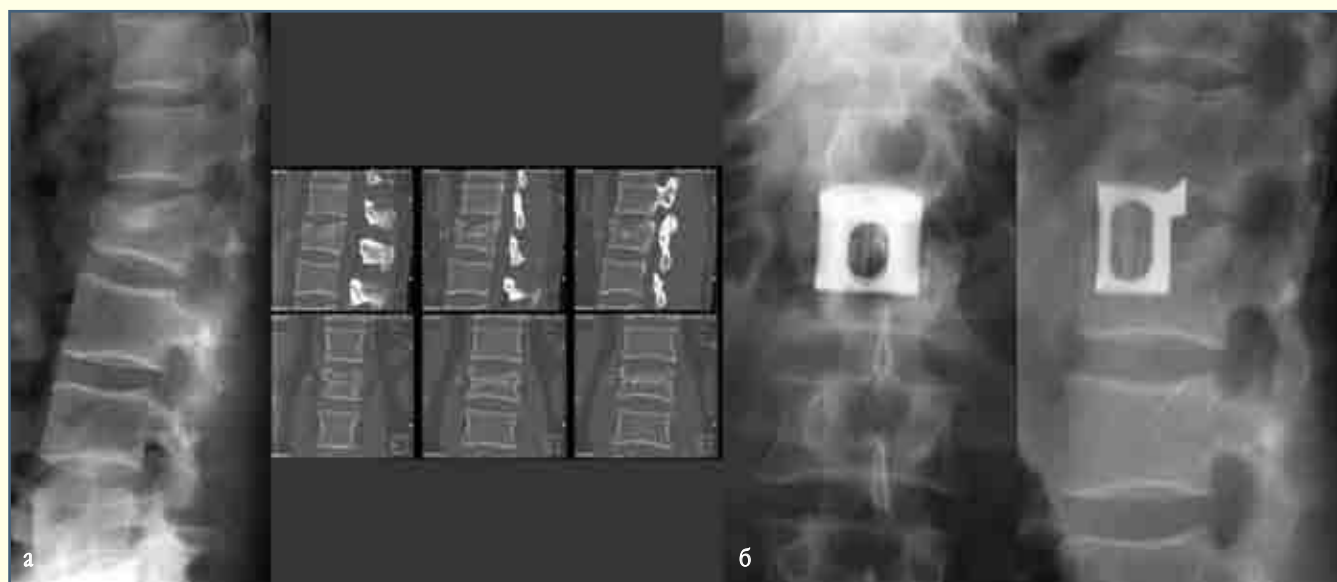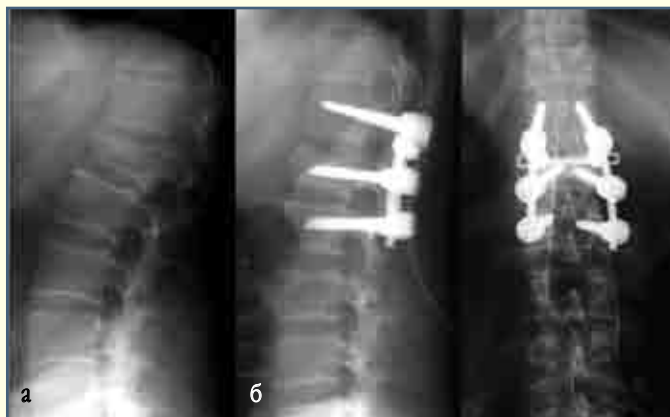


Рис. 1

Рентгенограммы и КТ пациента П., 37 лет, с проникающим компрессионным переломом тела L₂ позвонка с повреждением краниального отдела тела и диска в пределах передней колонны:

а – до операции;

б – после вентрального корригирующего межтелового спондилодеза L₁–L₂ позвонков с костной аутопластикой и моносегментарной фиксацией корончатым межтеловым эндофиксатором конструкции Новосибирского НИИТО

**Рис. 2**

Рентгенограммы пациента Ч., 68 лет, с сенильным компрессионным переломом тела L₁ позвонка типа A1:

а – до операции;

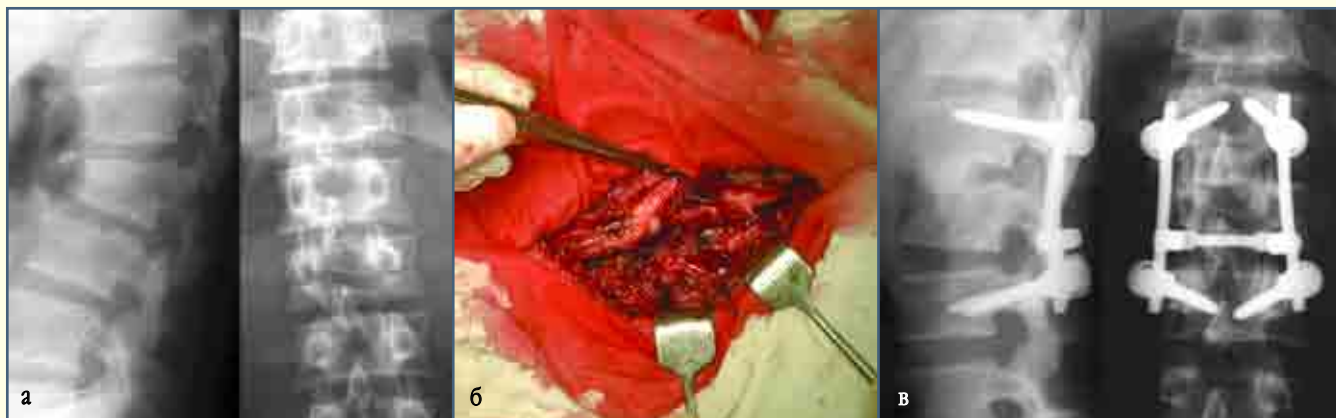б – после операции: остеопластика тела L₁ позвонка, корригирующая транспедикулярная фиксация

по возможности ограничиться только поврежденным позвоночным сегментом.

Флексионно-дистракционные переломы Chance (B1.1.2, B1.2, B2.A1.2, B2.A2.2). Число видов переломов по типу привязных ремней возрастает по мере роста автодорожных травм. Среди четырех типов переломов, выделенных Denis, 75 % повреждений являются стабильными, которые могут лечиться консервативными методами, но более эффективна дорсальная внутренняя фиксация травмированного сегмента в комплексе с функциональной восстановительной терапией. В более полных классификациях Gertzbein [73] и Gumley [74] эта группа флексионно-дистракционных повреждений дополнена сочетанным экстензионным переломом краниальной замыкательной пластинки тела (тип С); двумя типами, включающими выраженную компрессию тела (тип D); компонентом взрыв-

ного перелома (тип E). Данные типы повреждений нестабильны и требуют хирургического лечения: корригирующий стабильный ТПО, а при выраженной компрессии тела позвонка и, особенно при взрывном переломе с признаками компрессии неврологических образований, – вентральный корпородез, при необходимости осуществляются передняя декомпрессия и моносегментарная эндофиксация (рис. 3).

Взрывные переломы (A2.1.2.3, A3.3.1.2). Взрывные переломы тел позвонков груднопоясничного и поясничного отделов по КТ-признакам, как было отмечено выше, разделены F. Denis на пять подтипов. Лечение взрывных переломов тел позвонков, являющихся результатом строго осевой компрессии, без выраженных признаков повреждения средней колонны и заднего связочного комплекса, считающихся стабильными [69, 79, 81], остается спорной проб-

**Рис. 3**

Рентгенограммы пациента Д., 24 лет, с флексионно-дистракционным переломом типа Chance L₂ позвонка с разрывом и диастазом заднего связочного комплекса, переломом с диастазом суставных отростков и ножек дужки, включающим выраженную компрессию краниальной части тела (тип D по классификации Gumley) и повреждение краниального диска:

а – до операции;

б – во время операции: виден разрыв заднего связочного комплекса;

в – после открытой репозиции, транспедикулярного остеосинтеза, стабилизирующего поврежденный позвоночный сегмент, после вправления и межтелового спондилодеза L₁–L₂ позвонков костными аутооттрансплантатами из фрагментированного ребра

лемой [140]. Удовлетворительные отдаленные результаты консервативного лечения у многих пациентов со стабильными взрывными переломами позвонков являются основным мотивом для выбора такого лечения. При этом не учитывается, что консервативное лечение пострадавших с подобным типом взрывных переломов, требующее длительного стационарного лечения и последующей многомесячной внешней иммобилизации позвоночника фиксирующим корсетом, в итоге, как правило, не приводит к устранению кифотической посттравматической деформации, восстановлению высоты передних и задних отделов тела сломанного позвонка, вправлению смещенных дорсальных фрагментов в позвоночный канал, к сращению фрагментов тела, между которыми интерпонированы ткани поврежденных краниального и каудального дисков. Посттравматическая деформация после таких переломов, изменяя биомеханику позвоночника, обуславливает развитие остеохондроза в смежных позвоночных сегментах [11]. Удовлетворительное состояние пациентов в отдаленные периоды после консервативного лечения, по данным экспертных оценок, не исключает у многих из них наличия функциональной несостоятельности позвоночника. Хирургическое лечение стабильных взрывных переломов тел груднопоясничных позвонков – корригирующий вентральный корпородез, при необходимости, с передней декомпрессией, с моно- или бисегментарной эндофиксацией – позволяет существенно сократить стационарный и амбулаторный периоды лечения, избавить пациента от длительной внешней иммобилизации позвоночника корсетом. Оперативное лечение позволяет восстановить высоту поврежденного сегмента, исправить кифотическую

деформацию, устранить дислокацию сломанных фрагментов тела в позвоночный канал, осуществить декомпрессию неврологических образований и обеспечить наиболее функционально полноценное восстановительное лечение. При стабильных взрывных переломах типов В и С, по F. Denis, с переломом одной замыкательной пластины оперативное лечение ограничивается вентральным спондилодезом с межтеловой моносегментарной эндофиксацией (рис. 4). При взрывных стабильных переломах с повреждением краниальной и каудальной замыкательной пластинок – тип А – осуществляется корпородез с бисегментарной эндофиксацией (рис. 5). При взрывных переломах на фоне остеопороза, сенильных переломах методом выбора является ТПО с вертебропластикой.

При наиболее тяжелых нестабильных взрывных переломах позвонка, когда повреждены все три колонны, уменьшена высота переднего и заднего отделов сломанного тела с наличием смещения его дорсальных фрагментов в позвоночный канал, с признаками компрессии неврологических структур в сочетании с повреждением заднего опорного связочного комплекса, иногда с одновременным переломом дужки, повреждением суставных отростков, необходимость хирургического лечения обычно не вызывает сомнений [33]. При наличии компрессии нейрососудистых образований, не устраняемой при предварительном закрытом вправлении, показано экстренное, в первые 6 ч после травмы, хирургическое лечение. При обычной для подобных переломов передней компрессии содержимого позвоночного канала производится передняя декомпрессия при осуществлении вентрального корригирующего корпородеза. Вентральный спондилодез предусматривает

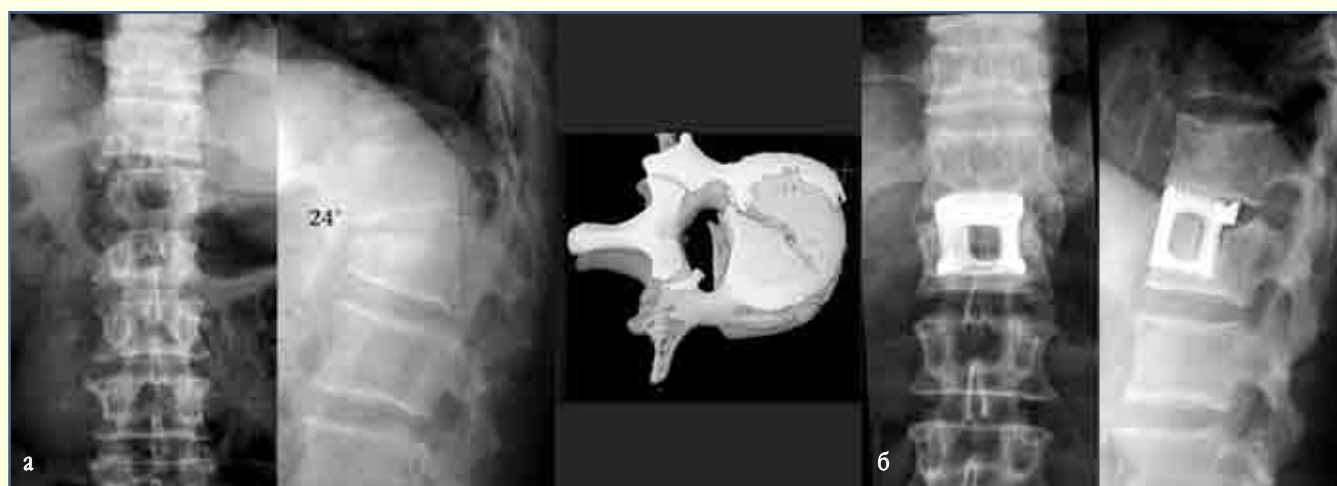
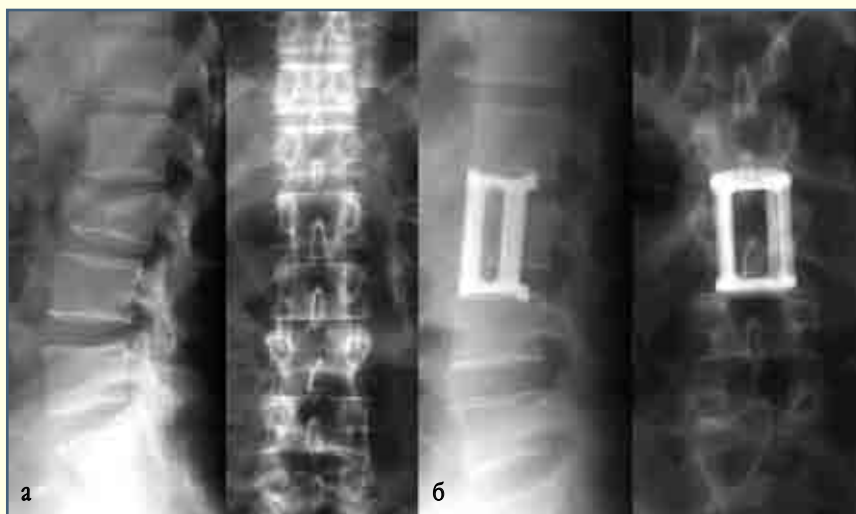


Рис. 4

Рентгенограммы и стереотомограмма пациента С., 47 лет:

а – до операции: неполный взрывной перелом тела L₁ позвонка, кифоз 24°, деформация позвоночного канала, каудальная часть тела не повреждена;

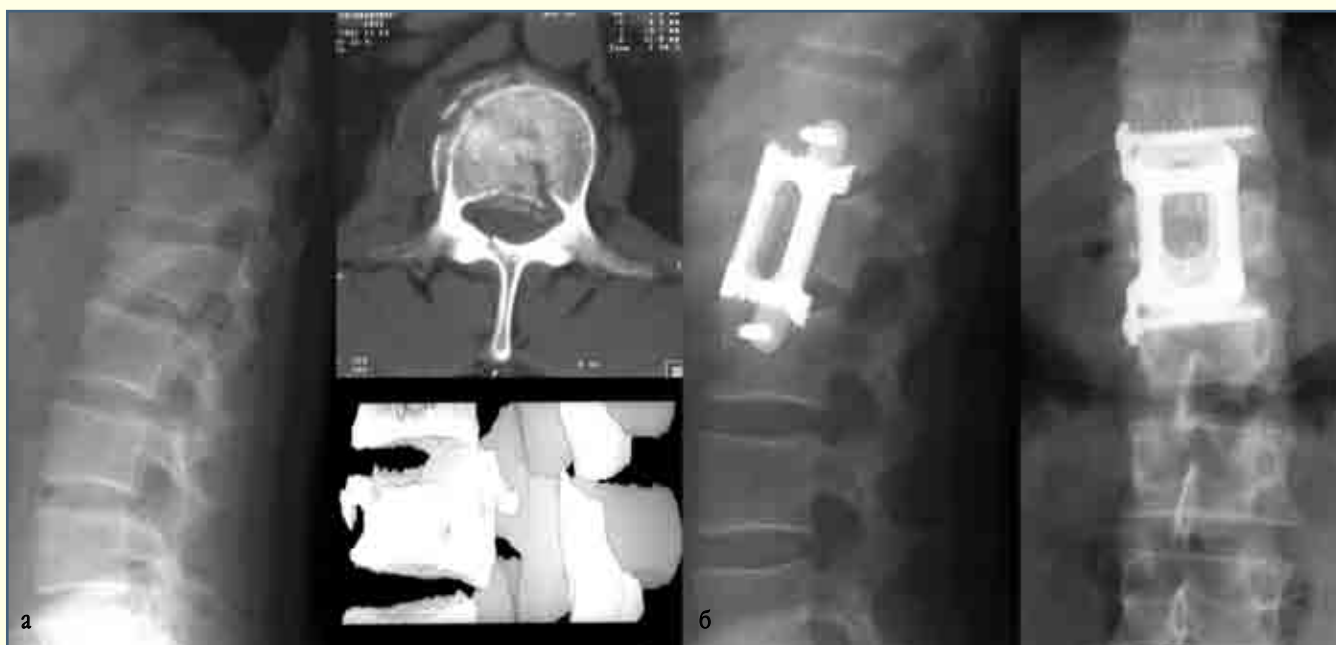б – через год после корригирующего корпородеза, аутопластики и моносегментарной эндофиксации

**Рис. 5**

Рентгенограммы пациента Ш. со взрывным переломом тела L₂ позвонка с незначительной сегментарной кифотизацией и повреждением в основном передней колонны:

а – до операции;

б – после корригирующего корпородеза с костной аутопластикой и бисегментарной фиксацией корончатым межтеловым эндофиксатором конструкции Новосибирского НИИТО

**Рис. 6**

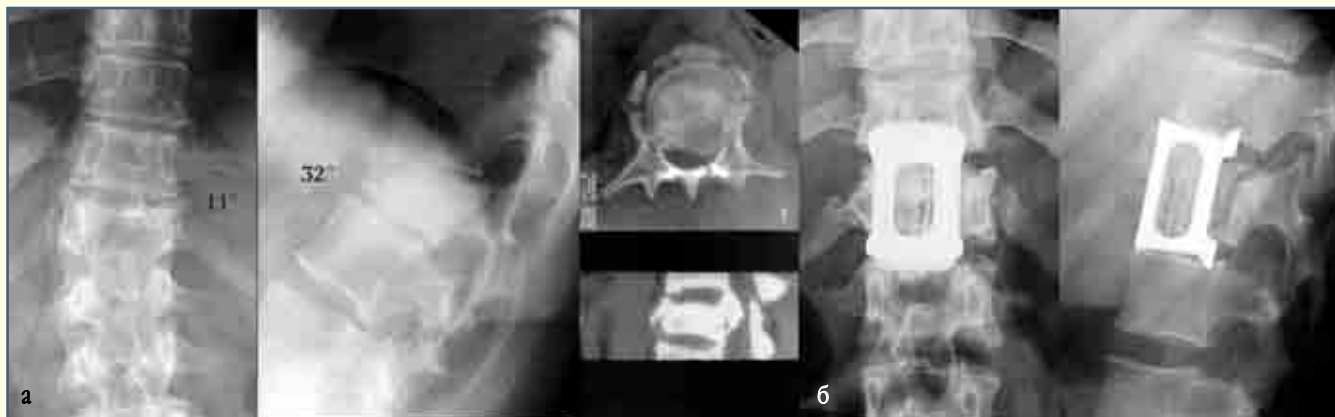Рентгенограммы и КТ пациента М. со взрывным переломом тела Th₁₂ позвонка с деформацией позвоночного канала, со смещением дорсальных фрагментов тела в канал; перелом нестабильный, так как повреждены вентральная, средняя и дорсальные колонны:

а – до операции;

б – после вентрального корригирующего спондилодеза, передней декомпрессии, костной аутопластики и бисегментарной эндофиксации винтами за смежные тела позвонков корончатым фиксатором со стабилизатором конструкции Новосибирского НИИТО

восстановление утраченной высоты поврежденной части передней колонны, исправление кифотической деформации и стабилизацию в заданном положении межтеловым эндофиксатором (рис. 6). При выраженной нестабильности типов D, E (по F. Denis) взрывного перелома, обусловленной, наряду с повреждением передней и средней позвоночных колонн, значительным поражением заднего связочного комплекса, переломом элементов задней колонны, необхо-

димо одновременно с вентральным корпородезом осуществить ТПО травмированных сегментов, выполнив при необходимости дополнительно дорсальную декомпрессию нервных структур. В зависимости от выраженности преобладающего поражения вентральной или дорсальной колонны, передней и (или) задней компрессии неврологических образований, наличия системного остеопороза, состояния пострадавшего избирается либо вент-

**Рис. 7**

Рентгенограммы и КТ пациента К., 47 лет, со взрывным переломом тела Th₁₂ позвонка с дислокацией дорсального фрагмента в позвоночный канал и выраженной кифосколиотической деформацией на уровне поврежденного отдела с преимущественным поражением вентральной и средней колонн:

а – до операции;

б – через один год после корригирующего вентрального спондилодеза, передней декомпрессии, аутопластики, устранения кифосколиотической деформации и бисегментарной эндофиксации

ральный корригирующий спондилодез, передняя декомпрессия и надежная эндофиксация (рис. 7), либо дорсальная коррекция, лигментотаксис, декомпрессия, ТПО.

Взрывные переломы нижнего поясничного отдела (L₄–L₅) составляют меньше 4 % такого типа повреждений. Хирургическая стабилизация нижней поясничной части, включающая крестец, часто приводит к потере поясничного лордоза, образованию кифоза на уровне перелома, псевдоартрозу и несостоятельности фиксации. Отдельные клиницисты предпочитают переломы на данном уровне лечить консервативно, используя длительный постельный режим [42, 132]. Относительно большой диаметр позвоночного канала допускает дорсальное смещение фрагментов сломанного тела без существенного неврологического дефицита. Хирургическое лечение взрывных переломов этого типа позволяет осуществить вправление, анатомическое восстановление, декомпрессию неврологических структур, ограничив спондилодез и эндофиксацию L₄–L₅ позвонками [64, 92, 93].

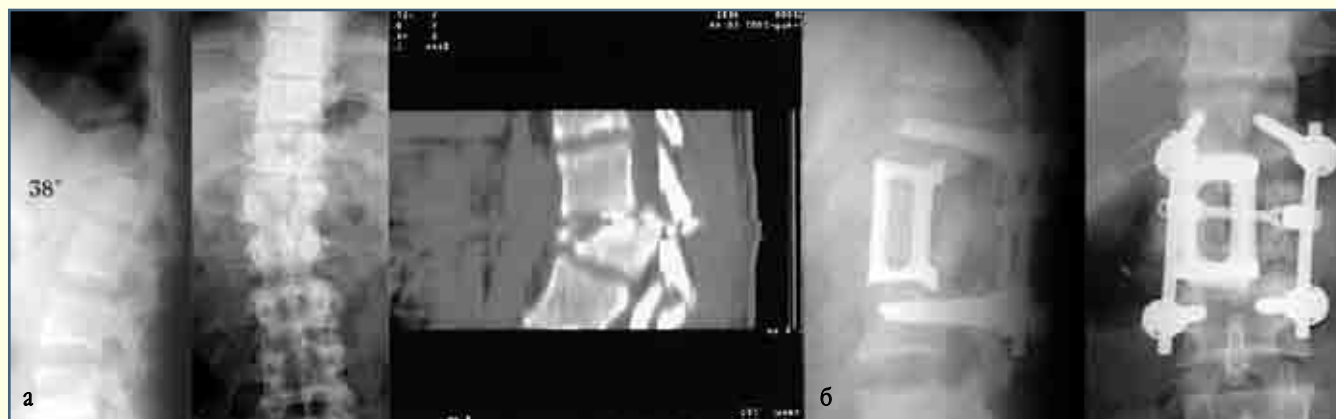Множественные переломы составляют от 5 до 20 % всех переломов позвоночника [77]. Особенно часто множественные переломы происходят в шейно-грудном и груднопоясничном переходных отделах позвоночника. Каждое поврежденное тело позвонка должно быть оценено в отношении его способности к разнообразной биомеханической нагрузке. Те сегменты, которые не могут обеспечить физиологическую нагрузку, должны быть подвергнуты спондилодезу.

Флексионно-дистракционные переломы (B2.1.1, B2.2.1). Возникают в результате механизма воздействия, когда ось вращения располагается кзади от передней про-

дольной связки. Передняя колонна воспринимает флексионную компрессию, а средняя и дорсальная колонны испытывают дистракционное напряжение. У большей части пациентов при флексионно-дистракционном механизме насилия перелом вторично возникает при падении (перелом прыгуна). Ferguson и Alen [66, 123] выделили три типа данного вида повреждений. I и II типы – повреждения передней и средней колонн, возникающие в результате вертикальной компрессии и дистракционного поражения задней колонны; это стабильные переломы, которые успешно лечатся корригирующим ТПО. III тип раскола от давления [97] включает следующие повреждения: повреждение краниального диска; компрессию краниальной половины тела; сагиттальный перелом каудальной половины тела; фрагменты в канале; перелом дужки. Перелом прыгуна нестабильный, требующий корригирующего вентрального корпородеза с эндофиксацией, дорсального вправления и ТПО.

Все флексионно-дистракционные переломы, возникающие в груднопоясничном и поясничном отделах позвоночника, у 63 % пациентов сочетались с переломами конечностей, у 45 % – с переломами нижних конечностей, у 18 % – с переломами пяточной кости [77], что, конечно, вносит коррективы в тактику и выбор срока оперативного лечения.

Боковая компрессия, торсионные и дислокационные повреждения (C1.2.3). По большинству классификаций, переломы с боковой компрессией относятся к скручивающим или вращательным повреждениям [81, 91, 123]. Боковая компрессия редко возникает без одновременного осевого вращения. Вращательное повреждение вместе с флек-

**Рис. 8**

Рентгенограммы и КТ пациента В., 24 лет, с торсионно-дислокационным переломовывихом Th₁₂ позвонка с выраженной боковой компрессией его тела, выраженной деформацией, стенозом позвоночного канала, кифосколиотической деформацией поврежденного сегмента:

а – до операции;

б – после дорсальной мобилизации и открытого вправления вывиха Th₁₂ позвонка, устранения стеноза позвоночного канала, коррекции кифосколиотической деформации, корригирующего вентрального спондилодеза с аутопластикой, бисегментарной эндофиксацией и транспедикулярной фиксации Th₁₁–L₁ позвонков

сионным может быть в сагиттальной и краниальной плоскостях [111, 147]. Эти переломы включают повреждения дорсальных элементов, поперечных отростков, асимметричные переломы передней колонны и тел позвонков. Скручивающиеся повреждения ограничивают компрессию тела позвонка. КТ или МРТ выявляют выраженное разрушение переднего кольца, показывая нестабильность возникшего повреждения. В поясничном отделе позвоночника вращательная стабильность зависит от целостности переднего кольца. Боковые компрессионные переломы без повреждения дорсальных элементов, неврологического дефицита и посттравматического сколиоза можно лечить консервативно. При одновременном повреждении дорсальных элементов, независимо от наличия неврологического дефицита, необходима хирургическая стабилизация. Хирургическая стабилизация данных повреждений требует систем инструментария, который противодействует скрученности (рис. 8) [62, 70, 134, 149]. Повреждения в грудопоясничном отделе предусматривают фиксацию на двух уровнях, выше и ниже, это обычно ТПО. При этом физиологические искривления в сагиттальной плоскости должны быть сохранены.

Пояснично-крестцовые переломы, при которых обычно повреждаются сочленения между пятым поясничным позвонком и крестцом, чрезвычайно редки, поэтому в литературе ограничены единичными наблюдениями [94]. Механизм повреждения – гиперфлексия с торсией и дислокацией или перелом с дислокацией одного либо обоих суставных отростков [22, 124]. Односторонние или двусторонние переломы суставного отростка сопровождаются

повреждением дужки и переломом крестцового гребня [49, 126]. Подвывих или дислокация L₅ позвонка – результат высоко энергетического воздействия. Подобные повреждения могут сочетаться с переломом поперечных отростков на нескольких уровнях [122]. Консервативное лечение этих повреждений неэффективно. Открытое вправление поврежденных отростков часто затруднено и нередко требует фасетэктомии. Признаки повреждения L₅ и S₁ корешков требуют исследования и декомпрессии [64]. Вправление L₅ позвонка завершается дорсальным спондилодезом и ТПО L₅–S₁ сегмента и задним или передним корпородезом.

Окончание в следующем номере

Литература

1. Андрушко Н.С., Распопина А.В. Компрессионные переломы тел позвонков у детей. М., 1977.
2. Бабиченко В.И. Раннее реабилитационное лечение больных с закрытой травмой позвоночника и спинного мозга в свете ближайших и отдаленных результатов // Реабилитация хирургических больных. Л., 1978. С. 98–101.
3. Берснев В.П., Давыдов Е.А., Кондаков Е.Н. Хирургия позвоночника, спинного мозга и периферических нервов. СПб., 1998.
4. Дулаев А.К., Надулич К.А., Василевич С.В. и др. Тактика хирургического лечения посттравматической кифотической деформации грудного отдела позвоночника // Хирургия позвоночника. 2005. № 2. С. 20–29.
5. Дуров М.Ф., Осинцев В.М., Юхнова О.М. Оперативное лечение неосложненных повреждений позвоночника // Профилактика травматизма и организация травматологической помощи в нефтяной и газовой промышленности. Диагностика и лечение не осложненных переломов позвоночника. М., 1983. С. 132–135.
6. Журавлев С.М., Новиков П.Е., Теодоридис К.А. и др. Статистика переломов позвоночника // Всерос. науч.-практ. конф., посв. 50-летию Новосибирского НИИТО: Тез. докл. Новосибирск, 1996. С. 129–130.
7. Казьмин А.И., Каплан А.В. Актуальные вопросы лечения неосложненных переломов позвоночника // Профилактика травматизма и организация травматологической помощи в нефтяной и газовой промышленности. Диагностика и лечение не осложненных переломов позвоночника. М., 1983. С. 39–47.
8. Корж А.А., Тальшинский Р.Р., Хвисьюк Н.И. Оперативные доступы к грудным и поясничным позвонкам. М., 1968.
9. Корнилов Н.В., Усиков В.Д. Повреждения позвоночника. Тактика хирургического лечения. СПб., 2000.
10. Рамих Э.А. Внутренняя фиксация позвоночника в комплексе лечения неосложненных компрессионных переломов тел позвонков нижегрудного и поясничного отделов: Дис. ... канд. мед. наук. Новосибирск, 1964.
11. Рамих Э.А., Кузнецова Л.Г., Зильберштейн Б.М. Рентгенологическая динамика кифотической деформации при консервативном лечении больных с переломами тел позвонков в грудном и поясничном отделах // Диагностика и лечение не осложненных переломов позвоночника: Сб. тр. ЦИТО. М., 1983. С. 121–127.
12. Рамих Э.А., Рерих В.В., Атаманенко М.Т. Передняя эндофиксация в комплексе хирургического лечения компрессионных проникающих взрывных оскольчатых переломов тел грудных и поясничных позвонков // Конгресс травматологов-ортопедов России с международным участием: Тез. докл. Ярославль, 1999. С. 332–333.
13. Рамих Э.А. Эволюция хирургии повреждений позвоночника // Хирургия позвоночника. 2004. № 1. С. 85–92.
14. Соколов В.А. Отделение множественной и сочетанной травмы // Вестн. травматол. и ортопед. им. Н.Н. Приорова. 2005. № 4. С. 85–89.
15. Усиков В.Д., Безюк Л.В., Бонохов А.И. Первичная инвалидность от изолированной травмы позвоночника в структуре повреждений опорно-двигательной системы по данным ВТЕК // Плановые оперативные вмешательства в травматологии и ортопедии. Предоперационная обследование и подготовка больных, осложнения, исходы. СПб., 1992. С. 66–68.
16. Холин А.В. Магнитно-резонансная томография при заболеваниях центральной нервной системы. СПб., 1999. С. 191.
17. Шапиро К.И., Савельев Л.Н., Эпштейн Г.Г. и др. Социально-медицинские аспекты инвалидности от осложненных переломов позвоночника // Вопр. нейротравмы и пограничных состояний. Л., 1991. С. 87–93.
18. Adams M.A., Hutton W.C. The relevance of torsion to the mechanical derangement of the lumbar spine // Spine. 1981. Vol. 6. P. 241–248.
19. Akbarnia V.A. Transpedicular posterolateral decompression in spinal fractures and tumors // In: Bridwell K.H., DeWald R.L. (eds) The Textbook of Spinal Surgery. Philadelphia, 1997.
20. Alleyne C.H.Jr., Rodts G.E.Jr., Haid R.W. Corpectomy and stabilization with methylmethacrylate in patients with metastatic disease of the spine: a technical note // J. Spinal Disord. 1995. Vol. 8. P. 439–443.
21. Andriacchi T., Schultz A., Belytschko T., et al. A model for studies of mechanical interactions between the human spine and rib cage // J. Biomech. 1974. Vol. 7. P. 497–507.
22. Ahmann P.A., Smith S.A., Schwartz J.E., et al. Spinal cord infarction due to minor trauma in children // Neurology. 1975. Vol. 25. P. 301–307.
23. Argenson C., Boileau P., de Peretti F., et al. [Fractures of the thoracic spine (T1–T10). Apropos of 105 cases] // Rev. Chir. Orthop. Reparatrice Appar. Mot. 1989. Vol. 75. P. 370–386.
24. American Spine Injury Association (ASIA). International Standards for Neurological Classification of Spinal Cord Injury (revised). Chicago, IL, American Spine Injury Association, 2002.
25. Barr J.D., Barr M.S., Lemley T.J., et al. Percutaneous vertebroplasty for pain relief and spinal stabilization // Spine. 2000. Vol. 25. P. 923–928.
26. Bascoulergue Y., Duquesnel J., Leclercq R., et al. Percutaneous injection of methyl methacrylate in the vertebral body for the treatment of various diseases: percutaneous vertebroplasty // Radiology. 1988. Vol. 169. P. 372.
27. Bedbrook G.M. Stability of spinal fractures and fracture dislocations // Paraplegia. 1971. Vol. 9. P. 23–32.
28. Bedbrook G.M. Treatment of thoracolumbar dislocation and fractures with paraplegia // Clin. Orthop. Relat. Res. 1975. P. 27–43.
29. Bedbrook G.M. Injuries of the spine // In Watson-Jones R (ed). Injuries of the spine, fractures and joint injuries, 6th ed. Edinburgh, 1982. P. 789.
30. Belkoff S.M., Mathis J.M., Erbe E.M., et al. Biomechanical evaluation of a new bone cement for use in vertebroplasty // Spine. 2000. Vol. 25. P. 1061–1064.
31. Birch R., Bonney G., Marshall R.W. A surgical approach to the cervicothoracic spine // J. Bone Joint Surg. Br. 1990. Vol. 72. P. 904–907.
32. Bohlman H.H., Freehafer A., Dejak J. The results of treatment of acute injuries of the upper thoracic spine with paralysis // J. Bone Joint Surg. Am. 1985. Vol. 67. P. 360–369.
33. Boerger T.O., Limb D., Dickson R.A. Does 'canal clearance' affect neurological outcome after thoracolumbar burst fractures? // J. Bone Joint Surg. Br. 2000. Vol. 82. P. 629–635.
34. Bryant C.E., Sullivan J.A. Management of thoracic and lumbar spine fractures with Harrington distraction rods supplemented with segmental wiring // Spine. 1983. Vol. 8. P. 532–537.
35. Burke D.C., Murray D.D. The management of thoracic and thoraco-lumbar injuries of the spine with neurological involvement // J. Bone Joint Surg. Br. 1976. Vol. 58. P. 72–78.
36. Chan R.N., Ainscow D., Sikorski J.M. Diagnostic failures in the multiple injured // J. Trauma. 1980. Vol. 20. P. 684–687.
37. Chiras J., Depriester C., Weill A., et al. [Percutaneous vertebral surgery. Technics and indications] // J. Neuroradiol. 1997. Vol. 24. P. 45–59. French.

38. **Cibeira J.B.** Some conclusions on a study of 365 patients with spinal cord lesions // *Paraplegia*. 1968. Vol. 6. P. 249.
39. **Clark K.** Management thoracic spinal column injuries // *Neurological Surgery*. 1982. Vol. 4. P. 2344.
40. **Cortet B., Cotten A., Boutry N., et al.** Percutaneous vertebroplasty in the treatment of osteoporotic vertebral compression fractures: an open prospective study // *J. Rheumatol*. 1999. Vol. 26. P. 2222–2228.
41. **Cotler H.B., Cotler J.M., Stoloff A., et al.** The use of autografts for vertebral body replacement of the thoracic and lumbar spine // *Spine*. 1985. Vol. 10. P. 748–756.
42. **Court-Brown C.M., Gertzbein S.D.** The management of burst fractures of the fifth lumbar vertebra // *Spine*. 1987. Vol. 12. P. 308–312.
43. **Cotten A., Boutry N., Cortet B., et al.** Percutaneous vertebroplasty: state of the art // *Radiographics*. 1998. Vol. 18. P. 311–323.
44. **Cotten A., Duquesnoy B.** Vertebroplasty: current data and future potential // *Rev. Rhum. Engl. Ed*. 1997. Vol. 64. P. 645–649.
45. **Coumans J.V., Reinhardt M.K., Lieberman I.H.** Kyphoplasty for vertebral compression fractures: 1-year clinical outcomes from a prospective study // *J. Neurosurg*. 2003. Vol. 99. Suppl. 1. P. 44–50.
46. **Cyteval C., Sarrabere M.P., Roux J.O., et al.** Acute osteoporotic vertebral collapse: open study on percutaneous injection of acrylic surgical cement in 20 patients // *AJR. Am. J. Roentgenol*. 1999. Vol. 173. P. 1685–1690.
47. **Dai L.Y.** Remodeling of the spinal canal after thoracolumbar burst fractures // *Clin. Orthop. Relat. Res*. 2001. P. 119–123.
48. **Dall B.E., Stauffer E.S.** Neurologic injury and recovery patterns in burst fractures at the T12 or L1 motion segment // *Clin. Orthop. Relat. Res*. 1988. N 223. P. 171–176.
49. **Das De S., McCreath S.W.** Lumbosacral fracture-dislocations. A report of four cases // *J. Bone Joint Surg. Br*. 1981. Vol. 63. P. 58–60.
50. **De Klerk L.W., Fontijne P.J., Stijnen T., et al.** Spontaneous remodeling of the spinal canal after conservative management of thoracolumbar burst fractures // *Spine*. 1998. Vol. 23. P. 1057–1060.
51. **Denis F.** The three column spine and its significance in the classification of acute thoracolumbar spinal injuries // *Spine*. 1983. Vol. 8. P. 817–831.
52. **Denis F., Armstrong G.W., Searls K., et al.** Acute thoracolumbar burst fractures in the absence of neurologic deficit. A comparison between operative and nonoperative treatment // *Clin. Orthop. Relat. Res*. 1984. N 189. P. 142–149.
53. **Denis F.** Spinal instability as defined by the three column spine concept in acute spinal trauma // *Clin. Orthop. Relat. Res*. 1984. N 189. P. 65–76.
54. **Deramond H., Depriester C., Galibert P., et al.** Percutaneous vertebroplasty with polymethylmethacrylate. Technique, indications, and results // *Radiol. Clin. North. Am*. 1998. Vol. 36. P. 533–546.
55. **DeWald R.E.** Burst fractures of the thoracic and lumbar spine // *Clin. Orthop. Relat. Res*. 1984. N 189. P. 150–161.
56. **Dick W.** Internal fixation of thoracic and lumbar spine fractures. Toronto; Hanshuber, 1984.
57. **Dick W.** The «fixateur interne» as a versatile implant for spine surgery // *Spine*. 1987. Vol. 12. P. 882–900.
58. **Dudeny S., Lieberman I.H., Reinhardt M.K., et al.** Kyphoplasty in the treatment of osteolytic vertebral compression fractures as a result of multiple myeloma // *J. Clin. Oncol*. 2002. Vol. 20. P. 2382–2387.
59. **Eddings T., Rudd J., Bonvallet T., et al.** A retrospective radiographic review of lumbar spine radiographs using the superior end plate angle and vanishing line for determination of middle column involvement. Resident Research Day / University of Tennessee College of Medicine – Chattanooga, TN, 1998.
60. **El-Khoury G.Y., Whitten C.G.** Trauma to the upper thoracic spine: anatomy, biomechanics, and unique imaging features // *AJR. Am. J. Roentgenol*. 1993. Vol. 160. P. 95–102.
61. **Enderson B.L., Reath D.B., Meadors J., et al.** The tertiary trauma survey: a prospective study of missed injury // *J. Trauma*. 1990. Vol. 30. P. 666–669.
62. **Farcy J.P., Weidenbaum M., Michelsen C.B., et al.** A comparative biomechanical study of spinal fixation using Cotrel – Dubouset instrumentation // *Spine*. 1987. Vol. 12. P. 877–881.
63. **Farcy J.P., Weidenbaum M., Glassman S.D.** The sagittal index in the management of thoracolumbar burst fractures // 24th Annual Meeting, Scoliosis Research Society. Amsterdam, Holland, September 17–22, 1989.
64. **Fardon D.E.** Displaced fracture of the lumbosacral spine with delayed cauda equina deficit: report of a case and review of literature // *Clin. Orthop. Relat. Res*. 1976. N 120. P. 155–158.
65. **Farfan H.E.** Mechanical Disorders of the Lower Back. Philadelphia: Lea & Febiger, 1973. P. 51–62.
66. **Ferguson R.L., Allen B.L.Jr.** A mechanistic classification of thoracolumbar spine fractures // *Clin. Orthop. Relat. Res*. 1984. N 189. P. 77–88.
67. **Fourney D.R., Schomer D.E., Nader R., et al.** Percutaneous vertebroplasty and kyphoplasty for painful vertebral body fractures in cancer patients // *J. Neurosurg*. 2003. Vol. 98. Suppl. 1. P. 21–30.
68. **Frankel H.L., Hancock D.O., Hyslop G., et al.** The value of postural reduction in the initial management of closed injuries of the spine with paraplegia and tetraplegia. Part I // *Paraplegia*. 1969. Vol. 7. P. 179–192.
69. **Fredrickson B.E., Yuan H.A., Miller H.** Burst fractures of the fifth lumbar vertebra. A report of four cases // *J. Bone Joint Surg. Am*. 1982. Vol. 64. P. 1088–1094.
70. **Carson W.L., Duffield R.C., Arendt M., et al.** Internal forces and moments in transpedicular spine instrumentation. The effect of pedicle screw angle and transfixation – the 4R-4bar linkage concept // Proceedings of the Scoliosis Research Society 24th Annual Meeting. Amsterdam, Holland, September 17–22, 1989.
71. **Gangi A., Kastler B.A., Dietemann J.L.** Percutaneous vertebroplasty guided by a combination of CT and fluoroscopy // *AJNR Am. J. Neuroradiol*. 1994. Vol. 15. P. 83–86.
72. **Ghanayem A.J., Zdeblick T.A.** Anterior instrumentation in the management of thoracolumbar burst fractures // *Clin. Orthop. Relat. Res*. 1997. N 335. P. 89–100.
73. **Gertzbein S.D., Court-Brown C.M.** Flexion-distraction injuries of the lumbar spine: mechanism of injury and classification // *Clin Orthop. Relat. Res*. 1988. N 227. P. 52–60.
74. **Gumley G., Taylor T.K., Ryan M.D.** Distraction fractures in the lumbar spine // *J. Bone Joint Surg. Br*. 1982. Vol. 64. P. 520–525.
75. **Gurr K.R., McAfee P.C., Shih C.M.** Biomechanical analysis of anterior and posterior instrumentation systems after corpectomy: a calf-spine model // *J. Bone Joint Surg. Am*. 1988. Vol. 70. P. 1182–1191.
76. **Gurwitz G.S., Dawson J.M., McNamara M.J., et al.** Biomechanical analysis of three surgical approaches for lumbar burst fractures using short-segment instrumentation // *Spine*. 1993. Vol. 18. P. 977–982.
77. **Hafer T.R., Felmly W.T., O'Brien M.** Thoracic and lumbar fractures: diagnosis and management // In: Bridwell K.H., DeWald R.L. (eds). *The Textbook of Spinal Surgery*. 2nd edition. Philadelphia, 1997. P. 1763–1837.
78. **Hanley E.N., Eskay M.L.** Thoracic spine fractures // *Orthopedics*. 1989. Vol. 12. P. 689–696.
79. **Holdsworth F.W., Hardy A.** Early treatment of paraplegia from fractures of the thoraco-lumbar spine // *J. Bone Joint Surg. Br*. 1953. Vol. 35. P. 540–550.

80. **Holdsworth E.W.** Fractures, dislocations, and fracture-dislocations of the spine // *J Bone Joint Surg. Br.* 1963. Vol. 45. P. 6–20.
81. **Holdsworth E.W.** Fractures, dislocations, and fracture-dislocations of the spine // *J Bone Joint Surg. Am.* 1970. Vol. 52. P. 1534–1551.
82. **Jacobs R.R., Asher M.A., Snider R.K.** Thoracolumbar spinal injuries. A comparative study of recumbent and operative treatment in 100 patients // *Spine.* 1980. Vol. 5. P. 463–477.
83. **James K.S., Wenger K.H., Schlegel J.D., et al.** Biomechanical evaluation of the stability of thoracolumbar burst fractures // *Spine.* 1994. Vol. 19. P. 1731–1740.
84. **Jasper L.E., Deramond H., Mathis J.M., et al.** Material properties of various cements for use with vertebroplasty // *J. Mater. Sci. Mater. Med.* 2002. Vol. 13. P. 1–5.
85. **Jensen M.E., Evans A.J., Mathis J.M., et al.** Percutaneous polymethylmethacrylate vertebroplasty in the treatment of osteoporotic vertebral body compression fractures: technical aspects // *AJNR. Am. J. Neuroradiol.* 1997. Vol. 18. P. 1897–1904.
86. **Kallmes D., Schweickert P.A., Marx W.F., et al.** Vertebroplasty in the mid- and upper thoracic spine // *AJNR. Am. J. Neuroradiol.* 2002. Vol. 23. P. 1117–1120.
87. **Kaneda K., Taneichi H., Abumi K., et al.** Anterior decompression and stabilization with the Kaneda device for thoracolumbar burst fractures associated with neurological deficits // *J. Bone Joint Surg. Am.* 1997. Vol. 79. P. 69–83.
88. **Kelly R.P., Whitesides T.E. Jr.** Treatment of lumbodorsal fracture-dislocations // *Ann. Surg.* 1968. Vol. 167. P. 705–717.
89. **Kostyik J.P., Errico T.J., Gleason T.F.** Techniques of internal fixation for degenerative conditions of the lumbar spine // *Clin. Orthop. Relat. Res.* 1986. N 203. P. 219–231.
90. **Laasonen E.M., Kivioja A.** Delayed diagnosis of extremity trauma in patients with multiple injuries // *J. Trauma.* 1991. Vol. 31. P. 257–260.
91. **Ledlie J.T., Renfro M.** Balloon kyphoplasty: one-year outcomes in vertebral body height restoration, chronic pain, and activity levels // *J. Neurosurg.* 2003. Vol. 98. Suppl. 1. P. 36–42.
92. **Levine AM, Edwards CC.** Low lumbar burst fractures: reduction and stabilization using the modular spine fixation system // *Orthopedics.* 1988. Vol. 11. P. 1427–1432.
93. **Levine A.M., McCutcheon M., Garfin S., et al.** The management of burst fractures of the low lumbar spine // *Proceedings of the Scoliosis Research Society 24th Annual Meeting. Amsterdam, Holland, September 17–22, 1989.*
94. **Levine R. Schulte H.** Lumbosacral root syndromes // In: Camins M., O'Leary P. (eds). *The Lumbar Spine.* N. Y., 1987. P. 163.
95. **Lewis G.** Properties of acrylic bone cement: state-of-the-art review // *J. Biomed. Mater. Res.* 1997. Vol. 38. P. 155–182.
96. **Lieberman I.H., Dudeney S., Reinhardt M.K., et al.** Initial outcome and efficacy of «kyphoplasty» in the treatment of painful osteoporotic vertebral compression fractures // *Spine.* 2001. Vol. 26. P. 1631–1638.
97. **Lindahl S., Willen J., Nordwall A., et al.** The crush-cleavage fracture: a «new» thoracolumbar unstable fracture // *Spine.* 1983. Vol. 8. P. 559–569.
98. **Lippuner K.** Medical treatment of vertebral osteoporosis // *Eur. Spine J.* 2003. Suppl. 2. P. S132–S141.
99. **Lowery G.L., Harms J.** Principles of load-sharing // In: Bridwell K.H., DeWald R.L. (eds). *The Textbook of Spinal Surgery.* 2nd edition. Philadelphia, Lippincott – Raven, 1997. P. 155–166.
100. **McAfee P.C., Yuan H.A., Lasda N.A.** The unstable burst fracture // *Spine.* 1982. Vol. 7. P. 365–373.
101. **Magerl E., Aebi M., Gertzbein S.D., et al.** A comprehensive classification of thoracic and lumbar injuries // *Eur. Spine J.* 1994. Vol. 3. P. 184–201.
102. **Mathis J.M., Barr J.D., Belkoff S.M., et al.** Percutaneous vertebroplasty: a developing standard of care for vertebral compression fractures // *AJNR. Am. J. Neuroradiol.* 2001. Vol. 22. P. 373–381.
103. **Mathis J.M., Deramond H., Belkoff S.M.** (eds) *Percutaneous vertebroplasty.* N. Y., 2002.
104. **Mathis J.M., Eckel T.S., Belkoff S.M., et al.** Percutaneous vertebroplasty: a therapeutic option for pain associated with vertebral compression fracture // *J. Back Muskuloskel. Rehab.* 1999. Vol. 13. P. 11–17.
105. **McAfee P.C., Yuan H.A., Fredrickson B.E., et al.** The value of computed tomography in thoracolumbar fractures: An analysis of one hundred consecutive cases and a new classification // *J. Bone Joint Surg. Am.* 1983. Vol. 65. P. 461–473.
106. **McCormack T., Karakovic E., Gaines R.W.** The load sharing classification of spine fractures // *Spine.* 1994. Vol. 19. P. 1741–1744.
107. **McGraw J.K., Gardella J., Barr J.D., et al.** Society of Interventional Radiology quality improvement guidelines for percutaneous vertebroplasty // *J. Vasc. Interv. Radiol.* 2003. Vol. 14. P. S311–S315.
108. **McLain R.E., Sparling E., Benson D.R.** Early failure of short-segment pedicle instrumentation for thoracolumbar fractures: a preliminary report // *J. Bone Joint Surg. Am.* 1993. Vol. 75. P. 162–167.
109. **Meyer P.R.** (ed). *Surgery of Spine Trauma.* N. Y., 1989.
110. **Muller M.E., Nazarian S., Koch P.** Classification AO des fractures. Vol. 1. Les os longs. Berlin, 1987.
111. **Miniaci A., McLaren A.C.** Anterolateral compression fracture of the thoracolumbar spine: a seat-belt injury // *Clin. Orthop. Relat. Res.* 1989. N 240. P. 153–156.
112. **Mumford J., Weinstein J.N., Spratt K.F., et al.** Thoracolumbar burst fractures: the clinical efficiency and outcome of nonoperative management // *Spine.* 1993. Vol. 18. P. 955–970.
113. **Nicoll E.A.** Fractures of the dorso-lumbar spine // *J. Bone Joint Surg.* 1949. Vol. 31. P. 376.
114. **Ohmori K., Kanamori M., Kawaguchi Y., et al.** Image-guided anterior thoracolumbar corpectomy: a report of three cases // *Spine.* 2001. Vol. 26. P. 1197–1201.
115. **Okuyama K., Abe E., Chiba M., et al.** Outcome of anterior decompression and stabilization for thoracolumbar unstable burst fractures in the absence of neurologic deficits // *Spine.* 1996. Vol. 2. P. 620–625.
116. **Padovani B., Kasriel O., Brunner P., et al.** Pulmonary embolism caused by acrylic cement: a rare complication of percutaneous vertebroplasty // *AJNR. Am. J. Neuroradiol.* 1999. Vol. 20. P. 375–377.
117. **Patel U., Skingle S., Campbell G.A., et al.** Clinical profile of acute vertebral compression fractures in osteoporosis // *Br. J. Rheumatol.* 1991. Vol. 30. P. 418–421.
118. **Plaue R.** [The mechanics of compression fractures in the spine] // *Z. Orthop.* 1974. Vol. 112. P. 870–872. German.
119. **Posner J.B.** Back pain and epidural spinal cord compression // *Med. Clin. North Am.* 1987. Vol. 71. P. 185–205.
120. **Potulski M., Beisse R., Buhren V.** [Thoracoscopy-guided management of the «anterior column». Methods and results] // *Orthopade.* 1999. Vol. 28. P. 723–730. German.
121. **Rapado A.** General management of vertebral fractures // *Bone.* 1996. Vol. 18. P. 191S–196S.
122. **Ratliff J., Nguyen T., Heiss J.** Root and spinal cord compression from methylmethacrylate vertebroplasty // *Spine.* 2001. Vol. 26. P. E300–E302.
123. **Roaf R.** A study of the mechanics of spinal injuries // *J. Bone Joint Surg. Br.* 1960. Vol. 42. P. 810–823.
124. **Roaf R.** Rib function as a means of maintaining of spinal stability // *J. Bone Joint Surg. Br.* 1972. Vol. 54. P. 751.
125. **Roy-Camille R., Saillant G., Mazel C.** Internal fixation of the lumbar spine with pedicle screw plating // *Clin. Orthop. Relat. Res.* 1986. N 203. P. 7–17.
126. **Samberg I.C.** Fracture-dislocation of the lumbosacral spine. A case report // *J. Bone Joint Surg. Am.* 1975. Vol. 57. P. 1007–1008.

127. **Schmorl G., Junghans H.** The human spine in health and disease. N. Y., 1971.
128. **Southwick W.O., Robinson R.A.** Surgical approaches to the vertebral bodies in the cervical and lumbar regions // *J. Bone Joint Surg. Am.* 1957. Vol. 39. P. 631–644.
129. **Stanislas M.J., Latham J.M., Porter K.M., et al.** A high risk group for thoracolumbar fractures // *Injury.* 1998. Vol. 29. P. 15–18.
130. **Stauffer E.S.** Current concepts review. Internal fixation of fractures of the thoracolumbar spine // *J. Bone Joint Surg. Am.* 1984. Vol. 66. P. 1136–1138.
131. **Sundaresan N., Shah J., Feghali J.G.** A transsternal approach to the upper thoracic vertebrae // *Am. J. Surg.* 1984. Vol. 148. P. 473–477.
132. **Sundaresan N., Shah J., Foley K., et al.** An anterior surgical approach to the upper thoracic vertebrae // *J. Neurosurg.* 1984. Vol. 61. P. 686–690.
133. **Sutherland C.J., Miller F., Wang G.J.** Early progressive kyphosis following compression fractures. Two case reports from a series of «stable» thoracolumbar compression fractures // *Clin. Orthop. Relat. Res.* 1983. N 173. P. 215–220.
134. **Swanepoel M.W., Adams L.M., Smeathers J.E.** Morphometry of human lumbar apophyseal joints: a novel technique // *Spine.* 1997. Vol. 22. P. 2473–2483.
135. **Szpalski M., Gunzburg R.** (eds). Vertebral osteoporotic compression fractures. LWW, 2003.
136. **Timothy J., Towns G., Girn H.S.** Cervical spine injuries // *Current Orthopaedics.* 2004. Vol. 18. P. 1–16.
137. **Vaccaro A.R., Lehman R.A.Jr., Hurlbert R.J., et al.** A new classification of thoracolumbar injuries: the importance of injury morphology, the integrity of the posterior ligamentous complex, and neurologic status // *Spine.* 2005. Vol. 30. P. 2325–2333.
138. **Vaccaro A.R., Lee J.Y., Schweitzer K.M., et al.** Assessment of injury to the posterior ligamentous complex in thoracolumbar spine trauma // *Spine J.* 2006. Vol. 6. P. 524–528.
139. **Van Beek E.J., Been H.D., Ponsen K.K., et al.** Upper thoracic spinal fractures in trauma patients – a diagnostic pitfall // *Injury.* 2000. Vol. 31. P. 219–223.
140. **Van der Roer N., de Lange E.S., Bakker E.C., et al.** Management of traumatic thoracolumbar fractures: a systematic review of the literature // *Eur. Spine J.* 2005. Vol. 14. P. 527–534.
141. **Vasconcelos C., Gailloud P., Beauchamp N.J., et al.** Is percutaneous vertebroplasty without pretreatment venography safe? Evaluation of 205 consecutive procedures // *AJNR. Am. J. Neuroradiol.* 2002. Vol. 23. P.913–917.
142. **Verlaan J.J., van de Kraats E.B., Oner F.C., et al.** The reduction of endplate fractures during balloon vertebroplasty: a detailed radiological analysis of the treatment of burst fractures using pedicle screws, balloon vertebroplasty, and calcium phosphate cement // *Spine.* 2005. Vol. 30. P. 1840–1845.
143. **Watkins R.G.** Surgical approaches to the spine. Springer-Verlag, N.Y. Inc., 1983.
144. **Weill A., Chiras J., Simon J.M., et al.** Spinal metastases: indications for and results of percutaneous injection of acrylic surgical cement // *Radiology.* 1996. Vol. 199. P. 241–247.
145. **White A.A.3rd.** Analysis of the mechanics of the thoracic spine in man. An experimental study of autopsy specimens // *Acta Orthop. Scand. Suppl.* 1969. N 127. P. 1–105.
146. **White A.A.3rd, Southwick W.O., Panjabi M.M., et al.** Practical biomechanics of the spine for orthopaedic surgeon // In: Instructional Course Lectures. Amer. Acad. Orthop. Surg. C. V. Mosby Publishing Co., 1974. P. 62–78.
147. **White A.A., Panjabi M.M.** Clinical Biomechanics of the Spine. Philadelphia, 1978.
148. **Whitesides T.E.Jr.** Traumatic kyphosis of the thoracolumbar spine // *Clin. Orthop. Relat. Res.* 1977. N 128. P. 78–92.
149. **Woersdoerfer O., Ulrich C., Claes L.** Comparative biomechanical evaluation of distraction rod systems and various transpedicular fixation devices // *Orthop. Trans.* 1989. Vol. 13. P. 118–211.
150. **Wood K.B., Khanna G., Vaccaro A.R., et al.** Assessment of two thoracolumbar fracture classification systems as used by multiple surgeons // *J. Bone Joint Surg. Am.* 2005. Vol. 87. P. 1423–1429.
151. **Yoganandan N., Larson S.J., Pintar F., et al.** Biomechanics of lumbar pedicle screw/plate fixation in trauma // *Neurosurgery.* 1990. Vol. 27. P. 873–880.
152. **Zoltan J.D., Gilula L.A., Murphy W.A.** Unilateral facet dislocation between the fifth lumbar and first sacral vertebrae: case report // *J. Bone Joint Surg. Am.* 1979. Vol. 61. P. 767–769.

Адрес для переписки:

Рамих Эдвард Александрович
630091, Новосибирск, ул. Фрунзе, 17,
НИИТО,
ERamikh@niito.ru

Статья поступила в редакцию 02.11.2007