



СРАВНИТЕЛЬНЫЙ АНАЛИЗ ХИРУРГИЧЕСКОГО И КОРСЕТНОГО ЛЕЧЕНИЯ ЭОЗИНОФИЛЬНОЙ ГРАНУЛЕМЫ ПОЗВОНОЧНИКА

А.И. Снетков, С.В. Колесов, А.Р. Франтов, С.Ю. Батраков, С.А. Кудряков, Р.М. Эфендиев, М.Л. Сажнев
Центральный институт травматологии и ортопедии им. Н.Н. Приорова, Москва

Цель исследования. Сравнительный анализ результатов хирургического и корсетного лечения эозинофильной гранулемы позвоночника.

Материал и методы. Пролечены 72 пациента с патологическими переломами тел позвонков на фоне эозинофильной гранулемы позвоночника: 42 проведено корсетное лечение, 30 – хирургическое.

Результаты. Корсетное лечение дало хорошие результаты в большинстве случаев. Отмечена частичная репарация пораженного позвонка за счет его иммобилизации и разгрузки. У всех оперированных пациентов получены хорошие результаты. Инфекционных осложнений, нестабильности конструкции не отмечено. В сроки от 12 до 16 недель после операции сформирован передний костный блок, что позволило вернуть пациентов к активному образу жизни. Неврологических нарушений в послеоперационном периоде не отмечено.

Заключение. Корсетное лечение не приводит к полному восстановлению пораженного позвонка. Хирургическое лечение позволяет сократить сроки лечения и быстро вернуть пациента к активной жизни.

Ключевые слова: эозинофильная гранулема, хирургическое и корсетное лечение.

COMPARATIVE ANALYSIS OF SURGICAL AND BRACE TREATMENT OF EOSINOPHILIC GRANULOMA OF THE SPINE

A.I. Snetkov, S.V. Kolesov, A.R. Frantov, S.Yu. Batrakov, S.A. Kudryakov, R.M. Efendiev, M.L. Sazhnev

Objective. To analyze results of surgical and brace treatment of eosinophilic granuloma of the spine.

Material and Methods. Seventy two patients with pathologic vertebral fractures associated with eosinophilic granuloma of the spine were treated; brace treatment was performed in 42, and surgical – in 30 patients.

Results. All surgically treated patients showed good results. Infectious complications and device instability were not observed. Anterior fusion was achieved within 12 to 16 weeks after surgery, which allowed returning a patient to active life. There were no postoperative neurological disorders. Brace treatment in most cases provided partial repair of the affected vertebral body due to its immobilization and unloading.

Conclusion. Brace treatment does not result in complete restoration of the affected vertebral body. Surgical treatment allows reducing treatment duration and quickly returning a patient to the active life.

Key Words: eosinophilic granuloma, surgical and brace treatment.

Hir. Pozvonoc. 2011;(1):48–55.

Эозинофильная гранулема является ретикулоцитозом и относится к опухолевидным заболеваниям. По данным литературы, поражение позвоночника при эозинофильной гранулеме встречается в 40,3% случаев [1].

Несмотря на многочисленные попытки изучить этиологию и патогенез данного заболевания, они остаются окончательно невыясненными. Диагностика и верификация диагноза представляют определенные сложности из-за отсутствия патогномичной

клинической симптоматики и полиморфизма рентгенологической картины в зависимости от локализации и стадии процесса [1, 2].

Анализ литературных данных показал отсутствие единого мнения в лечении эозинофильной грануле-

А.И. Снетков, проф., д-р мед. наук, зав. отделением детской костной патологии и подростковой ортопедии; С.В. Колесов, д-р мед. наук, ст. науч. сотрудник того же отделения; А.Р. Франтов, канд. мед. наук, ст. науч. сотрудник того же отделения; С.Ю. Батраков, канд. мед. наук, врач того же отделения; С.А. Кудряков, Р.М. Эфендиев, аспиранты; М.Л. Сажнев, клинический ординатор.

мы и четко разработанных показаний для выбора консервативного или оперативного метода лечения [3, 4].

Цель исследования — сравнительный анализ результатов хирургического и корсетного лечения эозинофильной гранулемы позвоночника.

Материал и методы

Изучены результаты лечения 72 пациентов (35 женского, 37 мужского пола) 2–18 лет с патологическими переломами тел позвонков на фоне эозинофильной гранулемы. Заболевание диагностировано в основном в детском возрасте, до обращения в клинику прошло в среднем 2–5 мес. от начала заболевания. Множественные очаги поражения двух и более позвонков выявлены у 12 пациентов, у 3 — в сочетании с поражением внутренних органов (паренхиматозная форма гистиоцитоза X).

Манифестация заболевания: у пациентов без видимых причин возникали боли в пораженном отделе позвоночника, сопровождающиеся кратковременным повышением температуры тела. При осмотре выявили повышенный тонус паравертебральных мышц, локальную болезненность при пальпации остистых отростков, ограничение движений на уровне пораженного сегмента позвоночника. Болевой синдром уменьшался при ограничении осевой нагрузки. Неврологическую симптоматику в виде корешкового синдрома, парезов, расстройств чувствительности наблюдали в 13 случаях.

По методу лечения пациенты разделены на две группы:

1-я (n = 42) — корсетное лечение; у 26 пациентов патологический процесс локализован в грудном отделе позвоночника, у 16 — в поясничном;

2-я (n = 30) — оперативное лечение на дорсальных и вентральных отделах позвоночника с использованием современных технологий; поражение шейного отдела позвоночника — у 5 пациентов, грудного — у 17, поясничного — у 8; двухэтапное лечение — у 23, одноэтапное — у 7.

Развитие эозинофильной гранулемы включает три стадии: остеолиз, патологический перелом, восстановление или исход.

На начальной стадии остеолита на рентгенограммах позвоночника изменений нет. По мере прогрессирования заболевания развивается литический характер деструкции, что быстро приводит к патологическому перелому и коллапсу тела пораженного позвонка. В большинстве случаев патологический очаг локализуется в теле позвонка, в ряде случаев распространяется на корень дужки и суставной отросток. В 6 случаях выявили так называемую атипичную форму начала заболевания, для которой характерно сочетание фебрильной температуры, грубой неврологической симптоматики и значительного мягкотканного компонента, напоминающего натечник. Дифференциальную диагностику проводили со спондилитом специфической или неспецифической этиологии.

На стадии патологического перелома чаще выявляется равномерное снижение высоты тела с формированием плоского позвонка (*vertebra plana*), при динамическом наблюдении отмечается нарушение статики позвоночника, что при отсутствии адекватного лечения приводит к развитию кифотической деформации с вершиной на уровне поражения. В 3 случаях наблюдали неравномерное снижение высоты тела позвонка во фронтальной плоскости с дальнейшим развитием сколиотической деформации.

Поддавляющее большинство пациентов к врачам обратились на второй стадии заболевания при появлении выраженной симптоматики: болевого синдрома, нарушений опорной функции позвоночника, неврологических симптомов. Длительность стадии — в среднем 6 мес.

Патологический перелом тела позвонка или распространение патологического процесса на дугу может осложниться сопутствующей неврологической симптоматикой, что затрудняет дифференциальную диагностику. При выполнении миелографии, КТ-

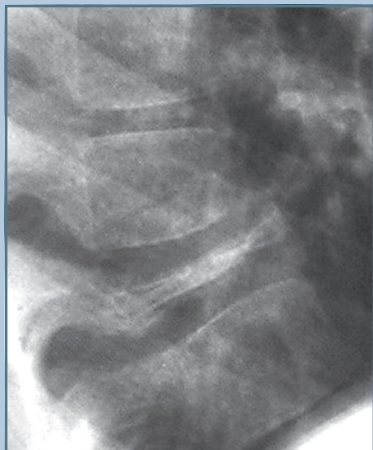и МРТ-исследований диагностировано сужение просвета позвоночного канала, сопровождающееся компрессией спинного мозга или корешков. Неврологическая симптоматика явилась результатом механического давления на спинной мозг и его структуры, оказываемого гранулематозными массами и костными фрагментами разрушенного тела позвонка, пролабирующими позвоночный канал. Из всех обследованных пациентов 13 поступили с неврологической симптоматикой, включающей компрессионный спинальный синдром с развитием спастического парализа (3), корешковый болевой синдром (9), нарушение функции тазовых органов (1).

На стадии исхода выявлено постепенное восстановление структуры и частичное восстановление формы тела позвонка, не более 2/3 высоты здорового позвонка. Длительность стадии — от 1,5 до 3 лет.

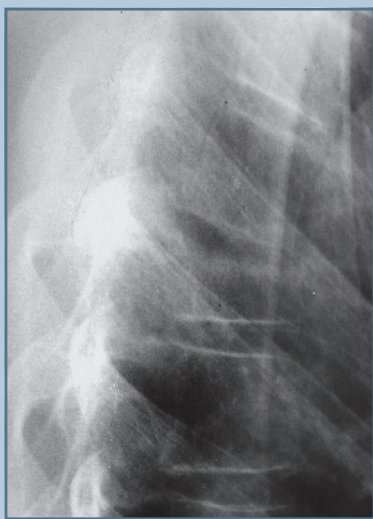
Результаты

Морфологические исследования показали, что эозинофильная гранулема является гранулематозным циклическим процессом, в котором можно выделить стадию пролиферации гистиоцитарных элементов, гранулематозную стадию (происходят деструктивные изменения с резорбцией костной ткани), стадию обратного развития гранулемы (рассасывание клеточных элементов с последующим фиброзированием и формированием костной ткани). Первая стадия соответствует рентгеногегативной начальной фазе формирования литического очага деструкции. Вторая стадия приводит к формированию патологического перелома, третья соответствует стадии репарации.

Пациенты 1-й группы обратились в клинику на стадии патологического перелома тела пораженного позвонка (рис. 1). У 10 пациентов компрессия тела позвонка составила 30%, у 8 — 50%, у 24 — формирование классического *vertebra plana*. С целью разгрузки пораженного позвонка и переноса веса тела на дуги и суставные

**Рис. 1**

Рентгенограмма позвоночника пациента с эозинофильной гранулемой до лечения

**Рис. 2**

Рентгенограмма позвоночника пациента с эозинофильной гранулемой после корсетного лечения: хорошо видны проседание тела позвонка, его склерозирование и отсутствие восстановления высоты тела позвонка

отростки позвоночника накладывали реклинирующий гипсовый корсет; через 3 мес. его заменяли аналогичным из пластика, который после частичного восстановления тела позвонка заменяли корсетом ленинградского типа на 3–4 мес. Продолжительность иммобилизации — от 1,5 до 2,5 лет (рис. 2).

Для верификации диагноза и стимуляции репарации 15 пациентам проводили трепанобиопсию тела пораженного позвонка с введением в очаг 20–60 мг преднизолона (под КТ-контролем дорсальным доступом).

Динамическое рентгенологическое наблюдение течения патологического процесса и оценку высоты тела пораженного позвонка производили с интервалом 3 мес. Полная репарация тела позвонка при консервативном лечении не наступила ни в одном случае. Восстановление высоты тела позвонка на 30% диагностировано у 29 пациентов, восстановление до 50% — у 13. Вторичные деформации отмечены у 14 пациентов. Чаще диагностировали локальные кифозы.

Отдаленные результаты лечения выявили отсутствие жалоб, болей, хорошую переносимость физических нагрузок и полную удовлетворенность результатами лечения у 15 пациентов. Проседание позвонка носило равномерный характер, без вторичной деформации. У 10 пациентов выявлены клиновидная деформация тела позвонка в зоне патологического перелома и вторичная кифотическая деформация, сопровождающаяся периодическими болями в пораженном отделе позвоночника; физическая активность пациентов снижена. По всей видимости, нарушение статики позвоночника приводит к возникновению болевого синдрома.

У 12 пациентов с одинаковыми патологическими переломами проведено сравнение процесса репарации пораженного позвонка: 7 пациентам проводили трепанобиопсию с введением кортикостероидов, 5 — кортикостероиды не вводили. Сравнение показало, что у всех пациентов

степень репарации одинакова, введение кортикостероидов в очаг поражения не влияет на конечный результат лечения.

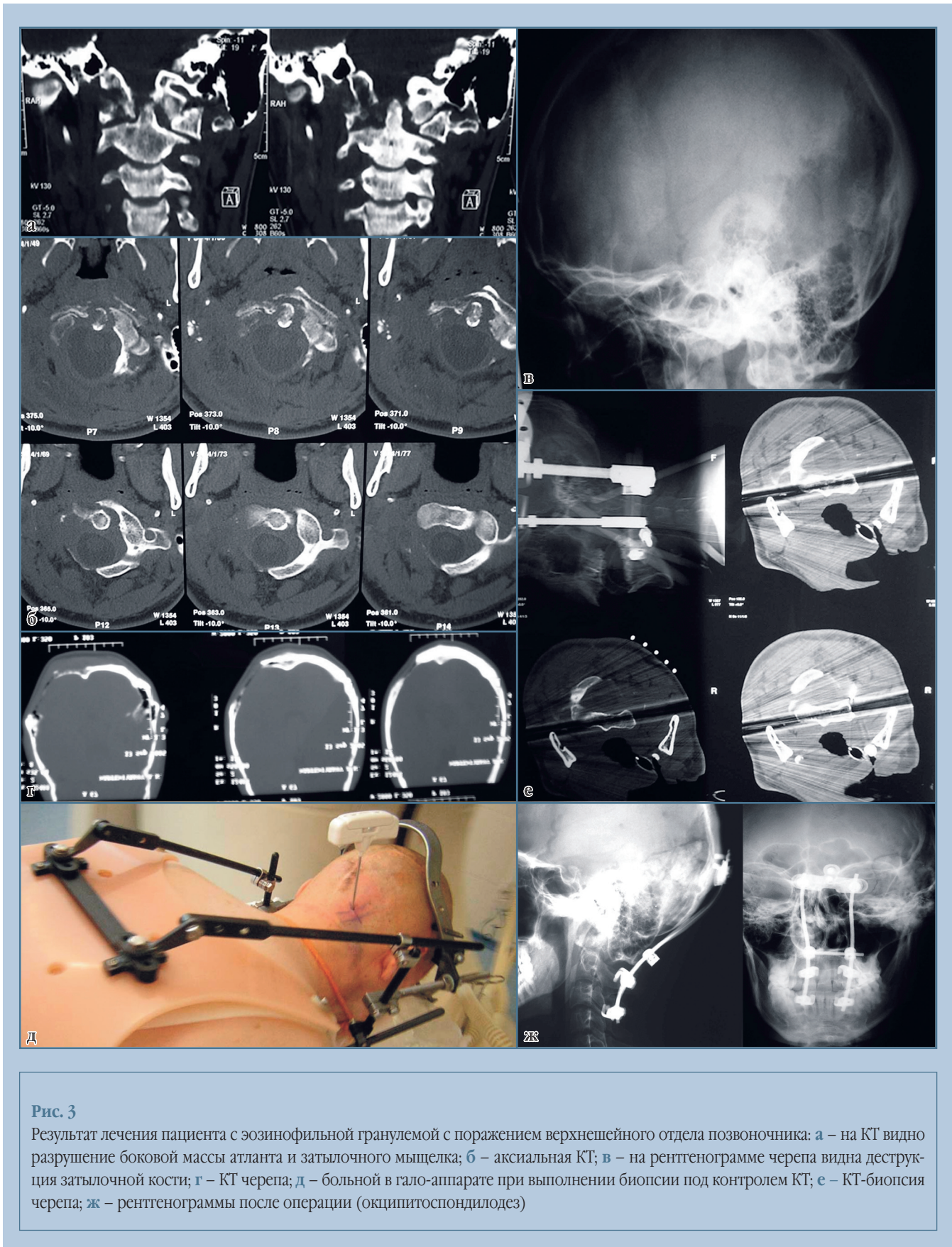
Корсетное лечение в большинстве случаев дает хороший результат. Отмечается частичная репарация пораженного позвонка за счет его иммобилизации и разгрузки.

С 2004 г. в отделении при эозинофильной гранулемы используют активную хирургическую тактику лечения с помощью современных стабилизирующих систем, гало-аппарата и комбинированных вмешательств на дорсальных и вентральных отделах позвоночника.

У пациентов 2-й группы при разработке показаний для оперативного лечения учитывали стадии патологического процесса. При остеолитическом переломе тела позвонка еще не наступил или компрессия тела составляет до 50%, ограничивались проведением только транспедикулярной фиксации. Винты проводили в выше- и нижележащий позвонки, выполняли реклиацию патологического перелома, создавая оптимальные условия для репарации пораженного позвонка. Однако пациенты с данной стадией к нам практически не поступали, в основном мы имели дело с полным коллапсом тела позвонка.

Одноэтапное оперативное лечение проведено у 7 пациентов 2-й группы: у 3 с поражением шейного отдела позвоночника, у 2 — грудного, у 2 — поясничного.

У пациентов с поражением шейного отдела позвоночника использовали гало-аппарат на срок от 12 до 16 недель с последующей фиксацией головодержателем от 3 до 6 мес., получено восстановление высоты тела позвонка на 2/3 от величины нормального позвонка. В одном случае диагностировано разрушение затылочной кости, затылочного мышечка и боковой массы атланта, сопровождающееся выраженной болью (рис. 3). С учетом характера деструкции пациенту показано выполнение окципитоспондилодеза. Сложность заклю-



чалась в наличии зоны разрушения затылочной кости, куда обычно крепится верхний опорный элемент металлоконструкции. Ранее пациенту была проведена краниопластика с использованием костного цемента, поэтому первым этапом наложен гало-аппарат для разгрузки пораженного участка позвоночника, а вторым — окципитоспондилодез. Верхний опорный элемент фиксирован над наружным затылочным выступом к здоровой кости. Имобилизацию шейного отдела после операции осуществляли в течение 3 недель в гало-аппарате, затем 12 недель в филладельфийском головодержателе. Наблюдали за пациентом в течение 3 лет: результат хороший, стабильность фиксации, отсутствие жалоб.

У девочки 6 лет удалось обойтись дорсальной транспедикулярной фиксацией патологического перелома L₃ позвонка: не наступило формирования *vertebra plana*, фиксация и разгрузка сегмента были выполнены на стадии потери 40% высоты тела. В послеоперационном периоде (до 12 недель) осуществляли дополнительную фиксацию корсетом ленинградского типа; в течение года произошла репарация гранулемы с практически полным восстановлением высоты тела позвонка.

Если пациенты поступали в клинику на 2-й стадии патологического процесса, с компрессией тела позвонка более 50%, проводили двухэтапное лечение. К идее проведения двухэтапного лечения пришли после анализа отдаленных результатов у 2 пациентов, которым была выполнена только дорсальная фиксация на 2-й стадии с потерей высоты тела позвонка более 50%. Репарация тел позвонков была незначительной, со временем произошло нарастание кифотической деформации, что привело к необходимости повторного оперативного лечения.

Клинический пример. Пациент 4 лет (рис. 4) поступил в клинику с диагнозом «патологический перелом тела L₄ позвонка». В клинической картине преобладали болевой

синдром и повышение температуры тела до 37,6 °С. Провели дифференциальную диагностику между воспалительным процессом и эозинофильной гранулемой. Выполнена трепанобиопсия под контролем КТ, установлен диагноз «эозинофильная гранулема». С учетом выраженной деструкции проведено двухэтапное оперативное лечение. Первым этапом выполнена транспедикулярная фиксация L₃–L₅ позвонков, вторым — передний внебрюшинный спондилодез L₃–L₅, резекция тела L₄ позвонка, аллопластика с использованием трубчатого трансплантата.

У 3 пациентов с полным коллапсом тела позвонка (у 1 — C₅, у 1 — Th₁₀, у 1 — L₃) провели оперативное лечение только из переднего доступа (рис. 5), выполнили резекцию пораженного позвонка с пластикой дефекта аутокостью и фиксацией металлоконструкцией. На шее использовали титановую пластинку, в грудном и поясничном отделах — титановую сетку с аутокостью и фиксацией системой CD. Винты проводили из переднего доступа в тела позвонков выше и ниже уровня поражения. Во всех случаях удалось получить стабильную фиксацию. Межтеловой блок сформирован к 12-й неделе после операции. Данный вид оперативного лечения можно проводить у пациентов с отсутствием выраженной кифотической деформации. Операция только из одного доступа снижает травматичность и операционный риск.

У всех оперированных пациентов получены хорошие результаты. Инфекционных осложнений, нестабильности конструкции не отмечено; в одном случае после трансстаторакального доступа в раннем послеоперационном периоде возник пневмоторакс, который был купирован пунктированием плевральной полости.

В сроки от 12 до 16 недель после операции сформирован передний костный блок, что позволяло пациенту вернуться к активному образу жизни. Неврологических нарушений в послеоперационном периоде не отмечали.

Обсуждение

Вид патологического перелома и стадия, на которой происходит диагностика эозинофильной гранулемы, имеют большое значение для определения тактики лечения и благоприятного прогноза заболевания. Идеально начать лечение на самой ранней стадии (остеолиза), до формирования патологического перелома, однако на этой стадии диагностика патологического процесса крайне редка. В 98% случаев больные обращаются за помощью уже с явлениями патологического перелома. При формировании классического *vertebra plana* прогноз заболевания благоприятный, вторичная деформация позвоночника наступает реже, но большая потеря высоты тела позвонка в отдаленном периоде может привести к нестабильности данного сегмента и стойкому болевому синдрому. При наличии клиновидной деформации тела позвонка происходит формирование кифотической деформации позвоночника, угол которой может достигать 75–85°. Чаще вторичные деформации вследствие патологического перелома возникают в грудном и переходных отделах позвоночника (шейно-грудном и грудопоясничном). При множественном поражении тел позвонков риск возникновения вторичных деформаций и неврологических осложнений возрастает.

При патологическом переломе тела позвонка в сочетании с вторичной деформацией корсетное лечение малоэффективно. Оно не приводит к исправлению кифоза, в отдаленном периоде ведет к рецидиву болевого синдрома из-за нарушений статики позвоночника. Одним из недостатков метода консервативного корсетного лечения является длительная иммобилизация (до 1,5–2 лет) жестким корсетом, что ведет к снижению активности, мышечной гипотрофии и ухудшению качества жизни пациента.

Неврологическая симптоматика при эозинофильных гранулемах возникает при патологическом переломе и стенозе позвоночного канала (более 50% от его площади). Значительно

сокращает сроки и улучшает качество лечения пациентов с патологическими переломами тел позвонков на почве эозинофильной гранулемы и гистиоцитоза X использование современного инструментария, комбинированных хирургических доступов и этапного оперативного лечения.

Преимуществами активной хирургической тактики следует считать сокращение сроков иммобилиза-

ции (пациент может вести достаточно активный образ жизни без ортезов через 2–3 мес. после операции), стабильную и надежную фиксацию, предупреждающую вторичное смещение позвонков и компрессию спинного мозга, формирование прочного костного блока в зоне операции, что гарантирует отсутствие вторичных деформаций из-за патологических переломов.

Алгоритм хирургического лечения эозинофильной гранулемы представлен на рис. 6.

Заключение

При лечении эозинофильной гранулемы позвоночника возможно использование корсетных технологий. Данный вид лечения используется при отсутствии вторичных

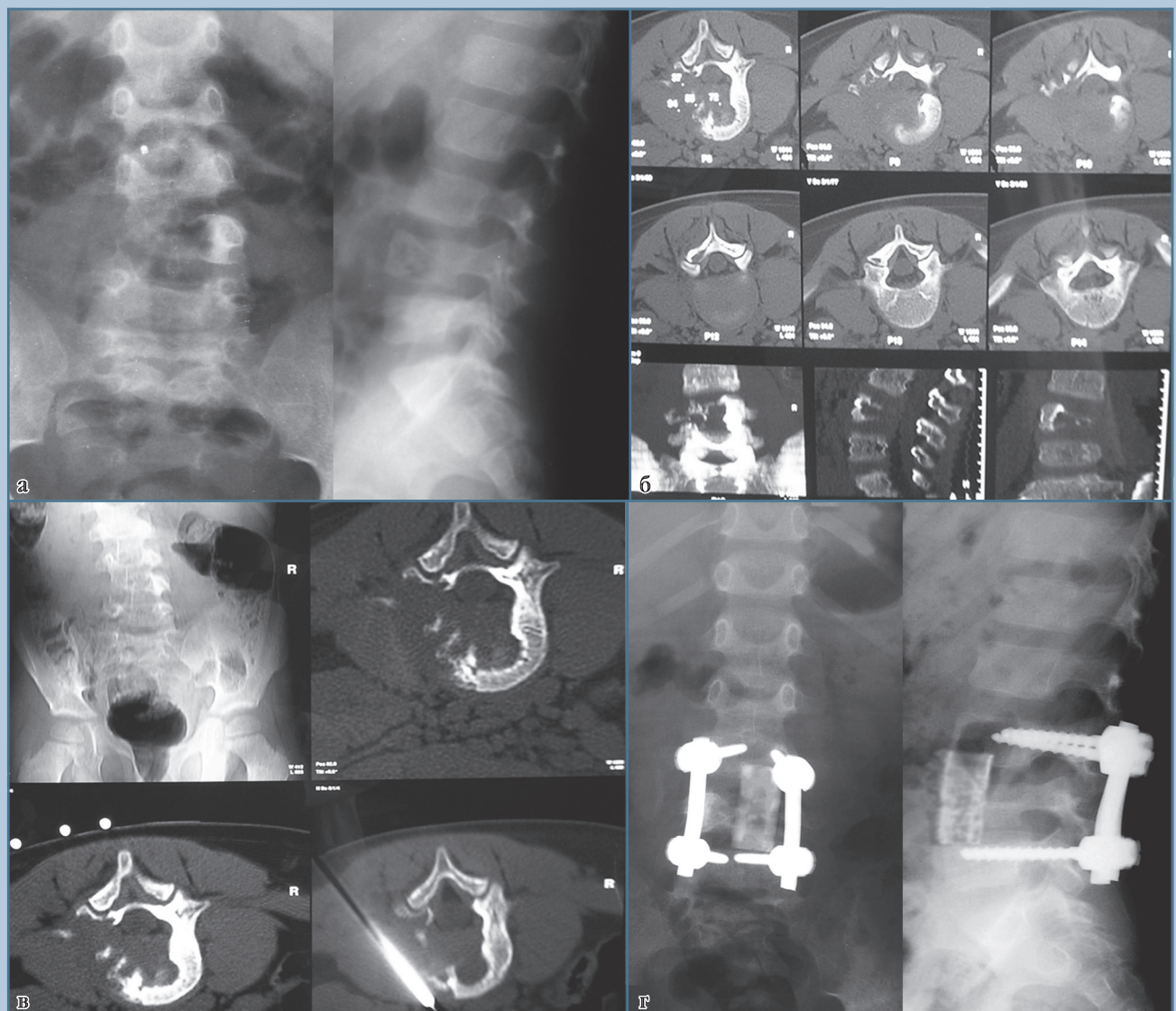
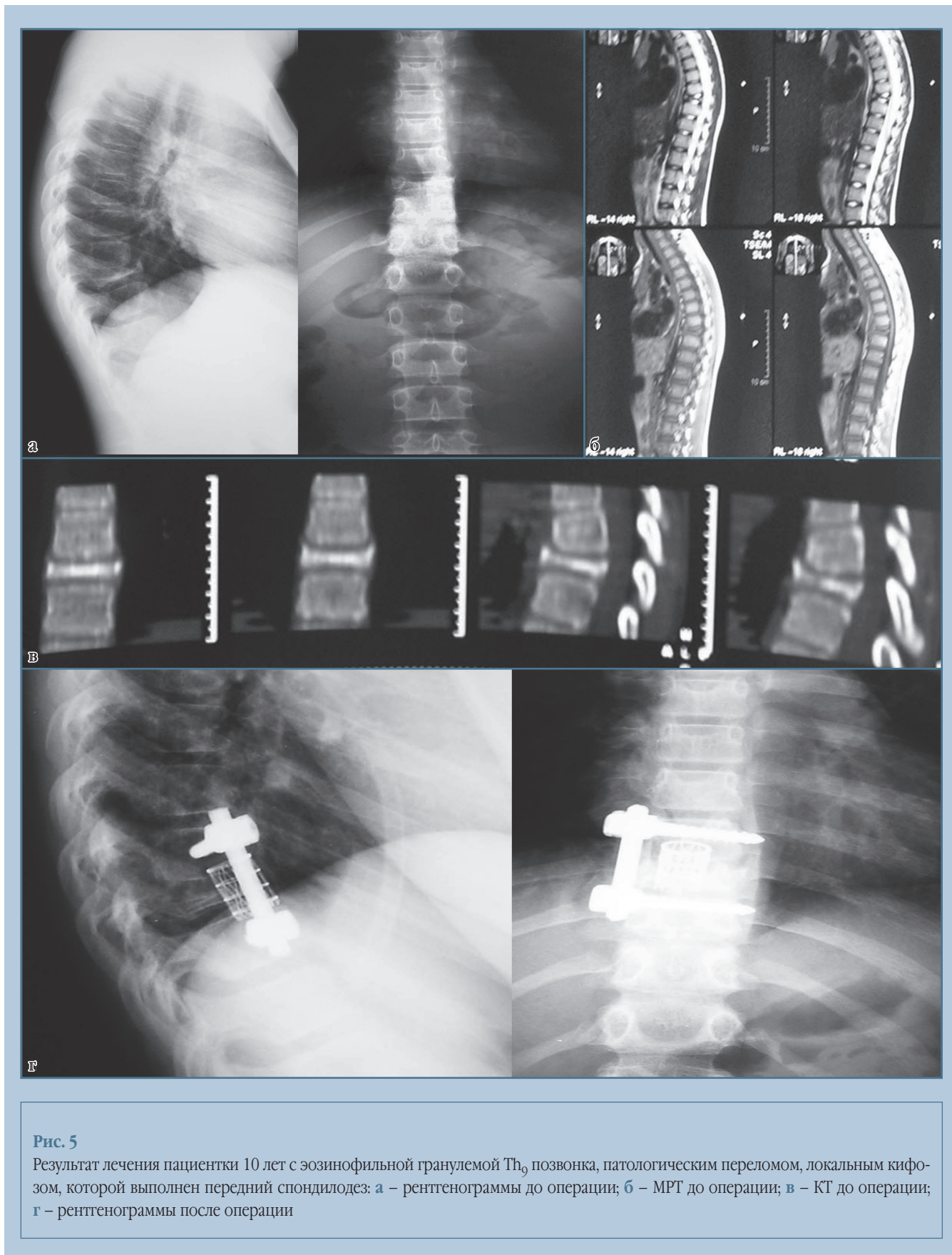
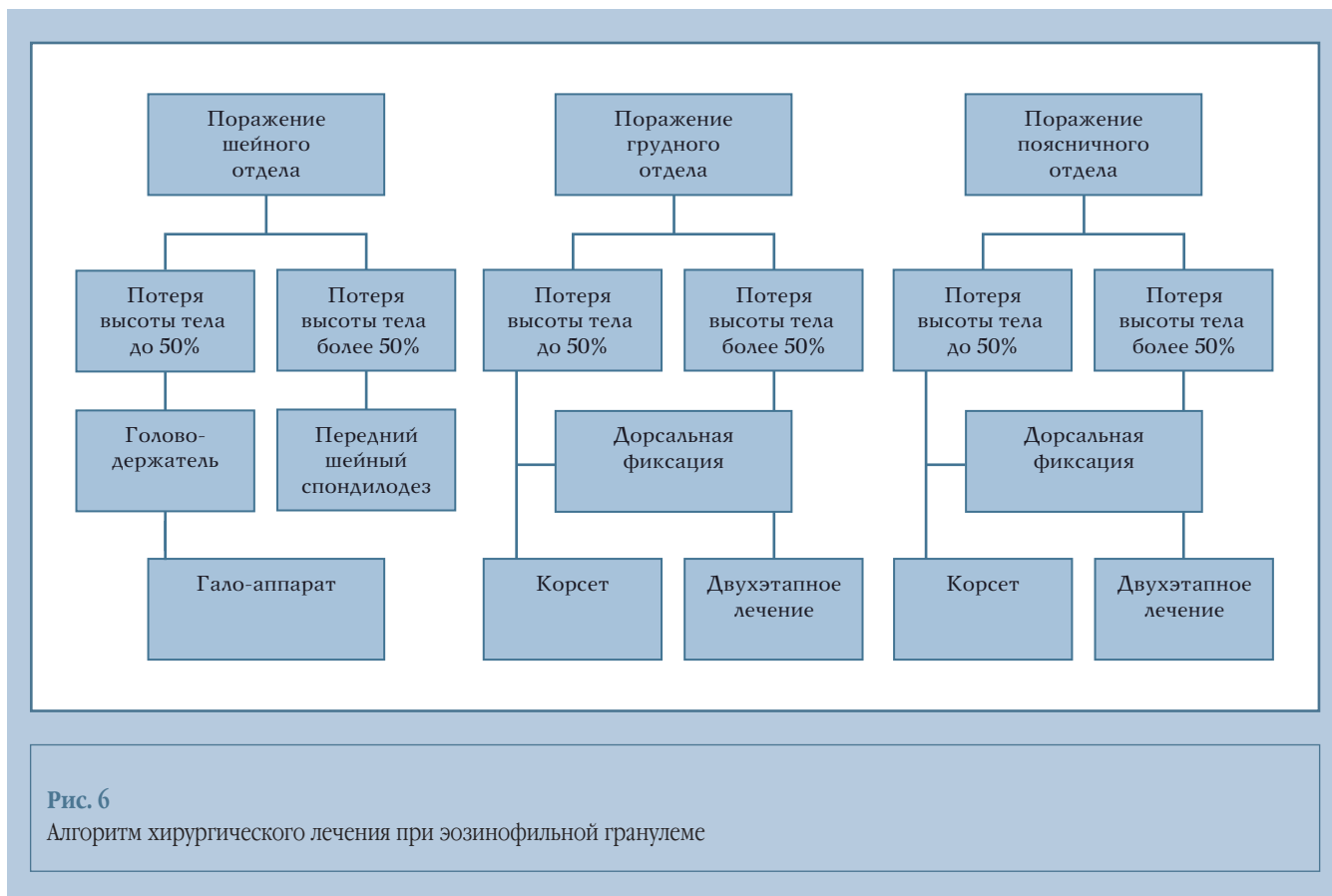


Рис. 4

Результат лечения пациента 4 лет с эозинофильной гранулемой L₄: **а** – рентгенограммы до лечения; **б** – КТ до лечения; **в** – КТ-биопсия; **г** – рентгенограммы после операции

**Рис. 5**

Результат лечения пациентки 10 лет с эозинофильной гранулемой Th₉ позвонка, патологическим переломом, локальным кифозом, которой выполнен передний спондилодез: **а** – рентгенограммы до операции; **б** – МРТ до операции; **в** – КТ до операции; **г** – рентгенограммы после операции



деформаций позвоночника и неврологической симптоматики. Корсетное лечение сочетается с длительной иммобилизацией (в течение 1,5–2 лет) и никогда не приводит к полному восстановлению высоты пораженного позвонка.

Хирургическое лечение заключается в использовании только эндофиксаторов при потере высоты тела до 30–40%. При большем разрушении позвонка необходимо использовать двухэтапное оперативное лечение. Абсолютными показаниями к хирур-

гическому лечению являются неврологическая симптоматика и вторичные деформации позвоночника. Хирургическое лечение позволяет сократить сроки восстановления до 3–4 мес. и быстро вернуть пациента к активной жизни.

Литература

1. **Берченко Г.Н.** Солитарная эозинофильная гранулема кости // Архив патологии. 1995. Т. 57. № 1. С. 27–34.
Berchenko G.N. Solitarnaya eozinofil'naya granulema kosti // Arhiv patologii. 1995. T. 57. № 1. S. 27–34.
2. **Бурдыгин В.Н.** Первичные опухоли и опухолеподобные заболевания позвоночника у взрослых: Дис. ... д-ра мед. наук М., 1986.
Burdygin V.N. Pervichnye opuholi i opuholepodobnye zabolevaniya pozvonochnika u vzroslykh: Dis. ... d-ra med. nauk. M., 1986.
3. **Касымов И.А.** Солитарные формы эозинофильной гранулемы костей у детей: Дис. ... канд. мед. наук М., 1994.
Kasymov I.A. Solitarnye formy eozinofil'noy granulemy kostey u detey: Dis. ... kand. med. nauk. M., 1994.
4. **Морозов А.К.** Первичные опухоли и опухолеподобные заболевания позвоночника: Дис. ... д-ра мед. наук М., 1998.
Morozov A.K. Pervichnye opuholi i opuholepodobnye zabolevaniya pozvonochnika: Dis. ... d-ra med. nauk. M., 1998.

Адрес для переписки:
Снетков Андрей Игоревич
127299, Москва, ул. Приорова, 10,
ЦИТО им. Н.Н. Приорова,
ventral@ya.ru

Статья поступила в редакцию 25.05.2010