© А.С. ВАСЮРА И ДР., 2012

ЭФФЕКТИВНОСТЬ ПРИМЕНЕНИЯ ЛАМИНАРНОЙ И ТРАНСПЕДИКУЛЯРНОЙ ФИКСАЦИИ ПРИ ХИРУРГИЧЕСКОМ ЛЕЧЕНИИ ИДИОПАТИЧЕСКОГО СКОЛИОЗА ПОЯСНИЧНОЙ И ГРУДОПОЯСНИЧНОЙ ЛОКАЛИЗАЦИИ

А.С. Васюра, В.В. Новиков, В.В. Белозеров, И.Г. Удалова
Новосибирский НИИ травматологии и ортопедии

Цель исследования. Сравнительный анализ результатов хирургического лечения пациентов с идиопатическим сколиозом поясничной и грудопоясничной локализации с применением ламинарной и транспедикулярной фиксации.
Материал и методы. Прооперировано две группы пациентов с идиопатическим сколиозом поясничной и грудопоясничной локализации. В I группе применяли скелетное вытяжение за кости свода черепа и надлодыжечные области и коррекцию деформации позвоночника сегментарным инструментарием III поколения с ламинарной фиксацией; во II— скелетное вытяжение за кости свода черепа и надлодыжечные области и коррекцию деформации позвоночника гибридным сегментарным инструментарием III поколения с ламинарной фиксацией грудного отдела позвоночника и транспедикулярной фиксацией поясничного или грудопоясничного отдела позвоночника.
Результаты. В I группе сколиотическая деформация уменьшена в среднем с 63,8° ± 21,1° до 24,7° ± 13,7°; послеоперационное прогрессирование — 6,8° ± 1,1° (18,6 ± 2,5 %); динамика наклона нижнего инструментированного позвонка до операции, после операции и на контрольном обследовании — 9,5° ± 8,4°; 8,2° ± 5,4°; 10,0° ± 5,9° соответственно. Во II группе сколиотическая деформация уменьшена в среднем с 55,9° ± 16,6° до 13,4° ± 11,2°; послеоперационное прогрессирование — 2,4° ± 0,7° (5,8 ± 1,8 %); динамика наклона нижнего инструментированного позвонка до операции, после операции и на контрольном обследовании — 17,6° ± 7,6°; 5,2° ± 4,3°; 5,6° ± 4,5° соответственно.
Заключение. Транспедикулярная фиксация является более эффективным методом хирургического лечения поясничных и грудопоясничных сколиозов, чем ламинарная фиксация.
Ключевые слова: идиопатические поясничные и грудопоясничные сколиозы, хирургическая коррекция, транспедикулярная фиксация.

EFFICACY OF LAMINAR AND TRANSPEDICULAR FIXATION IN SURGICAL TREATMENT OF THORACOLUMBAR AND LUMBAR IDIOPATHIC SCOLIOSIS

A.S. Vasyura, V.V. Novikov, V.V. Belosyorov, I.G. Udalova

Objective. Comparative analysis of surgical results in patients with thoracolumbar and lumbar idiopathic scoliosis treated by laminar and transpedicular fixation.
Material and Methods. Two groups of patients with lumbar and thoracolumbar idiopathic scoliosis were operated on. Patients from Group 1 underwent skeletal traction applied to calvarial bones and supramalleolar area, and correction of spinal deformity with third-generation segmental instrumentation using laminar fixation. Patients from Group 2 underwent skeletal traction applied to calvarial bones and supramalleolar area, and correction of spinal deformity with third-generation hybrid segmental instrumentation using laminar fixation in the thoracic spine and transpedicular fixation in the lumbar or thoracolumbar spine.
Results. In Group 1 the scoliotic deformity was reduced from an average of 63.8° ± 21.1° to 24.7° ± 13.7°; postoperative progression was 6.8° ± 1.1° (18.6 ± 2.5 %); and tilt angle of the lower instrumented vertebra before surgery, after surgery, and at follow-up was 9.5° ± 8.4°, 8.2° ± 5.4°, and 10.0° ± 5.9°, respectively. In Group 2 the deformity was reduced from an average of 55.9° ± 16.6° to 13.4° ± 11.2°; postoperative progression was 2.4° ± 0.7° (5.8 ± 1.8 %); and tilt angle of the lower instrumented vertebra before surgery, after surgery, and at follow-up — 17.6° ± 7.6°, 5.2° ± 4.3°, and 5.6° ± 4.5°, respectively.
Conclusion. Transpedicular fixation is more effective technique of surgical treatment for lumbar and thoracolumbar scoliosis than laminar fixation.
Key Words: idiopathic lumbar and thoracolumbar scoliosis, surgical correction, transpedicular fixation.

Hir. Pozvonoc. 2012;(1):48—53.

В 90-х гг. XX в. вертебрологи начали использовать транспедикулярную фиксацию на поясничном и грудопоясничном уровнях в каудальном отделе при коррекции идиопатического сколиоза [11]. Это обусловлено тем, что поясничным и грудопоясничным сколиозам свойственна более выраженная склонность к послеоперационному прогрессированию, чем сколиозам грудной локализации [1–3, 11]. Проведенные биомеханические исследования показали, что винтовая фиксация является наиболее стабильной и устойчивой к нагрузкам [7]. Транспедикулярные винты обеспечивают более надежную фиксацию, как следствие, появляется возможность добиться надежного спондилодеза без значительной потери коррекции деформации позвоночника [5, 6, 11]. Многие авторы [2–4, 9] отмечают, что транспедикулярная фиксация является более предпочтительной при хирургическом лечении идиопатического сколиоза различных локализаций по таким параметрам, как величина достигнутой коррекции основной дуги и противоискривлений, послеоперационный фронтальный и сагиттальный балансы с восстановлением нормальных физиологических изгибов позвоночника, протяженность спондилодеза, отсутствие переходных кифозов и, самое главное, минимальная потеря коррекции.

В Новосибирском НИИТО с 1996 г. для лечения больных с деформациями позвоночника различной этиологии применяется сегментарный инструментарий III поколения. До 2008 г. успешно использовали исключительно ламинарный вариант дорсальной фиксации. Однако имеющаяся в нашем распоряжении электронная база данных и результатов оперативного лечения поясничных и грудопоясничных сколиозов показала, что степень коррекции этих деформаций меньше, чем грудных, степень послеоперационного прогрессирования больше. Кроме того, для получения удовлетворительной коррекции часто приходилось продлевать зону инструментирования до L_5 позвонка, оставляя подвижным лишь один поясничный межпозвонковый диск (рис. 1).

С 2008 г. начали широко применять транспедикулярную фиксацию в поясничном и грудопоясничном отделах позвоночника (рис. 2).

Цель исследования – сравнительный анализ результатов хирургического лечения пациентов с идиопатическим сколиозом поясничной и грудопоясничной локализации с применением ламинарной и транспедикулярной фиксации.

Материал и методы

Прооперировано две группы пациентов с идиопатическим сколиозом поясничной и грудопоясничной лока-

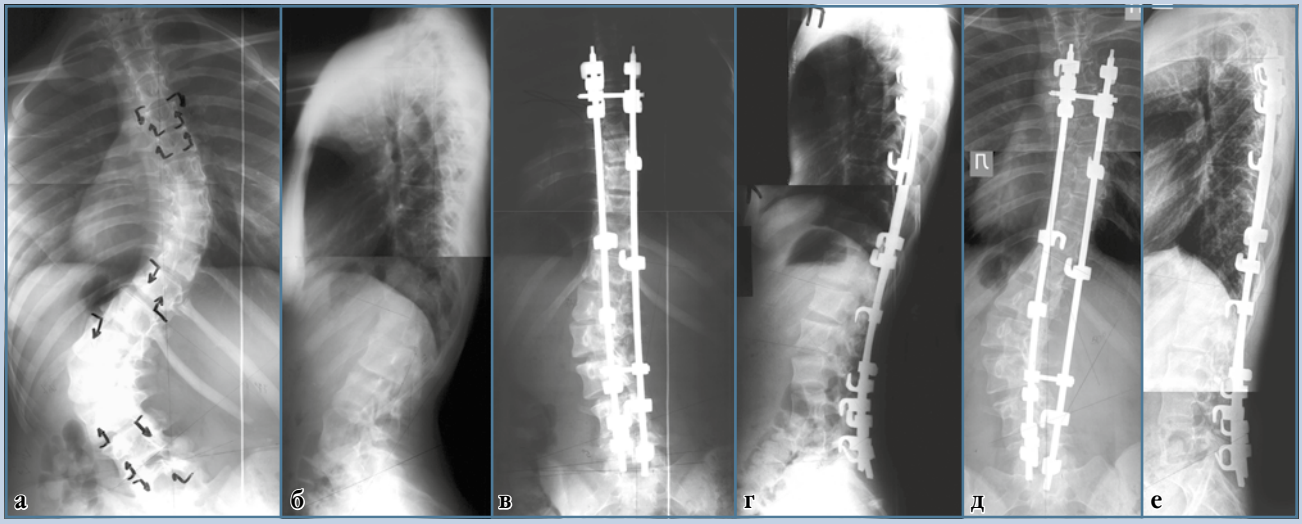

Рис. 1
Результат коррекции деформации позвоночника пациентки Ш., 15 лет, с идиопатическим сколиозом, с применением ламинарной фиксации (послеоперационное прогрессирование поясничной сколиотической деформации): **а** – до операции величина поясничной сколиотической дуги 77°, грудной сколиотической дуги – 67°; **б** – до операции грудной кифоз 5°, поясничный лордоз – 72°; **в** – после операции величина поясничной сколиотической дуги 18°, грудной сколиотической дуги – 31°; **г** – после операции грудной кифоз 13°, поясничный лордоз – 49°; **д** – на контрольном обследовании через 1,5 года после операции величина поясничной сколиотической дуги 34°, грудной сколиотической дуги – 41°; **е** – на контрольном обследовании через 1,5 года после операции грудной кифоз 20°, поясничный лордоз – 48°

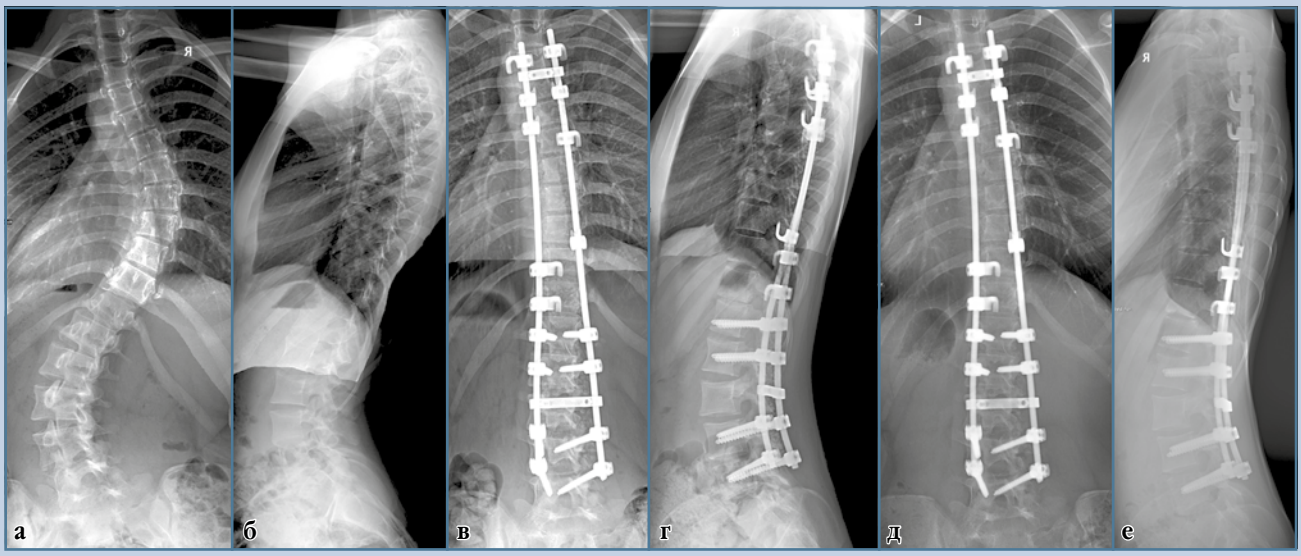

Рис. 2
Ближайший и отдаленный результаты коррекции деформации позвоночника пациентки П., 15 лет, с идиопатическим сколиозом, с применением транспедикулярной фиксации (сохранение достигнутой коррекции): **а** – до операции величина поясничной сколиотической дуги 57°, грудной сколиотической дуги – 58°; **б** – до операции грудной кифоз 30°, поясничный лордоз – 74°; **в** – после операции величина поясничной сколиотической дуги 0°, грудной сколиотической дуги – 15°; **г** – после операции грудной кифоз 16°, поясничный лордоз – 50°; **д** – на контрольном обследовании через 1,5 года после операции величина поясничной сколиотической дуги 0°, грудной сколиотической дуги – 16°; **е** – на контрольном обследовании через 1,5 года после операции грудной кифоз 17°, поясничный лордоз – 50°

лизации III–VI типов по классификации Lenke [13].

В I группе 93 пациента (11 юношей и 82 девушки; средний возраст 15,8 ± 1,9 года). Средний срок послеоперационного наблюдения 3,2 года (от 0,5 года до 5 лет). Применяли скелетное вытяжение за кости свода черепа и надлодыжечные области и коррекцию деформации позвоночника сегментарным инструментарием III поколения с ламинарной фиксацией.

Во II группе 98 человек (16 юношей и 82 девушки; средний возраст 16,2 ± 2,4 года). Средний срок послеоперационного наблюдения 0,8 года (от 0,5 года до 3 лет). Применяли скелетное вытяжение за кости свода черепа и надлодыжечные области и коррекцию деформации позвоночника гибридным сегментарным инструментарием III поколения с ламинарной фиксацией грудного отдела позвоночника и транспедикулярной фиксацией поясничного или грудопоясничного отдела позвоночника.

Выполняли до-, послеоперационные и контрольные рентгенограммы. У всех пациентов II группы производили интраоперационную флюороскопию для контроля введения винтов. Оценивали результаты коррекции основных (поясничных и грудопоясничных) сколиотических дуг, грудных противоискривлений, протяженность спондилодеза, а также степень послеоперационного прогрессирования деформаций. Подвергали оценке динамику грудного кифоза и поясничного лордоза, наклона нижнего инструментированного позвонка.

В обеих группах учитывали время оперативного вмешательства и величину интраоперационной кровопотери.

Все прооперированные пациенты в до- и послеоперационном периодах и при контрольных обследованиях были осмотрены неврологом с целью выявления возможных неврологических осложнений.

Результаты и их обсуждение

У пациентов I группы исходная величина основной (поясничной/грудопоясничной) сколиотической дуги составила в среднем 63,8° ± 21,1°; в результате оперативного вмешательства она уменьшена до 24,7° ± 13,7°. Величина коррекции – 39,1° (61,9 %). На момент последнего контрольного обследования величина дуги 31,5° ± 15,2° ($p < 0,05$); послеоперационное прогрессирование – 6,8° ± 1,1° (18,6 ± 2,5 %).

Исходная величина грудного противоискривления в этой группе составила 40,4° ± 23,9°; уменьшена в результате оперативного вмешательства до 19,4° ± 13,1°. Вели-

чина коррекции – 21,2° ± 14,8° (45,7 ± 25,0 %). На момент последнего контрольного обследования величина дуги 24,2° ± 15,2° ($p < 0,05$); послеоперационное прогрессирование – 4,7° ± 1,0° (18,2 ± 3,4 %).

Величины грудного кифоза и поясничного лордоза в результате оперативного вмешательства несколько снижались, а при контрольном обследовании имели тенденцию к восстановлению: 30,9° ± 16,7° – 24,0° ± 11,8° – 28,3° ± 14,6° и 58,2° ± 11,7° – 47,0° ± 9,4° – 49,0° ± 12,7° соответственно. Наклон нижнего инструментированного позвонка уменьшился в результате оперативного вмешательства с 19,5° ± 8,4° до 8,2° ± 5,4°, однако при последнем контрольном обследовании опять возрос до 10,0° ± 5,9°.

Протяженность спондилодеза составила в среднем 12,8 двигательных сегмента, а нижние инструментированные позвонки располагались на уровне L_5 в 2,6 %, L_4 – в 40,9 %. Длительность операции – в среднем 195,2 ± 57,3 мин, кровопотеря – 999,2 ± 329,0 мл.

У пациентов II группы исходная величина основной (поясничной/грудопоясничной) сколиотической дуги составила в среднем 55,9° ± 16,6°; в результате оперативного вмешательства она уменьшена до 13,4° ± 11,2°. Величина коррекции – 42,5° ± 12,1° (77,8 ± 15,7 %). На момент последнего контрольного обследования величина дуги 15,06° ± 11,50° ($p < 0,05$); послеоперационное прогрессирование – 2,4° ± 0,7° (5,8 ± 1,8 %).

Исходная величина грудного противоискривления в этой группе составила 50,3° ± 24,4°; уменьшена в результате оперативного вмешательства до 17,0° ± 12,0°. Величина коррекции – 33,3° ± 16,9° (62,7 ± 24,4 %). На момент последнего контрольного обследования величина дуги 18,4° ± 12,9° ($p < 0,05$); послеоперационное прогрессирование – 2,0° ± 0,7° (6,1 ± 2,3 %).

Величины грудного кифоза и поясничного лордоза в результате оперативного вмешательства несколько снижались, а при контрольном обследовании имели тенденцию к восстановлению: 32,7° ± 14,0° – 21,3° ± 9,9° – 24,1° ± 11,0° и 57,8° ± 16,4° – 45,8° ± 13,2° – 48,5° ± 10,8° соответственно. Наклон нижнего инструментированного позвонка уменьшился в результате оперативного вмешательства с 17,6° ± 7,6° до 5,2° ± 4,3°; при последнем контрольном обследовании практически не изменился – 5,6° ± 4,5°.

Протяженность спондилодеза составила в среднем 13 двигательных сегментов, а нижние инструментированные позвонки позвонки располагались на уровне L_4 в 57,1 %, L_5 – в 22,5 %. Длительность оперативного вмешательства – в среднем 201,8 ± 46,9 мин, кровопотеря – 1168,9 ± 421,0 мл.

Очаговой неврологической симптоматики в группах не выявлено. Во II группе при выраженной хирургической коррекции у 9 пациентов с признаками дегенеративных изменений наблюдали так называемый мышечно-тонический синдром (болевой синдром без неврологического дефицита, зона которого не всегда соответствовала сегментам спинного мозга), который купировали консервативно в течение 10–12 дней.

Несмотря на то что средняя продолжительность оперативного вмешательства и объем кровопотери были больше при применении транспедикулярной фиксации, величина первичной коррекции, ее сохранение в ближайшем и отдаленном послеоперационном периодах свидетельствуют в пользу этого метода хирургического лечения при поясничных и грудопоясничных сколиотических деформациях.

Положительными моментами применения транспедикулярной фиксации являются сохранение коррекции наклона нижнего инструментированного позвонка и снижение частоты инструментирования L_5 позвонка по сравнению с ламинарной фиксацией.

Динамика изменений грудных противоискривлений и сагиттального контура позвоночника имела меньше различий, так как в грудном отделе позвоночника в обеих группах применяли ламинарную фиксацию. Несмотря на это, коррекция грудного противоискривления лучше сохранялась при применении гибридного инструментария.

Оценивая динамику изменения рентгенологических параметров в исследуемых группах пациентов, можно сделать вывод, что применение транспедикулярной фиксации является более эффективным методом хирургического лечения деформаций данной локализации. Эффективность применения транспедикулярной фиксации, по нашему мнению, это не только величина первичной коррекции и степень послеоперационного прогрессирования. Как известно, транспедикулярная фиксация является более трудоемким методом, требующим большего времени оперативного воздействия, характеризуется большей инвазивностью, большей кровопотерей [5, 10]. Тем не менее винты обеспечивают более надежную фиксацию, как следствие, появляется возможность добиться надежного спондилодеза без потери коррекции [5, 6].

При сравнении двух групп пациентов мы принимали во внимание длительность оперативного вмешательства и величину кровопотери. Осваивая данную методику, постепенно увеличивали количество инструментированных транспедикулярными винтами сегментов с 1–2 до 5 и более, поэтому период освоения методики не характеризовался значимым увеличением времени оперативного вмешательства и кровопотери. В настоящее время полноценное инструментирование поясничного отдела позвоночника с транспедикулярной фиксацией лишь незначительно превышает ламинарную фиксацию по времени и кровопотере. Несомненно, такое постепенное увеличение зоны инструментирования при транспедикулярной фиксации повлияло на результаты лечения пациентов II группы, где несколько снижен возможный эффект оперативного лечения. Несмотря на этот факт, можно говорить о явном преимуществе транспедикулярной фиксации у данной категории пациентов. Полученные результаты сопо-

ставимы с данными авторов, ранее изучавших эффективность транспедикулярной фиксации при коррекции поясничных и грудопоясничных сколиозов. В частности, в качестве сравнения можно привести исследование Shufflebarger et al. [14], которые прооперировали 61 пациента с поясничными и грудопоясничными идиопатическими сколиозами. Период наблюдения более двух лет, исходная величина дуги 52°, остаточная величина 10°, коррекция 80 %. Не отмечено случаев нагноения и псевдоартрозов. Улучшился баланс туловища (2,5–0,6 см от линии отвеса).

Кроме того, следует отметить, что при транспедикулярной фиксации удается снизить протяженность спондилодеза в поясничном отделе позвоночника на 1–2 сегмента, что уравнивает время оперативного вмешательства и кровопотерю с ламинарным методом. Важным фактом, с нашей точки зрения, явилось то, что каудальную зону окончания инструментирования удалось сместить с L_5 позвонка краниальнее. При этом наклон нижнего инструментированного позвонка в результате оперативного вмешательства был значительно уменьшен и оставался практически без изменений в течение всего периода наблюдения, что соответствует данным других авторов [5, 6, 10, 14].

При применении транспедикулярной фиксации длительность операции увеличивает проведение интраоперационной флюороскопии, необходимой для корректного введения винтов. Нам удалось значительно сократить время этой процедуры, проводя одновременный контроль всей зоны инструментирования, а не каждого конкретного винта. При этом мы избежали специфических осложнений, связанных с методом транспедикулярной фиксации (повреждений дурального мешка и крупных сосудов, неврологической симптоматики). Случаи описанного выше мышечно-тонического синдрома у 9 пациентов были купированы консервативно в течение 10–12 дней.

Мы намерены продолжить применение транспедикулярной фиксации у пациентов с поясничными и грудопоясничными деформациями, а при наличии показаний и в грудном отделе позвоночника планируем применять различные техники коррекции (непосредственной вертебральной ротации, двусторонней апикальной вертебральной деротации) [8, 12].

Заключение

Сравнительная оценка первичных результатов оперативного лечения и динамики послеоперационного прогрессирования в двух группах пациентов позволяет сделать вывод, что транспедикулярная фиксация является более эффективным методом хирургического лечения поясничных и грудопоясничных сколиозов, чем ламинарная фиксация. Это подтверждается большей первичной коррекцией, меньшим послеоперационным прогрессированием, возможностью включения в зону спондилодеза меньшего количества позвонков, сравнимыми с ламинарной фиксацией временем оперативного вмешательства и кровопотерей.

Литература

1. **Ветрилэ С.Т., Кулешов А.А., Ветрилэ М.С. и др.** Хирургическое лечение грудопоясничного и поясничного сколиоза // Хирургия позвоночника. 2004. № 2. С. 12–18.
2. **Ветрилэ С.Т., Кулешов А.А., Швец В.В. и др.** Особенности течения и оперативного лечения диспластического поясничного и грудопоясничного сколиоза у детей и взрослых // Вестн. травматол. и ортопед. им. Н.Н. Приорова. 2011. № 2. С. 71–80.
3. **Asghar J, Samdani AF, Pahys JM, et al.** Computed tomography evaluation of rotation correction in adolescent idiopathic scoliosis: a comparison of an all pedicle screw construct versus a hook-rod system. Spine. 2009;34:804–807.
4. **Azlan AM, Mohammad AR, Ariffin AK.** The HUKM Spinal Instrumentation System for adolescent idiopathic scoliosis. A biomechanical comparison study using finite element analysis. Med J Malaysia. 2005;60(Suppl):30–34.
5. **Bullmann V, Liljenqvist UR, Schmidt C, et al.** [Posterior operative correction of idiopathic scoliosis. Value of pedicle screws versus hooks]. Orthopade. 2009;38:198–200. German.
6. **Christodoulou A, Ploumis A, Zidrou C, et al.** Idiopathic scoliosis. Segmental fusion with transpedicular screws. Stud Health Technol Inform. 2002;91:433–437.
7. **Deviren V, Acaroglu E, Lee J, et al.** Pedicle screw fixation of the thoracic spine: an in vitro biomechanical study on different configurations. Spine. 2005;30:2530–2537.
8. **Dobbs M, Lenke L, Kim Y.** Posterior spinal fusion with pedicle screws. In: Master Techniques in Orthopaedic Surgery: Pediatrics. 1st Edition. Lippincott Williams & Wilkins, 2008:29.
9. **Girardi FP, Boachie-Adjei O, Burke SW, et al.** Surgical treatment of adolescent idiopathic scoliosis: a comparative study of two segmental instrumentation systems. J Spinal Disord. 2001;14:46–53.
10. **Halm H, Niemeyer T, Link T, et al.** Segmental pedicle screw instrumentation in idiopathic thoracolumbar and lumbar scoliosis. Eur Spine J. 2000;9:191–197.
11. **Hamill CL, Lenke LG, Bridwell KH, et al.** The use of pedicle screw fixation to improve correction in the lumbar spine of patients with idiopathic scoliosis. Is it warranted? Spine. 1996; 21:1241–1249.
12. **Lee SM, Suk SI, Chung ER.** Direct vertebral rotation: a new technique of three-dimensional deformity correction with segmental pedicle screw fixation in adolescent idiopathic scoliosis. Spine. 2004;29:343–349.
13. **Lenke LG, Betz RR, Harms J, et al.** Adolescent idiopathic scoliosis: a new classification to determine extent of spinal arthrodesis. J Bone Joint Surg Am. 2001;83:1169–1181.
14. **Shufflebarger HL, Geck MJ, Clark CE.** The posterior approach for lumbar and thoracolumbar adolescent idiopathic scoliosis: posterior shortening and pedicle screws. Spine. 2004;29:269–276.

References

1. Vetrile ST, Kuleshov AA, Vetrile MS, et al. [Surgical treatment of thoracolumbar and lumbar scoliosis]. Hir Pozvonoc. 2004;(2):12–18. In Russian.
2. Vetrile ST, Kuleshov AA, Shvets VV, et al. [Peculiarities of course and surgical treatment for dysplastic lumbar and thoracolumbar scoliosis in children and adults]. Vestnik Travmatologii i Ortopedii im. N.N. Priorova. 2011;(2):71–80. In Russian.

3. Asghar J, Samdani AF, Pahys JM, et al. Computed tomography evaluation of rotation correction in adolescent idiopathic scoliosis: a comparison of an all pedicle screw construct versus a hook-rod system. Spine. 2009;34:804–807.
4. Azlan AM, Mohammad AR, Ariffin AK. The HUKM Spinal Instrumentation System for adolescent idiopathic scoliosis. A biomechanical comparison study using finite element analysis. Med J Malaysia. 2005;60(Suppl):30–34.
5. Bullmann V, Liljenqvist UR, Schmidt C, et al. [Posterior operative correction of idiopathic scoliosis. Value of pedicle screws versus hooks]. Orthopade. 2009;38:198–200. German.
6. Christodoulou A, Ploumis A, Zidrou C, et al. Idiopathic scoliosis. Segmental fusion with transpedicular screws. Stud Health Technol Inform. 2002;91:433–437.
7. Deviren V, Acaroglu E, Lee J, et al. Pedicle screw fixation of the thoracic spine: an in vitro biomechanical study on different configurations. Spine. 2005;30:2530–2537.
8. Dobbs M, Lenke L, Kim Y. Posterior spinal fusion with pedicle screws. In: Master Techniques in Orthopaedic Surgery: Pediatrics. 1st Edition. Lippincott Williams & Wilkins, 2008:29.
9. Girardi FP, Boachie-Adjei O, Burke SW, et al. Surgical treatment of adolescent idiopathic scoliosis: a comparative study of two segmental instrumentation systems. J Spinal Disord. 2001;14:46–53.
10. Halm H, Niemeyer T, Link T, et al. Segmental pedicle screw instrumentation in idiopathic thoracolumbar and lumbar scoliosis. Eur Spine J. 2000;9:191–197.
11. Hamill CL, Lenke LG, Bridwell KH, et al. The use of pedicle screw fixation to improve correction in the lumbar spine of patients with idiopathic scoliosis. Is it warranted? Spine. 1996; 21:1241–1249.
12. Lee SM, Suk SI, Chung ER. Direct vertebral rotation: a new technique of three-dimensional deformity correction with segmental pedicle screw fixation in adolescent idiopathic scoliosis. Spine. 2004;29:343–349.
13. Lenke LG, Betz RR, Harms J, et al. Adolescent idiopathic scoliosis: a new classification to determine extent of spinal arthrodesis. J Bone Joint Surg Am. 2001;83:1169–1181.
14. Shufflebarger HL, Geck MJ, Clark CE. The posterior approach for lumbar and thoracolumbar adolescent idiopathic scoliosis: posterior shortening and pedicle screws. Spine. 2004;29:269–276.

Адрес для переписки:
Васюра Александр Сергеевич
630091, Новосибирск, ул. Фрунзе, 17,
НИИТО,
AVasura@niito.ru

Статья поступила в редакцию 31.10.2011

А.С. Васюра, канд. мед. наук; В.В. Новиков, канд. мед. наук; В.В. Белозеров, травматолог-ортопед; И.Г. Удалова, канд. мед. наук, Новосибирский НИИ травматологии и ортопедии.
A.S. Vasyura, MD, PhD; V.V. Novikov, MD, PhD; V.V. Belosyorov, MD; I.G. Udalova, MD, PhD, Novosibirsk Research Institute of Traumatology and Orthopaedics.