



ОПЫТ ПРИМЕНЕНИЯ УНИАКСИАЛЬНЫХ ВИНТОВ В СОЧЕТАНИИ С ПРЯМОЙ ДЕРОТАЦИЕЙ ПРИ КОРРЕКЦИИ СКОЛИОТИЧЕСКОЙ ДЕФОРМАЦИИ ТИПОВ 5 И 6 ПО LENKE

А.А. Снетков, И.Д. Ишкиняев, Р.С. Гамаюнов

Национальный медицинский исследовательский центр травматологии и ортопедии
им. Н.Н. Приорова, Москва, Россия

Цель исследования. Анализ эффективности униаксиальных транспедикулярных винтов в сочетании с прямой деротацией позвоночника и их влияния на выбор нижнего фиксируемого позвонка при коррекции идиопатических сколиозов с ведущей поясничной дугой.

Материал и методы. Проведено ретроспективное когортное исследование результатов лечения 33 пациентов, разделенных на две группы: 1-я группа ($n = 17$) – коррекция с использованием униаксиальных транспедикулярных винтов и прямой деротации позвоночника, 2-я ($n = 16$) – с полиаксиальными транспедикулярными винтами по стандартной методике. Для анализа использовали рентгенографические параметры (угол Cobb), данные КТ (трансляция, осевая ротация позвоночника) и анкеты SRS-22.

Результаты. Выявлен клинически значимый порог исходного угла Cobb в 60° . При деформациях 60° и меньше использование униаксиальных транспедикулярных винтов с прямой деротацией позвоночника обеспечило статистически значимо лучшую коррекцию деформации ($p = 0,037$) и осевую деротацию ($p < 0,001$) при меньшей протяженности конструкции. При деформациях больше 60° значимых различий в коррекции угла Cobb и трансляции между группами не выявлено, за исключением лучшей деротации в 1-й группе. По данным результатов анкет SRS-22 значимых различий в субъективной оценке пациентами своего состояния не было, за исключением домена «самовосприятие»: в 1-й группе этот показатель был больше.

Заключение. Применение униаксиальных транспедикулярных винтов в сочетании с прямой деротацией позвоночника эффективно для коррекции сколиотических деформаций поясничного отдела умеренной тяжести ($\leq 60^\circ$ по Cobb). Данный подход позволяет достичь трехплоскостной коррекции и сохранить подвижные сегменты за счет более короткой конструкции (фиксация до L_3 позвонка). Порог в 60° является практическим руководством для выбора типа фиксации: при меньших углах предпочтительны униаксиальные транспедикулярные винты с прямой деротацией позвоночника, а при больших – тип винта не оказывает решающего влияния на коррекцию.

Ключевые слова: идиопатический сколиоз; униаксиальные винты; прямая деротация позвоночника.

Для цитирования: Снетков А.А., Ишкиняев И.Д., Гамаюнов Р.С. Опыт применения униаксиальных винтов в сочетании с прямой деротацией при коррекции сколиотической деформации типов 5 и 6 по Lenke // Хирургия позвоночника. 2026. Т. 23, № 1. С. 16–24.

DOI: <http://dx.doi.org/10.14531/ss2026.1.16-24>

EXPERIENCE OF USING UNIPLANAR SCREWS IN COMBINATION WITH DIRECT VERTEBRAL ROTATION FOR CORRECTION OF LENKE TYPE 5 AND 6 SCOLIOTIC DEFORMITIES

A.A. Snetkov, I.D. Ishkinyayev, R.S. Gamaunov

National Medical Research Center of Traumatology and Orthopedics n.a. N.N. Priorov, Moscow, Russia

Objective. To evaluate the effectiveness of uniplanar pedicle screws in combination with direct vertebral rotation (DVR) and their impact on the choice of the lower instrumented vertebra in the correction of idiopathic scoliosis with a primary lumbar curve.

Material and Methods. A retrospective cohort study of 33 patients divided into two groups was conducted. Patients in Group 1 ($n = 17$) underwent correction using uniplanar screws and DVR, and those in Group 2 ($n = 16$) underwent correction using multiaxial pedicle screws according to the standard technique. Radiographic parameters (Cobb angle) and CT data (translation, axial rotation of the spine) and the SRS-22 questionnaire were used for the analysis.

Results. A clinically significant threshold for the initial Cobb angle of 60° was identified. For deformities $\leq 60^\circ$, the use of uniplanar pedicle screws with DVR provided statistically significantly better correction of the deformity ($p = 0.037$) and axial rotation ($p < 0.001$) with a shorter construct length. For deformities $> 60^\circ$, no significant differences in Cobb angle correction and translation between the groups were found, with the exception of better derotation achieved in Group 1. According to the SRS-22 questionnaire results, there were no significant differences in the patients' subjective assessment of their condition, except for the "self-image" domain, where the score was higher in Group 1.

Conclusion. The use of uniplanar screws in combination with direct vertebral rotation (DVR) technique is effective for the correction of moderate lumbar scoliotic deformities ($\leq 60^\circ$ Cobb angle). This approach allows for three-dimensional correction and preserves mo-

tion segments due to a shorter construct (fixation up to L3). The 60° threshold serves as a practical guide for choosing the fixation type: for smaller angles, uniplanar pedicle screws with DVR are preferable, while for larger angles, the screw type does not have a decisive influence on the correction.

Key Words: idiopathic scoliosis; uniplanar screws; direct vertebral rotation.

Please cite this paper as: Snetkov AA, Ishkinyayev ID, Gamayunov RS. Experience of using uniplanar screws in combination with direct vertebral rotation for correction of Lenke type 5 and 6 scoliotic deformities. Russian Journal of Spine Surgery (Khirurgiya Pozvonochnika). 2026;23(1):16–24. In Russian. DOI: <http://dx.doi.org/10.14531/ss2026.1.16-24>

Основной целью хирургического лечения идиопатического сколиоза является коррекция деформации и достижение сбалансированного положения позвоночника. Для этого необходима трехплоскостная коррекция в сагиттальной, фронтальной и аксиальной плоскостях. Также при коррекции важно рассматривать возможность более короткой металлофиксации для сохранения движений в нефиксированных сегментах позвоночника. Основное внимание зачастую уделяется коррекции во фронтальной плоскости, тогда как значимость ротационного компонента учитывается в меньшей мере. Ряд исследований свидетельствует о том, что торсия позвонков служит важным предиктором прогрессирования сколиотической деформации [1–3].

Ключевым аспектом планирования операции при идиопатическом сколиозе является выбор нижнего фиксируемого позвонка (НФП). Несмотря на наличие ряда классификаций и алгоритмов, помогающих в принятии этого решения [4–6], в настоящее время отсутствуют строгие клинические рекомендации, регламентирующие уровень фиксации. В частности, дискуссионным остается вопрос об уровне фиксации структуральной поясничной дуги до L₃ или L₄ позвонка, окончательного консенсуса в этом отношении не достигнуто [5–8].

При сколиозах типов 5С и 6С по Lenke [9] выбор в качестве НФП L₃ позволяет сохранить больше подвижных сегментов в поясничном отделе, однако данный подход сопряжен с риском прогрессирования деформации, особенно при ее тяжелых формах. С другой стороны, фиксация до L₄ позвонка потенциально обеспечивает лучшую коррекцию во фронтальной

плоскости, но достигается это ценой снижения объема подвижности поясничного отдела.

Современные методики и инструментарий позволяют хирургам добиваться максимальной коррекции при фиксации минимального числа позвонков. Одной из таких методик является прямая деротация позвонков, которая обеспечивает коррекцию во всех трех плоскостях [10, 11]. Эта методика более эффективна с использованием униаксиальных транспедикулярных или моноаксиальных транспедикулярных винтов, однако с учетом ограничения последних предпочтение отдается униаксиальным транспедикулярным винтам (УТВ) [12, 13].

Несмотря на распространение методики с использованием УТВ и прямой деротации позвонков (ПДП), однозначные показания к ее применению в настоящее время отсутствуют. Дальнейшие исследования приобретают особую актуальность из-за существующих противоречий в литературе и необходимости получения дополнительных данных для объективной оценки преимуществ данного типа фиксации [3, 12].

Цель исследования – анализ эффективности применения УТВ в сочетании с ПДП и влияния типа имплантатов на выбор НФП при коррекции идиопатических сколиозов с ведущей поясничной дугой.

Материал и методы

Дизайн исследования

Проведено ретроспективное когортное исследование с анализом медицинских данных пациентов со сколиотической деформацией поясничного отдела позвоночника типов 5 и 6 по Lenke. Под нашим наблюдени-

ем находились 33 пациента (9 мужчин и 24 женщины), которых разделили на 2 группы в зависимости от типа используемых имплантатов. В 1-ю группу вошли 17 пациентов (3 мужчины, 14 женщин, средний возраст – 20,6 ± 6,8 года), которым проводили коррекцию идиопатического сколиоза поясничного отдела с использованием УТВ в сочетании с ПДП, во 2-ю группу – 16 пациентов (4 мужчины, 12 женщин, средний возраст – 19,5 ± 5,4 года; $p = 0,63$), которым проводили коррекцию с помощью полиаксиальных транспедикулярных винтов (ПТВ) по стандартной методике.

Средний угол деформации по Cobb до операции в 1-й группе составил 54,6° ± 9,4°, во 2-й – 59,2° ± 10,5° ($p = 0,22$), индекс мобильности деформации – 0,40 ± 0,17 и 0,46 ± 0,12 соответственно ($p = 0,28$). Можно заключить, что статистически значимых различий между двумя группами с точки зрения возраста, угла Cobb до операции и индекса мобильности не было.

Условия проведения

Исследование проведено на базе отделения детской костной патологии и подростковой ортопедии, все оперативные вмешательства выполнены одной хирургической бригадой врачей.

Продолжительность исследования

Проанализированы данные пациентов, проходивших лечение в 2022–2025 гг.

Этическая экспертиза

Протокол исследования одобрен комитетом по этике Национального медицинского исследовательского центра травматологии и ортопедии им. Н.Н. Приорова, Москва (протокол № 6/25 от 30.10.2025). Пациенты или их законные представители под-

писали информированное согласие на публикацию данных.

Критерии соответствия

Критерии включения в исследование:

- идиопатический сколиоз с ведущей поясничной дугой (Lenke 5C, 6C);
- угол деформации по Cobb в диапазоне от 40° до 79°;
- индекс мобильности деформации не более 0,7.

Критерии невключения:

- сколиотическая деформация неидиопатической этиологии;
- структуральная дуга грудного отдела позвоночника (Lenke 1, 2, 3, 4);
- угол деформации по Cobb менее 39° или более 80°;
- индекс мобильности более 0,7.

Описание медицинского вмешательства

С целью предоперационной подготовки пациентам проводили КТ поясничного отдела позвоночника, постуральную рентгенографию позвоночника и функциональные пробы: (bending test – рентгенография поясничного отдела позвоночника с наклоном влево и вправо и последующий расчет индекса мобильности). Индекс

мобильности рассчитывали по следующей формуле: индекс мобильности = угол Cobb в положении наклона в сторону деформации / угол Cobb в положении стоя [14].

Ротационный тест – рентгенография поясничного отдела позвоночника в положении пациента сидя с поворотом корпуса влево и вправо. Данное исследование позволяет определить ротационную мобильность позвонков, а также оценить возможные ротационные движения, допустимые при потенциальной прямой деротации. Ротацию позвонков рассчитывали по методике Раймонди [15] (рис. 1).

Для определения предполагаемого НФП перед операцией использовали следующие критерии: (1) на функциональной рентгенограмме в положении сгибания по направлению к вогнутой стороне поясничного изгиба позвонок L₃ достигает центральной крестцовой вертикальной линии; (2) на функциональной рентгенограмме в положении сгибания по направлению к вогнутой стороне клиновидная деформация межпозвонкового диска L₃–L₄ становится нейтральной; (3) на рент-

генограммах в положении сгибания к выпуклой стороне ротация L₃ позвонка уменьшалась более чем на 25 % (по Раймонди) от исходного уровня на постуральной рентгенографии в переднезадней проекции; (4) позвонок L₄ на постуральной рентгенографии в переднезадней проекции имеет фронтальный наклон меньше 25° [16].

Результаты лечения оценивали по данным постуральной рентгенографии и КТ позвоночника. Рассматривали такие показатели, как угол деформации грудного и поясничного отделов позвоночника по Cobb, трансляция позвоночника, ротация позвонков на вершине деформации. Осевую ротацию позвонков рассчитывали относительно нейтрального позвонка по результатам КТ, в нашем исследовании расчет проводился относительно S₁ позвонка. Использование для этой цели постуральной рентгенографии имеет существенные ограничения, особенно в послеоперационном периоде. Это связано с тем, что большинство известных рентгенологических методов оценки ротации основываются на определении положения ножки дуги позвонка на выпуклой стороне искривления [15]. После установки металлоконструкций точное определение этого ориентира зачастую невозможно.

Для оценки ротационной мобильности деформации до операции выполняли функциональные рентгенограммы и рассчитывали разницу в показателях ротации по рентгенограммам в положении пациента лежа (Scout-режим КТ) и стоя, расчет по методике Раймонди. Как и ожидалось, была выявлена прямая зависимость между этой разницей и индексом мобильности деформации: при более мобильных искривлениях разница в ротации в положениях лежа и стоя была больше. Субъективное состояние пациентов до и после хирургического вмешательства оценивали с помощью русскоязычной версии анкеты Scoliosis Research Society (SRS-22) [17].

Все оперативные вмешательства выполняли под общей анестезией

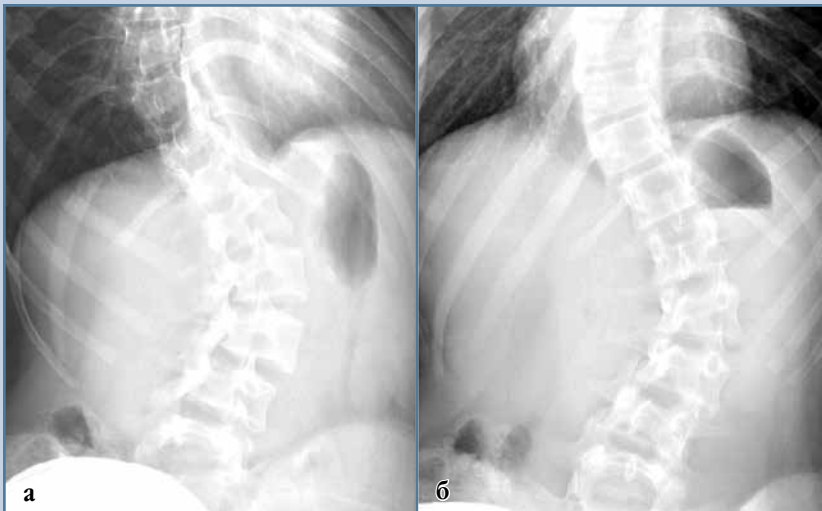

Рис. 1

Ротационный тест: рентгенография поясничного отдела позвоночника в положении пациента сидя (для фиксации таза в нейтральном положении) с поворотом корпуса влево (а) и вправо (б)

в положении пациента на животе. После предоперационной разметки осуществляли стандартный доступ к задним элементам позвоночника. Во всех случаях оперативное вмешательство проводили с помощью имплантатов и инструментария компании российского производства.

В первой группе устанавливали УТВ, во второй – ПТВ. На следующем этапе (до установки стержней) под контролем интраоперационного электронно-оптического преобразователя проводили тестовую деротацию деформации с использованием Г-образных ручек для оценки мобильности сегментов позвоночника после скелетирования задних элементов. При достижении адекватной коррекции при протяженности конструкции до L₃ позвонка установку винтов в L₄ позвонок не производили.

Если при контрольной интраоперационной рентгенографии во время тестовой коррекции сохранялась клиновидная деформация межпозвонкового диска на уровне L₃–L₄, ротация L₃ позвонка 2-й степени и более по классификации Нэш – Мое, то инструментарий продлевали до уровня L₄ позвонка.

Затем устанавливали предварительно изогнутые стержни. Перво-

начально стержень устанавливали с выпуклой стороны дуги искривления и ротировали на 90°. После этого устанавливали стержень с вогнутой стороны. В 1-й группе дополнительно выполняли прямую деротацию с применением специализированного инструментария.

В обеих группах следующим этапом была фронтальная коррекция наклона каждого позвонка в соответствии с деформацией позвоночника. Завершающим этапом операции была окончательная фиксация конструкции с затягиванием блокирующих гаек и послойное ушивание операционной раны (рис. 2).

Статистические методы

Проводили поиск порога угла Cobb «до», ниже которого выбор типа транспедикулярных винтов (униаксиальные/полиаксиальные) оказывает значимое влияние на результат коррекции (угол Cobb «после»), а выше которого влияние типа винтов на данный параметр считается несущественным. Для поиска порога подбирали все целочисленные значения N в диапазоне наблюдаемых углов Cobb «до» и для каждого N делили данные на две зоны: ≤N и >N. В зоне ≤N сравнивали угол Cobb «после» между полиаксиальными и униаксиальными вин-

тами с помощью двустороннего Welch *t*-теста и оценивали размер эффекта Cohen's *d* для клинической интерпретации величины различий. В зоне >N применяли однонаправленный тест не меньшей эффективности (non-inferiority) на среднюю разницу по Welch: проверяли гипотезу H₀: (среднее униаксиальных – среднее полиаксиальных) ≥Δ против H₁: <Δ при клиническом допуске Δ = 5° и α = 0,05. Оптимальный порог N* выбирали среди тех N, где в зоне >N подтверждено отсутствие разницы между типами винтов, а ниже порога наблюдается значимая разница углов Cobb «после» между двумя вариантами винтов и данная разница максимальна (|d|).

Для выявления особенностей влияния типа транспедикулярных винтов на параметры коррекции сколиоза пациентов разделили на две подгруппы в зависимости от исходного угла Cobb: ≤60° (панель А) и >60° (панель В) согласно определенному порогу. Для каждой подгруппы анализировали следующие показатели: остаточный угол Cobb, изменение угла Cobb, изменение трансляции и изменение оси ротации. Для сравнения групп использовали двухвыборочный Welch's *t*-test.

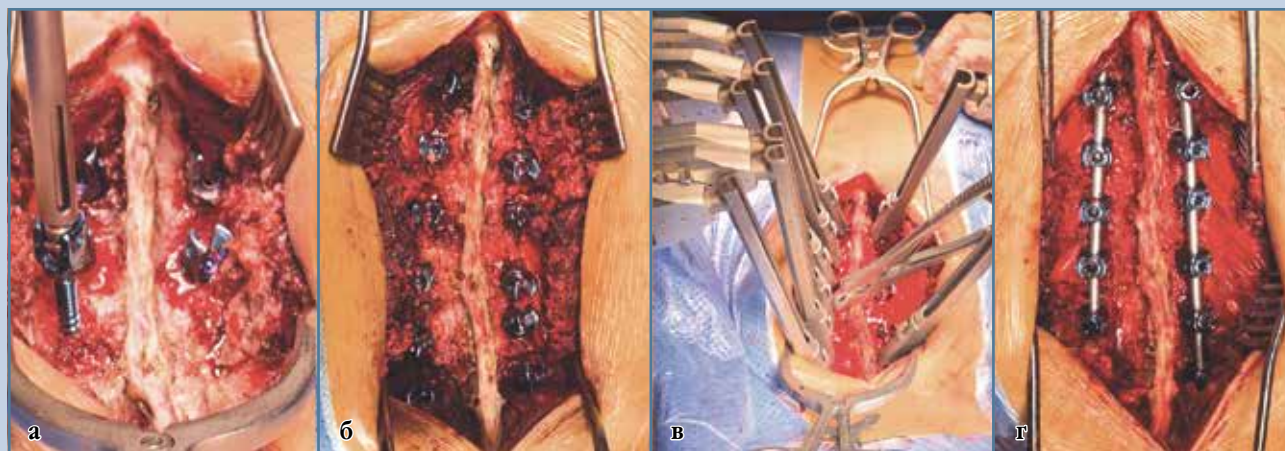


Рис. 2

Этапы операции: установка транспедикулярных винтов (а), вид до коррекции (б), при выполнении коррекции (в) и после коррекции (г)

Результаты

Мы проверили гипотезу о наличии порога исходного угла Cobb, ниже которого выбор типа транспедикулярных винтов влияет на протяженность металлоконструкции и результат коррекции, а выше которого тип винтов можно считать несущественным. По результатам анализа был выявлен порог N^* от 58° до 62° (в связи с отсутствием данных в этом диапазоне N^* давали одинаковый результат), округленно 60° (рис. 3). Это означает, что у пациентов с исходным углом Cobb $>60^\circ$ тип винтов не влияет на ожидаемый угол Cobb «после» и протяженность металлоконструкции: по однонаправленному тесту не меньшей эффективности,

что в клинической практике позволяет делать выбор исходя из других факторов, таких как сложность анатомии, индекс мобильности, доступность имплантатов. Напротив, при исходном угле Cobb $\leq 60^\circ$ лечение с помощью УТВ демонстрирует лучшую коррекцию при меньшей протяженности конструкции (преимущество подтверждено статистически и по величине эффекта).

Для дальнейшей оценки различий между типами винтов каждую группу разделили на две подгруппы в соответствии с выявленным порогом исходного угла Cobb ($\leq 60^\circ$ и $>60^\circ$), после чего в каждой из подгрупп был проведен сравнительный анализ ключевых параметров коррекции: угла Cobb «после», трансляции позвоночника,

осевой ротации позвонков на вершине деформации. В подгруппе пациентов с исходным углом Cobb $\leq 60^\circ$ (рис. 4) коррекция с помощью УТВ в сочетании с ПДП была ассоциирована со статистически значимо меньшим остаточным углом Cobb и большей величиной коррекции, чем в группе с коррекцией на полиаксиальных винтах ($p = 0,037$ и $p = 0,016$ соответственно). При этом для достижения данного результата потребовалась меньшая протяженность металлоконструкции – НФП в этой группе располагался на уровне L_3 позвонка, тогда как во 2-й группе – на уровне L_4 позвонка (рис. 5).

Наиболее выраженное преимущество УТВ было отмечено по показателю изменения осевой ротации ($p < 0,001$). Данное значение было больше по сравнению с ПТВ независимо от угла деформации. Однако в подгруппе с деформацией $\leq 60^\circ$ коррекция была более выражена. Стоит также отметить, что результат предоперационного ротационного теста коррелировал с показателем деротации, у пациентов с более выраженной ротационной мобильностью результат осевой ротации по данным КТ был более выражен.

При сравнении изменения величины трансляции статистически значимых различий между группами не выявлено ($p = 0,173$), однако наблюдалась тенденция в пользу применения УТВ.

В подгруппе пациентов с исходным углом Cobb $>60^\circ$ (рис. 4) значимое различие между типами винтов было только в показателе осевой ротации. Статистически значимых различий в остаточном угле Cobb и трансляции между группами не выявлено. Таким образом, при угле Cobb $>60^\circ$ тип винтов выражено не влияет на достигнутую коррекцию и протяженность металлоконструкции.

При анализе анкет SRS-22 значимых различий в субъективной оценке своего состояния пациентами не выявлено, за исключением домена «самовосприятие» (табл.). Вероятно, это связано с более выраженной коррекцией

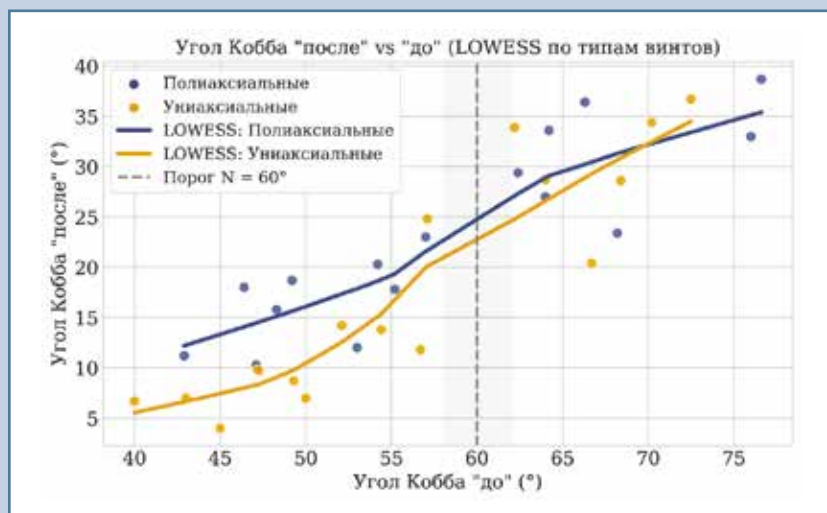


Рис. 3

Зависимость результирующего угла Cobb от исходного значения при сколиотической коррекции: динамика по типу транспедикулярных винтов и определение клинически значимого порогового значения N . Взаимосвязь угла Cobb «после» и «до» хирургической коррекции по типу транспедикулярных винтов (униаксиальный транспедикулярный винт – оранжевый, полиаксиальный транспедикулярный винт – синий). Для каждого типа винтов построены LOWESS-кривые (Locally Weighted Scatterplot Smoothing – локальное взвешенное скользящее сглаживание), отражающие общий тренд корреляции результирующего угла Cobb после коррекции от исходного значения угла Cobb. Вертикальная пунктирная линия отмечает выявленный клинический порог $N^* = 60^\circ$: при исходном угле Cobb $\leq 60^\circ$ униаксиальные винты ассоциированы со статистически значимо меньшими значениями угла Cobb после операции по сравнению с полиаксиальными винтами, при значениях выше выявленного порога – различия минимальны

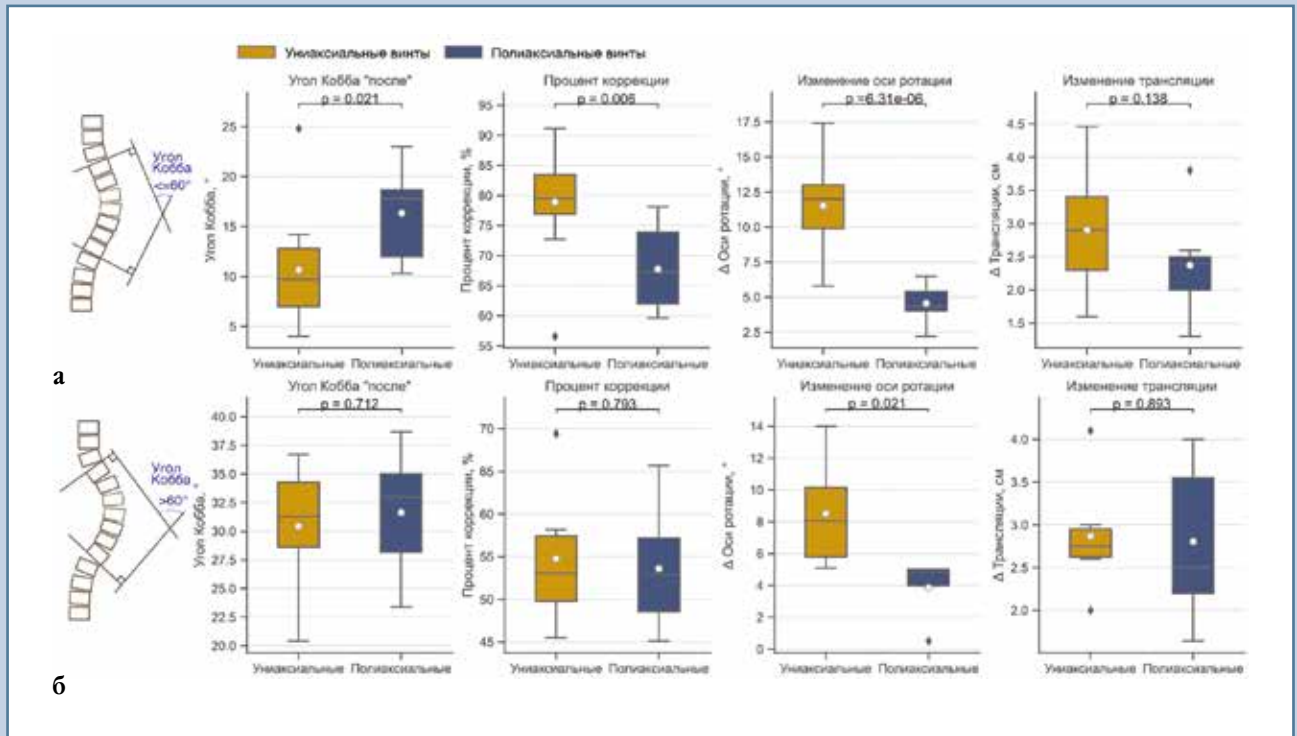


Рис. 4

Влияние типа транспедикулярных винтов на параметры коррекции у пациентов с исходным углом Cobb $\leq 60^\circ$ (а) и $> 60^\circ$ (б)

деформации, достигнутой у пациентов 1-й группы с деформацией $\leq 60^\circ$.

Обсуждение

Проведенное исследование направлено на оценку клинической эффективности применения УТВ в сочетании с ПДП для коррекции идиопатического сколиоза с ведущей поясничной дугой. На данный момент существует ограниченное количество исследований за последние 5 лет, посвященных этой проблеме.

Униаксиальные винты, обеспечивая более жесткий рычаг для манипуляций, в полной мере раскрывают потенциал методики ПДП, позволяя более эффективно воздействовать в аксиальной плоскости по сравнению с ПТВ [1, 3, 12, 13]. В биомеханическом исследовании Liu et al. [13] продемонстрировано, что методика ПДП технически более осуществима с использованием моно- и униаксиальных транспедику-

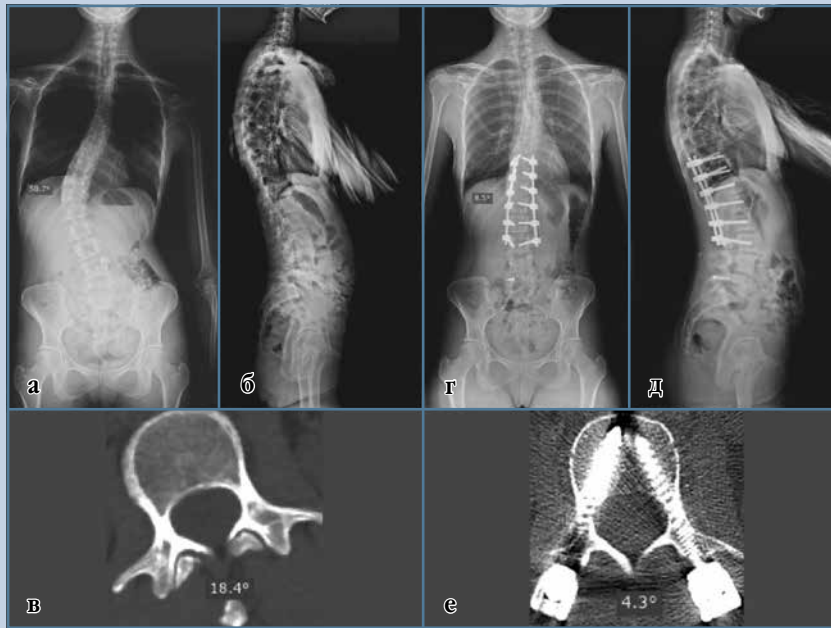
Таблица

Результат субъективной оценки состояния пациентов по анкете SRS-22, баллы

Группа	Функция	Боль	Самовосприятие	Психическое здоровье	Лечение
<i>Среднее значение</i>					
1-я	4,42	4,49	4,63	4,43	4,89
2-я	4,37	4,45	4,07	4,37	4,87
<i>Стандартное отклонение</i>					
1-я	0,40	0,33	0,30	0,24	0,24
2-я	0,45	0,28	0,38	0,28	0,27
<i>p-значение, t-критерий Уэлча</i>					
p-значение	0,78	0,70	0,00058	0,54	0,80
Значимая разница	Нет	Нет	Да	Нет	Нет

лярных винтов, поскольку строение узла «головка–резьбовая часть винта» ограничивает подвижность в горизонтальной плоскости, обеспечивая тем самым эффективный рычаг для деротации. Вместе с тем авторы отмечают, что моноаксиальные

винты обладают рядом недостатков, в частности сложностью установки стержня и отсутствием подвижности головки винта в сагиттальной плоскости, что может приводить к повышенному напряжению в зоне контакта «кость–винт».

**Рис. 5**

Результат коррекции деформации у пациентки с правосторонним груднопоясничным сколиозом IV степени: **а, г** – постуральные рентгенограммы в прямой проекции до и через 2 года после операции; **б, д** – постуральные рентгенограммы в боковой проекции до и через 2 года после операции; **в, е** – осевая ротация по данным КТ до и через 2 года после операции

Следует подчеркнуть, что вопросу влияния типа имплантатов на коррекцию деформации и протяженность инструментирования посвящено небольшое число публикаций. Так, в работе Alonge et al. [6] анализировалось воздействие методики ПДП на уровень НФП при коррекции поясничных сколиозов менее 60° . Согласно полученным данным, при деформациях типов 5С и 6С по Lenke использование этой техники дает возможность завершить фиксацию на уровне L₃. При этом статистически значимых различий в степени коррекции между группами с применением и без применения ПДП установлено не было, однако в первой группе удалось сохранить больше дистальных подвижных сегментов. Важно отметить, что авторы не указали тип использованных транспедикулярных винтов.

В то же время исследования Hu et al. [12] и Lin et al. [3] также демонстрируют, что применение УТВ обеспечи-

вает более эффективную деротацию и общую коррекцию при идиопатических сколиозах Lenke 5. Однако в этих работах основное внимание уделено таким параметрам, как апикальная ротация и коррекция во фронтальной плоскости, без анализа влияния типа имплантатов на длину конструкции.

Ретроспективный анализ нашей выборки с идиопатическим сколиозом груднопоясничного/поясничного отделов позвоночника показал, что при деформациях $\leq 60^\circ$ использование УТВ в комбинации с ПДП позволяет достичь статистически значимо лучших результатов по сравнению с ПТВ. Также была установлена взаимосвязь между типом имплантата и выбором НФП. В подгруппе с углом $\leq 60^\circ$ применение УТВ в сочетании с ПДП позволило проводить фиксацию до L₃ позвонка без потери коррекции, тогда как при использовании ПТВ для достижения той же коррекции требовалась фиксация до L₄ поз-

вонка. Это напрямую отвечает одной из основных целей лечения сколиотической деформации позвоночника: максимально возможная коррекция при сохранении большого количества подвижных сегментов.

С другой стороны, наше исследование показало, что при деформациях $>60^\circ$ тип винтов не влияет на результат коррекции. Статистически значимых различий в остаточном угле Cobb и трансляции между группами выявлено не было. Это можно объяснить тем, что при ригидных и выраженных деформациях биомеханические преимущества УТВ становятся недостаточными для преодоления жесткости деформации, требуемый корригирующий эффект достигается за счет более протяженной конструкции и смежных сегментов, независимо от типа используемых имплантатов. Данный вывод имеет важное практическое значение: при планировании операции у пациентов с углом Cobb $>60^\circ$ выбор между УТВ и ПТВ может основываться на других факторах, таких как анатомические особенности пациента, мобильность деформации позвоночника, стоимость имплантатов.

Ограничения исследования. Данное исследование имеет ряд ограничений. Во-первых, ретроспективный характер и относительно небольшой размер выборки, что не позволяет делать объективные выводы. Во-вторых, все операции были выполнены одной хирургической бригадой с использованием имплантатов одного производителя, что может влиять на воспроизводимость результатов в других клиниках. Для подтверждения полученных данных и уточнения пороговых значений необходимы дальнейшие исследования с оценкой результатов.

Закключение

Исследование демонстрирует, что применение УТВ с методикой ПДП является высокоэффективным методом для коррекции сколиотических деформаций с ведущей поясничной дугой $\leq 60^\circ$. Ее ключевыми преимуществами являются трехплоскостная

коррекция и возможность сохранения подвижных сегментов за счет более короткой конструкции без ущерба для качества коррекции. Выявленный

порог угла Cobb в 60° предоставляет вертебрологам четкое клиническое руководство для выбора типа фиксации, способствуя персонализирован-

ному подходу в планировании хирургического лечения идиопатического сколиоза.

Литература/References

- Dalal A, Upasani VV, Bastrom TP, Yaszay B, Shah SA, Shufflebarger HL, Newton PO. Apical vertebral rotation in adolescent idiopathic scoliosis: comparison of uniplanar and polyaxial pedicle screws. *J Spinal Disord Tech*. 2011;24:251–257. DOI: 10.1097/BSD.0b013e318181edebc4
- Kouwenhoven JW, Castelein RM. The pathogenesis of adolescent idiopathic scoliosis: review of the literature. *Spine (Phila Pa 1976)*. 2008;33:2898–2908. DOI: 10.1097/BRS.0b013e31818181751
- Lin T, Li T, Jiang H, Ma J, Zhou X. Comparing uniplanar and multiaxial pedicle screws in the derotation of apical vertebrae for Lenke V adolescent idiopathic scoliosis: a case-controlled study. *World Neurosurg*. 2018;111:e608–e615. DOI: 10.1016/j.wneu.2017.12.135
- Li J, Zhao Z, Tseng C, Zhu Z, Qiu Y, Liu Z. Selective fusion in Lenke 5 adolescent idiopathic scoliosis. *World Neurosurg*. 2018;118:e784–e791. DOI: 10.1016/j.wneu.2018.07.052
- Li C, Ye X, Zhang H, Yang Y, Du Y, Zhao Y, Wang S, Zhang J. Is it enough to stop distal fusion at L3 in mild to moderate Lenke 5C adolescent idiopathic scoliosis patients? *Orthop Surg*. 2025;17:105–114. DOI: 10.1111/os.14267
- Alonge E, Zhang G, Zhang H, Guo C. Comparison between the lowest instrumented vertebrae L3 with the use of direct vertebrae rotation (DVR) and the lowest instrumented vertebrae L4 for non-DVR in adolescents with idiopathic scoliosis Lenke 5C/6C: when LEV is L4. *J Orthop Surg Res*. 2024;19:492. DOI: 10.1186/s13018-024-04961-z
- Chen K, Chen Y, Shao J, Zhoutian J, Wang F, Chen Z, Li M. Long-term follow-up of posterior selective thoracolumbar/lumbar fusion in patients with Lenke 5C adolescent idiopathic scoliosis: an analysis of 10-year outcomes. *Global Spine J*. 2022;12:840–850. DOI: 10.1177/2192568220965566
- Qin X, He Z, Yin R, Qiu Y, Zhu Z. Where to stop distally in Lenke modifier C AIS with lumbar curve more than 60°: L3 or L4? *Clin Neurol Neurosurg*. 2019;178:77–81. DOI: 10.1016/j.clineuro.2019.02.005
- Lenke LG, Betz RR, Harms J, Bridwell KH, Clements DH, Lowe TG, Blanke K. Adolescent idiopathic scoliosis: a new classification to determine extent of spinal arthrodesis. *J Bone Joint Surg Am*. 2001;83:1169–1181. DOI: 10.2106/00004623-200108000-00006
- Hwang SW, Dubaz OM, Ames R, Rothkrug A, Kimball JS, Samdani AF. The impact of direct vertebral body derotation on the lumbar prominence in Lenke Type 5C curves. *J Neurosurg Spine*. 2012;17:308–313. DOI: 10.3171/2012.7.SPINE12273
- Mattila M, Jalanko T, Helenius I. En bloc vertebral column derotation provides spinal derotation but no additional effect on thoracic rib hump correction as compared with no derotation in adolescents undergoing surgery for idiopathic scoliosis with total pedicle screw instrumentation. *Spine (Phila Pa 1976)*. 2013;38:1576–1583. DOI: 10.1097/BRS.0b013e31829a6d37
- Hu Z, Zhao Z, Li J, Tseng CC, Qiu Y, Cheng JC, Zhu Z, Liu Z. Comparison of clinical and radiologic outcome of three-dimensional correction in Lenke 5C curve: uniplanar versus polyaxial pedicle screws. *World Neurosurg*. 2018;114:e729–e734. DOI: 10.1016/j.wneu.2018.03.067
- Liu PY, Lai PL, Lin CL. A biomechanical investigation of different screw head designs for vertebral derotation in scoliosis surgery. *Spine J*. 2017;17:1171–1179. DOI: 10.1016/j.spinee.2017.04.010
- Khodaei M, Pachêco-Pereira C, Trac S, Chan A, Le LH, Lou E. Radiographic methods to estimate surgical outcomes based on spinal flexibility assessment in patients who have adolescent idiopathic scoliosis: A systematic review. *Spine J*. 2018;18:2128–2139. DOI: 10.1016/j.spinee.2018.06.344
- Тесаков Д.К., Макаревич С.В., Тесакова Д.Д., Михасевич Н.О. Алгоритм трехплоскостной рентгенологической диагностики деформации позвоночника при сколиозе: инструкция по применению. № 122-1207 от 27.06.2008. Учреждения-разработчики: УО «Белорусский государственный медицинский университет», ГУ «Республиканский научно-практический центр травматологии и ортопедии». Минск, 2008. [Tesakov DK, Makarevich SV, Tesakova DD, Mikhasevich NO. Algorithm for three-plane X-ray diagnostics of spinal deformity in scoliosis: instructions for use. No. 122-1207 of June 27, 2008. Institutions-developers: Educational Institution “Belarusian State Medical University”, State Institution “Republican Scientific and Practical Center of Traumatology and Orthopedics”. Minsk, 2008].
- Ruffilli A, Traversari M, Manzetti M, Viroli G, Artioli E, Zielli SO, Mazzotti A, Faldini C. Comparable rates of lumbar disc degeneration at long-term following adolescent idiopathic scoliosis spinal fusion extended to L3 or L4: systematic review and meta-analysis. *Spine Deform*. 2024;12:877–901. DOI: 10.1007/s43390-024-00849-4
- Губин А.В., Прудникова О.Г., Камышева В.В., Коваленко П.И., Нестерова И.Н. Клиническая апробация русскоязычной версии анкеты SRS-22 для взрослых пациентов со сколиозом. *Хирургия позвоночника*. 2017;14(2):31–40. [Gubin AV, Prudnikova OG, Kamyшева VV, Kovalenko PI, Nesterova IN. Clinical testing of the russian version of the SRS-22 questionnaire for adult scoliosis patients. *Russian Journal of Spine Surgery (Khirurgiya Pozvonochnika)*. 2017;14(2):31–40]. DOI: 10.14531/ss2017.2.31-40 EDN: YTXQTD

Статья поступила в редакцию 13.10.2025

Рецензирование пройдено 03.02.2026

Подписано в печать 17.03.2026

Received 13.10.2025

Review completed 03.02.2026

Passed for printing 17.03.2026

Дополнительная информация

Вклад авторов. А.А. Снетков – лечение пациентов, проведение операций, сбор и обработка материала, статистическая обработка данных, написание текста статьи; И.Д. Ишкиняев – лечение пациентов, проведение операций, сбор и обработка материала, статистическая обработка данных, написание текста статьи, обязанности контактного автора; Р.С. Гамаюнов – лечение пациентов, проведение операций, сбор и обработка материала, статистическая обработка данных, написание текста статьи. Все авторы одобрили рукопись (версию для публикации), а также согласились нести ответственность за все аспекты работы, гарантируя надлежащее рассмотрение и решение вопросов, связанных с точностью и добросовестностью любой ее части.

Этическая экспертиза. Проведение исследования одобрено локальным этическим комитетом НМИЦ травматологии и ортопедии им. Н.Н. Приорова (протокол № 6/25 от 30.10.2025).

Согласие на публикацию. Все участники исследования или их законные представители добровольно подписали форму информированного согласия до включения в исследование.

Источники финансирования. Отсутствуют.

Раскрытие интересов. Авторы заявляют об отсутствии конфликта интересов.

Информация об авторах

Александр Андреевич Снетков, канд. мед. наук; eLibrary SPIN: 8901-4259; ORCID: 0000-0001-5837-9584; isnetkov@gmail.com

✉ Ильяс Дамирович Ишкиняев, Россия, 127299, Москва, ул. Приорова, 10; eLibrary SPIN: 2180-0780; ORCID: 0009-0003-2228-1405; ilyas.ishkinyayev@gmail.com

Роман Сергеевич Гамаюнов; eLibrary SPIN: 2451-9875; ORCID: 0000-0002-9960-9427; cito11@hotmail.ru

Authors' Info

Aleksandr Andreyevich Snetkov, MD, Cand. Sci. (Medicine); eLibrary SPIN: 8901-4259; ORCID: 0000-0001-5837-9584; isnetkov@gmail.com

✉ Ilyas Damirovich Ishkinyayev, MD; 10 Priorova str., Moscow, 127299, Russia; eLibrary SPIN: 2180-0780; ORCID: 0009-0003-2228-1405; ilyas.ishkinyayev@gmail.com

Roman Sergeevich Gamayunov, MD; eLibrary SPIN: 2451-9875; ORCID: 0000-0002-9960-9427; cito11@hotmail.ru