



КОМПЬЮТЕРНАЯ ОПТИЧЕСКАЯ ТОПОГРАФИЯ: ОЦЕНКА РЕЗУЛЬТАТОВ ОПЕРАТИВНОГО ЛЕЧЕНИЯ КИФОЗОВ НА ПОЧВЕ БОЛЕЗНИ ШЕЙЕРМАННА

В.Н. Сарнадский¹, М.В. Михайловский², А.Н. Сорокин²

¹ООО «Медицинские топографические системы «МЕТОС», Новосибирск

²Новосибирский НИИ травматологии и ортопедии

Цель исследования. Изучение достоверности топографической оценки грубых кифозов на почве болезни Шейерманна в сравнении с рентгеном, исследование топографических показателей состояния осанки в сагиттальной плоскости до и после операции, разработка комплексной 5-балльной оценки хирургической коррекции кифозов по данным рентгена и топографии.

Материал и методы. В исследование включены 32 пациента с болезнью Шейерманна, прооперированных в клинике детской и подростковой вертебрологии Новосибирского НИИТО. Пациентов разделили на две группы: с нормальным и краниальным (группа 1) и с каудальным (группа 2) положением вершины кифоза. В группу 1 вошли 22 пациента (16 мужчин, 6 женщин, средний возраст $18,6 \pm 3,5$ лет), в группу 2 — 10 (7 мужчин, 3 женщины, средний возраст $20,2 \pm 4,6$ года).

Результаты. Интегральная нормированная высота дуги кифоза лучше любого из первичных топографических параметров кифоза сопоставима с углом Cobb при грубых кифозах на почве болезни Шейерманна. Хирургическая коррекция кифоза приводит к статистически значимым изменениям осанки в сагиттальной плоскости по большинству топографических параметров. Предложена формула 5-балльной оценки результата операции, учитывающая величину коррекции кифоза и его отклонение от нормы после операции, пригодная как для данных топографии, так и для рентгена.

Заключение. Топографические данные могут дополнить общепринятые данные по рентгену при оценке результатов хирургического лечения кифозов на почве болезни Шейерманна. Предложенная комплексная оценка близка самооценке пациента, хорошо совпадает с клинической оценкой и может быть рекомендована для применения во врачебной практике хирурга-вертебролога.

Ключевые слова: компьютерная оптическая топография, болезнь Шейерманна, хирургическая коррекция кифоза, оценка результатов лечения.

COMPUTER OPTICAL TOPOGRAPHY: ASSESSING THE RESULTS OF SURGICAL TREATMENT FOR SHEUERMANN'S KYPHOSIS

V.N. Sarnadsky, M.V. Mikhailovsky, A.N. Sorokin

Objective. To assess a reliability of topographic evaluation of patients with severe Scheuermann's kyphosis vs X-ray study, to study topographic parameters of posture in the sagittal plane before and after surgery, and to develop 5-point scale for evaluating surgical kyphosis correction using X-ray and topography findings.

Material and Methods. The study included 32 patients with Scheuermann's disease operated on in the Clinic of Child and Adolescent Vertebrology at the Novosibirsk RITO. Patients were distributed into two groups: those with normal and cranial location of the kyphotic apex (Group 1), and those with caudal location (Group 2). Group 1 included 22 patients (16 males, 6 females, mean age 18.6 ± 3.5 years), and Group 2 — 10 patients (7 males, 3 females, mean age 20.2 ± 4.6 years).

Results. Integral normalized height of kyphosis (HIK) is better consistent with a Cobb angle than any of the primary topographic parameters for kyphosis when severe kyphosis associated with Scheuermann's disease is estimated. Surgical correction of kyphosis results in statistically significant changes in most of topographic parameters of posture in the sagittal plane. To assess surgery results the 5-point scale was suggested considering the value of kyphosis correction and its postoperative deviation from the norm, which is suitable for both topographic and X-ray findings.

Conclusion. Topographic data may be a supplement to common X-ray data in evaluation of surgical treatment results for Scheuermann's kyphosis. The suggested complex assessment is close to a patient-reported one, agrees well with a clinical assessment, and can be recommended for use in spine surgeon practice.

Key Words: computer optical topography, Scheuermann's disease, surgical correction of kyphosis, assessment of treatment results.

Hir. Pozvonoc. 2013;(1):42–54.

С начала хирургического лечения пациентов с болезнью Шейерманна и до настоящего времени оценка результатов оперативной коррекции кифозов ограничивалась определением по данным рентгена величины достигнутой коррекции кифоза в ближайшем периоде и ее потери в отдаленном [3, 6–11, 13]. Косметический эффект коррекции оценивали по профильным фотографиям до и после операции. В редких случаях авторы дополнительно анализировали баланс туловища, определяемый с помощью отвеса [7, 9]. Достаточно полный обзор современной литературы по данному вопросу приведен в монографии М.В. Михайловского, Н.Г. Фомичева [3].

В Новосибирском НИИТО в 1994 г. разработан метод компьютерной оптической топографии (КОМОТ) рельефа тела человека [1], на его основе создана первая отечественная медицинская топографическая система ТОДП для диагностики деформации позвоночника и нарушений осанки у детей и подростков. С 1996 г. обследование на системе ТОДП пациентов НИИТО с деформациями позвоночника стало обязательным. Оно привязано к стандартной схеме наблюдения и включает в себя обследование до операции, после нее через 2 недели, 6 мес. и каждый последующий год. Накопленные данные о большом числе больных сколиозом позволили в 2007 г. получить и опубликовать детальные результаты хирургического лечения идиопатических сколиозов по топографическим данным системы ТОДП [5]. Хирургическое лечение при болезни Шейерманна показано весьма редко, поэтому набор статистики по этой категории больных прошел дольше. Первая работа по оценке хирургической коррекции кифозов по данным рентгена 14 больных появилась в 2005 г. [2]. В литературных источниках не найдено исследований, посвященных топографической оценке результатов хирургического лечения кифозов при болезни Шейерманна, поэтому настоящее исследование является, по нашему мнению, первой работой в этом направлении.

Цель исследования – изучение достоверности топографической оценки грубых кифозов на почве болезни Шейерманна в сравнении с рентгеном, исследование топографических показателей состояния осанки в сагиттальной плоскости до и после операции, разработка комплексной 5-балльной оценки хирургической коррекции кифозов по данным рентгена и топографии.

Материал и методы

В исследование включены 32 пациента с болезнью Шейерманна, прооперированных в клинике детской и подростковой вертебрологии Новосибирского НИИТО, имеющих результаты обследования на системе ТОДП до операции, через 2 недели и 6 мес. после операции. Пациентов разделили на две группы: Гр1 – с краниальным и нормальным расположением вершины кифоза; Гр2 – с каудальным расположением. В Гр1 вошли 22 пациента (16 мужчин, 6 женщин), средний возраст которых $18,6 \pm 3,5$ года (от 14 до 25 лет), средний угол кифоза по Cobb – $76,0^\circ \pm 8,8^\circ$ ($65-100^\circ$); в Гр2 – 10 пациентов (7 мужчин, 3 женщины), средний возраст $20,6 \pm 4,6$ года (от 17 до 32 лет), средний угол кифоза – $89,2^\circ \pm 12,3^\circ$ ($69-116^\circ$). Различия между группами по возрасту оказались статистически не достоверными, а по углу кифоза – значимыми ($P < 0,002$). Группы получились близкими по соотношению полов с преобладанием мужчин в 2,7 раза в Гр1 и в 2,3 раза в Гр2.

Пациентов обследовали на системе ТОДП первого поколения (с переменной оптической схемой), результаты обработали современной версией программного обеспечения – программой «WTOPOV3.9-2012». Топографические данные экспортировали в программу «Microsoft Excel», с помощью которой выполняли все статистические расчеты. Помимо топографических параметров, в исследовании использовали данные рентгенологических углов кифоза и лордоза, положения вершины кифоза, данные самооценки пациентов по опроснику

SRS-24, взятые из клинической базы НИИТО. Для определения статистической значимости различий средних значений (топографических и рентгенологических) параметров и коэффициентов корреляции Пирсона использовали t-критерий Стьюдента.

Результаты и их обсуждение

Исследование сопоставимости оценки грубых кифозов по данным рентгена и топографических параметров. Провели сравнение топографических и рентгенологических параметров, оценивающих состояние грудного кифоза у пациентов до операции. Результаты сравнения для каждого пациента приведены в табл. 1, в 1-м столбце которой указаны номер пациента в группе и его пол. Далее по тексту статьи при обращении к данным пациента в табл. 1 (табл. 3) мы будем задавать его номер в виде: 1мГр1, что обозначает 1-го пациента мужского пола из Гр1. Во 2-м и 3-м столбцах табл. 1 приведены уровни вершины кифоза (номера позвонков без указания Th) по данным рентгена и топографии соответственно. Вершина кифоза по рентгену выбиралась как наиболее горизонтальный позвонок или межпозвонковый диск между двумя позвонками вблизи вершины (например, 7,5 для пациента 1мГр1). По данным топографии, вершина кифоза определяется по сагиттальной проекции линии остистых отростков как точка максимальной высоты дуги кифоза [4]. Для удобства сравнения топографический уровень вершины кифоза выражен номером позвонка. Группы сформированы по данным рентгена, причем в Гр1 вошли все пациенты с вершиной кифоза от Th₈–Th₉ и выше, а в Гр2 – все остальные пациенты. В Гр1 среднее значение уровня вершины по данным топографии оказалось смещенным каудально (относительно положения по данным рентгена) на 0,4 позвонка (разброс $\pm 1,5$), а в Гр2 – в том же направлении на 0,85 позвонка (разброс от -2,5 до +0,5). При этом у 82 % пациентов Гр1 и у 80 % Гр2 разли-

Таблица 1

Сравнение рентгенологической и топографической оценок состояния грудного кифоза у пациентов с болезнью Шейерманна до операции

Пациент	RgA,	TA,	RgK,	A1K, град.		RgKσ	HKσ		A1Kσ		A2Kσ		A3Kσ		HKσ	
	Th	Th		град.	абс.		разн.	абс.	разн.	абс.	разн.	абс.	разн.	абс.	разн.	абс.
Группа 1 с нормальным или краниальным расположением вершины кифоза																
1м	7,5	7,0	100	84	-16,0	6,74	5,45	-1,29	4,63	-2,11	6,01	-0,73	4,46	-2,27	5,19	-1,55
2ж	5,5	6,5	72	78,8	6,8	3,79	3,48	-0,31	4,01	0,22	4,42	0,63	2,59	-1,20	3,69	-0,10
3м	7,5	7,0	75	75,3	0,3	4,11	4,64	0,53	3,62	-0,49	4,97	0,87	3,85	-0,26	4,21	0,11
4ж	8,0	7,0	80	72,2	-7,8	4,63	5,35	0,72	3,27	-1,36	5,41	0,78	5,04	0,40	5,01	0,38
5м	8,5	7,0	65	64,8	-0,2	3,05	3,37	0,32	2,46	-0,60	3,39	0,33	2,63	-0,42	2,93	-0,12
6м	7,5	6,5	80	85,7	5,7	4,63	7,58	2,95	4,78	0,15	6,17	1,54	5,96	1,33	6,12	1,49
7м	8,5	8,0	67	58,4	-8,6	3,26	3,79	0,53	1,74	-1,52	3,96	0,69	3,45	0,19	3,26	0,00
8м	8,0	8,0	65	65,2	0,2	3,05	3,66	0,61	2,50	-0,55	3,38	0,33	2,66	-0,39	3,13	0,08
9ж	8,0	8,0	75	68,9	-6,1	4,11	4,57	0,47	2,91	-1,20	4,10	-0,01	3,97	-0,14	4,10	-0,01
10м	8,5	7,5	76	67,7	-8,3	4,21	5,38	1,17	2,78	-1,43	4,45	0,24	5,07	0,86	4,54	0,33
11м	6,5	7,0	72	71,7	-0,3	3,79	3,54	-0,25	3,23	-0,56	4,32	0,53	3,23	-0,56	3,72	-0,07
12м	8,5	7,0	86	89,2	3,2	5,26	6,86	1,59	5,17	-0,09	5,56	0,30	5,52	0,26	5,86	0,59
13м	8,0	7,0	84	70,0	-14,0	5,05	4,02	-1,03	3,02	-2,03	4,64	-0,41	2,60	-2,45	3,51	-1,54
14м	8,0	8,0	74	75,8	1,8	4,00	5,51	1,51	3,67	-0,33	5,03	1,03	4,27	0,27	4,84	0,84
15м	8,0	7,0	70	66,8	-3,2	3,58	3,26	-0,32	2,68	-0,90	3,18	-0,40	2,40	-1,18	2,73	-0,85
16ж	7,5	8,0	81	83,7	2,7	4,74	3,97	-0,77	4,56	-0,18	4,35	-0,39	3,32	-1,42	4,35	-0,39
17ж	8,5	8,0	76	72,8	-3,2	4,21	3,82	-0,39	3,35	-0,86	4,43	0,22	3,49	-0,72	4,06	-0,15
18м	7,5	7,0	66	73,5	7,5	3,16	4,10	0,94	3,42	0,26	3,18	0,03	2,32	-0,84	3,01	-0,15
19м	7,5	6,0	70	65,3	-4,7	3,58	3,37	-0,21	2,51	-1,07	3,40	-0,17	2,28	-1,30	2,60	-0,98
20м	7,0	7,0	77	71,4	-5,6	4,32	4,82	0,51	3,19	-1,12	4,83	0,51	3,24	-1,07	4,14	-0,18
21ж	8,0	8,0	92	100,0	8,2	5,89	8,68	2,79	6,39	0,50	7,07	1,18	6,63	0,74	8,03	2,13
22м	6,0	7,5	70	68,8	-1,2	3,58	4,58	1,00	2,90	-0,67	4,20	0,62	3,72	0,14	3,80	0,22
Срз	7,66	7,27	76,00	74,10	-1,90	4,22	4,72	0,50	3,49	-0,72	4,57	0,35	3,76	-0,46	4,22	0,00
Ско	0,81	0,59	8,79	9,62	6,55	0,93	1,44	1,09	1,07	0,72	1,02	0,57	1,25	0,97	1,28	0,84
Rp	—	—	1,00	0,75	—	1,00	0,66	—	0,75	—	0,84	—	0,64	—	0,75	—
Группа 2 с каудальным расположением вершины кифоза																
1м	9,5	8,5	100,0	84,4	-15,6	6,74	7,58	0,85	4,64	-2,10	5,81	-0,93	7,90	1,16	6,81	0,08
2ж	9,0	9,0	87,0	83,6	-3,4	5,37	5,98	0,61	4,54	-0,83	5,34	-0,02	5,86	0,49	5,69	0,33
3ж	9,5	9,0	85,0	79,6	-5,4	5,16	4,41	-0,75	4,10	-1,06	4,04	-1,12	4,38	-0,78	4,46	-0,70
4м	10,0	9,5	83,0	62,7	-20,3	4,95	4,14	-0,80	2,23	-2,72	3,72	-1,22	5,33	0,38	4,41	-0,54
5м	9,0	8,0	87,0	84,0	-3,0	5,37	6,56	1,20	4,59	-0,78	5,27	-0,10	5,20	-0,17	5,46	0,09
6м	11,5	9,0	84,0	78,6	-5,4	5,05	5,74	0,69	3,99	-1,06	3,76	-1,29	6,84	1,79	5,06	0,00
7м	9,5	8,0	116,0	100,9	-15,1	8,42	10,17	1,75	6,47	-1,95	7,62	-0,80	8,81	0,39	9,13	0,71
8м	10,0	9,0	90,0	66,6	-23,4	5,68	5,83	0,15	2,66	-3,02	4,77	-0,91	6,72	1,04	5,26	-0,43
9ж	8,5	9,0	69,0	65,3	-3,7	3,47	3,11	-0,36	2,51	-0,96	2,54	-0,94	2,48	-0,99	2,81	-0,66
10м	9,0	8,0	92,0	86,1	-5,9	5,89	7,56	1,66	4,82	-1,08	6,84	0,94	7,14	1,24	6,93	1,04
Срз	9,55	8,70	89,20	79,20	-10,10	5,61	6,11	0,50	4,05	-1,56	4,97	-0,64	6,06	0,45	5,60	-0,01
Ско	0,83	0,54	12,30	11,60	7,68	1,29	2,03	0,92	1,29	0,83	1,54	0,70	1,83	0,90	1,72	0,59
Rp	—	—	1,00	0,79	—	1,00	0,94	—	0,79	—	0,89	—	0,89	—	0,96	—

Пациент — номер пациента в группе с указанием пола; RgA — положение вершины кифоза по данным рентгена, соответствующее номеру грудного позвонка; TA — положение вершины кифоза по данным топографии; RgK — угол кифоза по Cobb; A1K — описанный угол кифоза; RgKσ — σ-нормированный угол кифоза по Cobb; HKσ, A1Kσ, A2Kσ, A3Kσ — σ-нормированные первичные параметры кифоза (высота дуги, описанный угол, вписанный угол, проективный угол); HKσ — σ-нормированная интегральная высота дуги кифоза; абс. — абсолютное значение топографических параметров; разн. — разность топографической и рентгенологической оценок кифоза; Срз — среднее арифметическое значение параметров; Ско — среднеквадратическое значение параметров; Rp — коэффициент корреляции Пирсона между углом Cobb и топографическими параметрами (статистически значим с величиной $P < 0,01$ при значении $Rp > 0,58$ Gr1 и $Rp > 0,77$ Gr2).

ца между рентгеном и топографией не превышала одного позвонка.

В 4-м столбце табл. 1 приведен угол кифоза по Cobb, расчерченный по схеме Th₄–Th₁₂, а в 5-м столбце – его топографический аналог – описанный угол кифоза А1К [4], который строится по касательным к сагитальной проекции линии остистых отростков в точках С₇ и на границе «кифоз – лордоз» (точка перегиба или максимального наклона касательной к вертикали, часто не соответствует уровню Th₁₂). В 6-м столбце табл. 1 приведена разность углов Cobb и А1К. Среднее значение разности между этими углами в Гр1 составило $-1,90 \pm 6,55^\circ$ (разброс от $-16,0$ до $+8,2^\circ$), а в Гр2 оно получилось более значительным $-10,10 \pm 7,68^\circ$ (разброс от $-23,4$ до $-3,0^\circ$). Разница более 10° выявлена лишь у 9 % пациентов Гр1, а в Гр2 – у 50 % пациентов (в обеих группах для кифозов более 80° по Cobb), то есть для грубых кифозов топографический угол часто значительно занижен.

Для менее выраженных кифозов топографический аналог, наоборот, завышает значение угла Cobb. Так, Weiss, Elobeidi [12] методом видеостереографии обследовали 53 пациентов (23 мужчин, 30 женщин; средний возраст 17 лет, диапазон от 11 до 56 лет, средний угол Cobb $49^\circ \pm 17^\circ$) и получили средний топографический угол (аналогичный А1К) $63^\circ \pm 13^\circ$, то есть на 14° больше рентгеновского; корреляция по Пирсону – 0,78. Мы проводили подобные исследования в группе из 20 пациентов с менее выраженными кифозами (7 мужчин, 13 женщин; средний возраст 12,6 лет, диапазон от 8 до 17 лет, средний угол Cobb $39,0^\circ \pm 8,9^\circ$) и получили средний топографический угол А1К $49,0^\circ \pm 8,3^\circ$, то есть на 10° больше рентгеновского, а корреляция по Пирсону составила 0,67. При этом максимальная разность была $+26^\circ$, а 45 % пациентов имели разность более $+10^\circ$.

Из-за большой вариабельности А1К мы в начале разработки методического обеспечения системы ТОДП отказались оценивать величину кифоза только по одному углу А1К и разрабо-

тали интегральные параметры определения величины физиологических изгибов – интегральную высоту дуги кифоза НИК и лордоза НИЛ. НИК строится по четырем первичным параметрам кифоза [4]: НК (высота дуги кифоза), А1К и А2К (описанный угол дуги кифоза – аналог угла Cobb, вписанный угол – аналог угла Фергюсона), а также А3К (проективный угол дуги кифоза). Все эти первичные параметры описывают величину дуги кифоза, но используют разные способы ее определения, поэтому их суммирование позволяет получить более устойчивый к ошибкам и достоверный параметр кифоза. Для расчета НИК суммируются с определенными весами не сами первичные параметры, а их σ -нормированные значения, получаемые по формуле: $P_\sigma = (P - P_n)/\sigma$, где P – значение параметра, P_n – его норма (среднестатистическое значение, полученное по результатам массовых скрининг-обследований пациентов в возрасте от 5 до 17 лет), σ – среднеквадратическое отклонение. Первичные σ -нормированные параметры показывают степень отклонения кифоза от нормы, они безразмерны, поэтому легко суммируются. Их значения приведены в 8-, 10-, 12- и 14-м столбцах, а σ -нормированная интегральная высота кифоза (НИК σ) в 16-м. Для сопоставления величины кифоза по топографическим параметрам с углом Cobb потребовалось получить и σ -нормированное значение этого угла. Для этого по данным участвующих в исследовании пациентов посредством вариационных вычислений получили оценку среднего значения угла кифоза по Cobb ($36,0^\circ$) и σ ($9,5^\circ$), которые обеспечивают минимум средней разности между НИК σ и RgK σ в обеих группах пациентов. Для проверки корректности полученных величин воспользовались данными литературного обзора М.В. Михайловского, Н.Г. Фомичева [3], в котором приведены следующие средние значения угла кифоза: 30° (Roaf), 35° (Rocher), 37° (Stagnata), 36° (Bernhardt), 42° (Jackson) и $36,5^\circ$ (Михайловский). Усреднив эти значения, мы получи-

ли $36,08^\circ$, что совпало с нашей расчетной оценкой нормы. В работе Bernhardt (Цит. по: М.В. Михайловский, Н.Г. Фомичев, 2011) мы нашли также значение σ равное 10° (2/3 обследованных имели деформацию, величина которой варьировала в пределах интервала 10° при средней величине 36°), что также совпало с нашей оценкой ($\sigma = 9,5^\circ$). Используя полученные значения ($36,0^\circ$ и $9,5^\circ$), мы рассчитали σ -нормированные значения RgK σ (7-й столбец табл. 1) и разности между σ -нормированными топографическими параметрами величины кифоза и RgK σ (9-, 11-, 13-, 15- и 17-й столбцы табл. 1). Эти разности у каждого пациента позволяют судить о расхождении топографических параметров величины кифоза и угла Cobb в числовых значениях, у которых единица соответствует 1σ . Анализ значений разностей показал, что НИК более точно и достоверно отражает состояние кифоза, по сравнению с каждым из первичных топографических параметров в отдельности. При этом среднее значение разности (строка Срз) между НИК σ и RgK σ в Гр1 и Гр2 равно нулю, то есть НИК σ является несмещенной оценкой RgK σ . В табл. 1 (строки Rp) приведены коэффициенты корреляции Пирсона между углом Cobb и топографическими параметрами. Все первичные параметры и НИК σ имели статистически значимую и высокую корреляцию с углом Cobb (0,64 и более). При этом в Гр2 корреляция оказалась выше, чем в Гр1. Коэффициент корреляции между RgK σ и НИК σ в Гр1 равен 0,75, в Гр2 – 0,96, а общий для двух групп коэффициент составил 0,87. В Гр1 только у 4 (18 %) пациентов разность для НИК σ превысила 1σ ($1\text{мГр}1$, $13\text{мГр}1 < 0$ и $6\text{мГр}1$, $21\text{мГр}1 > 0$). При этом у всех из них все топографические параметры показали отклонение от RgK σ в одну сторону, что может свидетельствовать о вероятной ошибке при расчерчивании угла Cobb или из-за некорректной позы пациента при съемке. Для сравнения отметим, что в этой же группе по А1К σ разность превысила 1σ у 8 (36 %) пациентов. В Гр2

ситуация для НКσ оказалась лучше – только 1 (10 %) пациент имел отклонение 1,0σ, но хуже для А1Кσ – у 7 (70 %) пациентов получено отклонение более 1σ.

Таким образом, проведенное исследование показало, что при болезни Шейерманна НК хорошо сопоставима с углом Cobb и лучше отдельных переносных параметров отражает состояние кифоза.

Исследование топографической динамики состояния пациентов до и после операции. Результаты анализа

Исследование топографической динамики состояния пациентов до и после операции. Результаты анализа

Таблица 2

Динамика состояния пациентов с болезнью Шейерманна по данным рентгена и топографии до и после операции (средние значения ± Ско)

Параметры	До операции (ДО)		Через 14 дней после операции (ПО1)		Через 6 мес. после операции (ПО2)	
	Гр1	Гр2	Гр1	Гр2	Гр1	Гр2
Рентгенологические углы по Cobb кифоза (RgK) и лордоза (RgL)						
RgK, град.	76,05 ± 8,79*, \$	89,20 ± 12,30*, \$	41,50 ± 11,00\$	46,90 ± 14,10\$	44,50 ± 11,40\$	49,80 ± 13,10\$
RgL, град.	75,0 ± 10,9*, \$	82,1 ± 11,1*, \$	51,4 ± 14,3\$	54,0 ± 11,7\$	55,7 ± 12,3\$	58,3 ± 12,7\$
Топографические параметры оценки выраженности физиологических изгибов						
НК, см	6,10 ± 1,11*, \$	7,17 ± 1,56*, \$	4,49 ± 0,63\$, #	5,25 ± 1,96\$	3,72 ± 1,02\$, #	3,94 ± 1,09\$
A1K, град.	74,11 ± 9,62\$	79,19 ± 11,60\$	56,08 ± 7,04\$	59,33 ± 14,49\$	55,72 ± 11,88\$	54,15 ± 7,33\$
A2K, град.	47,09 ± 5,22\$	49,16 ± 7,84\$	32,84 ± 4,04\$, #	32,93 ± 8,52\$	28,21 ± 5,79\$, #	27,12 ± 6,27\$
A3K, град.	11,23 ± 2,24*, \$	15,38 ± 3,29*, \$	6,64 ± 1,17\$, #	8,08 ± 3,45\$	5,24 ± 1,67\$, #	5,99 ± 2,01\$
НК, см	5,02 ± 0,78*, \$	5,87 ± 1,05*, \$	3,37 ± 0,51\$, #	3,78 ± 1,19\$	2,93 ± 0,72\$, #	3,54 ± 0,97\$
HL, см	3,57 ± 0,64\$	3,27 ± 0,67\$	2,36 ± 0,95\$	2,17 ± 0,51\$	2,33 ± 0,42*, \$	1,88 ± 0,34*, \$
A1L, град.	51,26 ± 11,28\$	55,31 ± 9,93\$	30,41 ± 12,70\$	33,50 ± 11,39\$	31,89 ± 9,34\$	28,40 ± 5,75\$
A2L, град.	36,01 ± 8,79\$	40,19 ± 6,38\$	21,14 ± 9,33\$	24,11 ± 7,55\$	22,80 ± 6,42\$	21,67 ± 3,71\$
A3L, град.	3,82 ± 1,94\$	2,64 ± 1,78	2,30 ± 1,79\$	1,91 ± 1,74	2,93 ± 1,15	2,11 ± 1,05
HL, см	2,79 ± 0,60\$	2,70 ± 0,55\$	1,68 ± 0,77\$	1,67 ± 0,50\$	1,80 ± 0,45\$	1,54 ± 0,32\$
Топографические параметры оценки геометрии и максимальной кривизны физиологических изгибов						
DAK, %	0,71 ± 2,63*, \$	-5,90 ± 2,72*, \$	5,44 ± 3,36*, \$	2,70 ± 3,59*, \$	6,37 ± 4,20\$	3,54 ± 4,96\$
DAL, %	-1,45 ± 2,89*	-6,82 ± 2,36*	-2,78 ± 3,33*	-7,08 ± 1,98*	-3,27 ± 3,74*	-8,27 ± 2,41*
IDLK, %	-0,56 ± 4,02*	8,08 ± 3,10*	-1,36 ± 5,17*	6,78 ± 4,80*	0,45 ± 6,44*	7,97 ± 3,47*
MCS3, 1/м	-7,76 ± 1,29\$	-8,20 ± 1,08\$	-4,89 ± 1,12*, \$, #	-4,10 ± 1,33*, \$	-3,98 ± 0,96\$, #	-3,85 ± 1,08\$
MCS2, 1/м	9,35 ± 4,93\$	12,38 ± 3,91\$	4,49 ± 2,18*, \$	6,75 ± 3,87*, \$	5,33 ± 1,82\$	5,45 ± 1,32\$
Топографические параметры оценки положения и ориентации лопаток						
SK, град.	6,17 ± 3,42*, \$	9,74 ± 2,61*, \$	1,57 ± 3,87\$	1,10 ± 4,51\$	0,75 ± 4,27\$	1,82 ± 2,49\$
SN, град.	-1,24 ± 4,00	-3,02 ± 2,89	-2,77 ± 3,52\$	-5,07 ± 2,83\$, #	-1,57 ± 3,53	-2,07 ± 0,74#
ST, град.	2,47 ± 3,31\$	3,36 ± 1,36\$	-0,60 ± 3,59\$	-1,98 ± 2,92\$	-0,41 ± 3,79\$	-0,12 ± 1,19\$
SA1, град.	-21,08 ± 6,79\$	-20,33 ± 7,12\$	-15,50 ± 7,81\$	-18,06 ± 7,76	-17,20 ± 6,12	-14,17 ± 5,33\$
SA2, град.	30,18 ± 5,59*, \$	34,98 ± 4,59*, \$	14,91 ± 7,25\$	15,44 ± 7,96\$	14,70 ± 6,55\$	14,23 ± 3,54\$
SA3, град.	-43,94 ± 7,07	-44,21 ± 8,69	-41,18 ± 3,98	-43,89 ± 8,47	-41,02 ± 6,22	-39,92 ± 4,56
Топографические параметры оценки положения и ориентации лопаток						
GS, град.	33,11 ± 5,61\$	34,89 ± 7,18\$	29,60 ± 6,26	24,96 ± 10,25\$	28,15 ± 3,48*, \$	21,02 ± 7,35*, \$
SS, град.	18,32 ± 4,80\$	20,51 ± 4,21\$	12,89 ± 2,93\$	14,83 ± 5,41\$	13,23 ± 4,86\$	13,31 ± 6,26\$
H1S, мм	0,67 ± 6,13*, \$	-6,38 ± 7,27*, \$	2,59 ± 7,56#	-1,71 ± 12,61#	14,44 ± 8,72\$, #	18,38 ± 8,63\$, #
H2S, мм	-0,59 ± 3,65\$	-3,67 ± 5,06\$	4,46 ± 8,55\$, #	3,95 ± 7,42\$, #	9,64 ± 8,57\$, #	11,41 ± 6,52\$, #
DS, мм	88,87 ± 8,63	91,24 ± 15,15\$	85,44 ± 13,97	77,88 ± 12,63\$	82,75 ± 12,62*	67,61 ± 12,22*, \$
Длина туловища от верхней точки межъягодичной складки до остистого отростка С7						
Lng, мм	514,47 ± 30,68\$	504,14 ± 27,37\$	578,78 ± 32,33\$, #	567,34 ± 32,74\$	555,95 ± 35,89\$, #	545,05 ± 28,87\$
Интегральные индексы нарушений формы дорсальной поверхности туловища в сагиттальной плоскости						
PTI_OS	1,92 ± 0,74\$	2,42 ± 0,46\$	1,58 ± 0,52	1,77 ± 0,47\$, #	1,37 ± 0,75\$	0,94 ± 0,34\$, #
PTI_DS	1,95 ± 0,57*, \$	2,72 ± 0,56*, \$	1,38 ± 0,41\$	1,66 ± 0,60\$	1,24 ± 0,47\$	1,57 ± 0,25\$
PTI_S	1,90 ± 0,53*, \$	2,58 ± 0,52*, \$	1,45 ± 0,32\$, #	1,69 ± 0,50\$, #	1,27 ± 0,31\$, #	1,49 ± 0,29\$, #

Гр1 – группа пациентов с нормальным или краниальным расположением вершины кифоза; Гр2 – группа пациентов с каудальным расположением вершины кифоза; *, \$, # – параметры со статистически значимыми различиями с величиной $P < 0,05$: * – между Гр1 и Гр2 в одинаковые периоды наблюдения; \$ – в Гр1 и Гр2 между обследованиями ДО и ПО1, ДО и ПО2; # – в Гр1 и Гр2 между обследованиями ПО2 и ПО1.

исходного состояния и его динамики в двух группах пациентов представлены в табл. 2, в которую вошли 30 основных топографических параметров состояния осанки в сагиттальной плоскости, а также для сопоставления рентгеном – углы кифоза и лордоза по Cobb (RgK, RgL). Представленные в табл. 2 топографические параметры разбиты на группы.

Параметры оценки выраженности физиологических изгибов включают для кифоза НК, А1К, А2К, А3К, НК, которые описаны в предшествующем разделе статьи, и их аналоги для лордоза НЛ, А1Л, А2Л, А3Л, НЛ [4].

Топографические параметры оценки геометрии и максимальной кривизны физиологических изгибов включают DAK – смещение вершины кифоза и DAL – смещение вершины лордоза относительно их нормального анатомического положения (имеют знак «плюс» для краниального и «минус» для каудального смещения); IDLK – индекс изменения нормальной протяженности кифоза или лордоза (имеет знак «плюс» при удлинении кифоза и «минус» при удлинении лордоза); MCS3 – максимальная кривизна дуги кифоза в области его вершины и MCS2 – максимальная кривизна дуги лордоза (кифоз и лордоз в переднезаднем направлении ориентированы в разные стороны, поэтому MCS3 и MCS2 имеют разные знаки).

Топографические параметры оценки положения туловища и его частей в сагиттальной плоскости включают SK – угол наклона кпереди-кзади вершины кифоза относительно точки крестца (вершины межъягодичной складки); SN – угол наклона кпереди-кзади точки C₇ относительно вершины лордоза; ST – угол наклона кпереди-кзади туловища (угол баланса туловища в сагиттальной плоскости, норма равна 0); SA1 – угол наклона крестца относительно вертикали; SA2 – угол наклона сагиттальной проекции на границе «кифоз – лордоз»; SA3 – угол наклона сагиттальной проекции кпереди на уровне C₇. Углы SK, SN и ST имеют знак «минус» при накло-

не туловища кпереди и знак «плюс» при наклоне кзади.

Топографические параметры оценки положения и ориентации лопаток включают параметры, являющиеся полусуммой соответствующих параметров для левой и правой лопаток: GS – углов разворота лопаток в горизонтальной плоскости; SS – углов наклона медиальных краев лопаток в сагиттальной плоскости; H1S – высот отстояния нижних углов лопаток кзади относительно уровня линии остистых отростков (знак «плюс», если углы лопаток выступают кзади, «минус» – кзади сильнее выступает линия остистых); H2S – высот отстояния нижних углов лопаток кзади относительно грудной клетки (высота крыловидности лопаток, знак – аналогично H1S); DS – расстояний между нижними углами лопаток и линией остистых (расстояния между лопатками).

Длина туловища – параметр Lng, равный топографической длине туловища (3D-расстояние от верхней точки межъягодичной складки до C₇).

Интегральные индексы нарушений формы дорсальной поверхности туловища в сагиттальной плоскости включают PTI_OS – индекс нарушения ориентации; PTI_DS – индекс деформации физиологических изгибов; PTI_S – общий интегральный индекс нарушений осанки в сагиттальной плоскости.

До операции (ДО), по данным рентгена, углы кифоза и лордоза оказались статистически значимо больше в Gr2. Все топографические параметры величины кифоза также больше в Gr2, однако статистически значимо – только НК, А3К и НК. Топографические параметры лордоза в обеих группах оказались выше нормы и не показали между группами статистически значимых различий. Все три параметра геометрии физиологических изгибов DAK, DAL и IDLK показали существенную статистическую значимость различий с более каудальным положением в Gr2 не только вершины кифоза, но и лордоза, а также большую, чем в норме, протяженность кифоза (на 8 %). В Gr1 положение вершин кифоза и лордоза, а так-

же соотношение их протяженности оказались близкими к норме. Кривизна обоих изгибов оказалась большей в Gr2, но без статистически значимых различий. Среди параметров ориентации туловища статистически значимые различия выявлены только для SK и SA2 с большими значениями в Gr2. По параметрам лопаток выявлены существенные различия только для H1S с преобладанием отклонений от нормы для всех параметров в Gr2. Большими в Gr2 оказались все интегральные индексы (но статистически значимые различия выявлены только для PTI_DS, PTI_S). Таким образом, топографические параметры показали в Gr1 и Gr2 статистически значимые различия по 11 из 30 анализируемых параметров с преобладанием отклонений от нормы в Gr2, что соответствует большему значению кифоза в этой группе по данным рентгена, и нарушению геометрии физиологических изгибов. Следует отметить, что параметр НК показал между группами статистически значимые различия, как и угол Cobb, а А1К не показал.

Сразу после операции (ПО1) и в отдаленном периоде (ПО2), по данным рентгена, кифоз и лордоз были радикально уменьшены в обеих группах, с потерей статистической значимости различий между ними. Для ПО1 средняя коррекция кифоза в Gr1 и Gr2 соответственно составила 44,6 и 47,7 %, а лордоза – 31,5 и 34,2 %. Для ПО2 коррекция кифоза в обеих группах несколько уменьшилась и составила для кифоза 41,5 и 44,9 %, для лордоза – 25,7 и 29,0 %. Статистической значимости различий в группах между ПО2 и ПО1 не установлено.

Топографические параметры величины кифоза и лордоза после операции показали, подобно рентгену, картину радикального уменьшения со статистической значимостью различий для всех параметров, кроме А3Л. Для ПО1 и ПО2, при сравнении с рентгеном, в обеих группах выявлена отличная от него картина топографических изменений кифоза: все параметры для ПО1 оказались больше, чем для ПО2. При этом статисти-

чески значимые различия выявлены только в большей по количеству пациентов Gr1. Меньшая коррекция кифоза, по данным топографии, для ПО1, вероятно, связана с отеком состоянием мягких тканей спины сразу после операции. По лордозу в группах состояние между ПО1 и ПО2 статистически значимо не отличается и характеризуется некоторым увеличением лордоза в Gr1 и уменьшением в Gr2.

Топографические параметры оценки геометрии и максимальной кривизны физиологических изгибов показали, что сразу после операции в обеих группах статистически значимо переместились вершины кифоза в краниальном направлении (DAK) с некоторым увеличением (без статистической значимости) для ПО2. Между группами по DAK статистическая значимость различий исчезла только для ПО2. Вершина лордоза (DAL) у обеих групп сместилась каудально, без статистически значимых различий между ПО1 и ПО2, но с сохранением статистически значимого более каудального положения лордоза в Gr2. Соотношение протяженности кифоза и лордоза (IDLK) в обеих группах статистически значимо не изменилось. Максимальная кривизна дуг кифоза (MCS3) и лордоза (MCS2) для ПО1 радикально уменьшилась, для ПО2 кривизна кифоза в обеих группах, а лордоза в Gr2 уменьшилась дополнительно. Статистически значимые различия между ПО1 и ПО2 найдены только для кривизны кифоза в Gr1.

Топографические параметры оценки положения туловища и его частей в сагиттальной плоскости. В результате операции в обеих группах радикально уменьшились (в направлении нормы) углы SK и SA2, при отсутствии статистически значимых различий между ПО1 и ПО2. Менее радикально, но статистически значимо уменьшился угол ST. Угол SN сразу после операции статистически значимо изменился с усилением наклона кпереди, а для ПО2 вернулся к дооперационным значениям. Угол SA1 уменьшился, но не так сильно, как SA2. Статистически значимые различия для SA1 выявлены

в Gr1 между ДО и ПО1, а в Gr2 между ДО и ПО2. Угол SA3 после операции статистически значимо не изменился.

Топографические параметры оценки положения и ориентации лопаток в результате операции показали существенную нормализацию в обеих группах. Угол GS статистически значимо уменьшился, но в Gr2 больше, чем в Gr1, что привело к появлению статистически значимых различий между группами для ПО2. Угол SS также статистически значимо уменьшился, но без значимых различий между ПО1 и ПО2. Высота лопаток H1S и H2S статистически значимо увеличилась, при этом более радикально в промежутке между ПО1 и ПО2, что привело к появлению в обеих группах статистически значимых различий между ПО1 и ПО2. Расстояние DS уменьшилось незначительно в Gr1 и более радикально в Gr2, с появлением статистически значимых различий между группами для ПО2. То есть состояние лопаток сильнее изменилось между ПО1 и ПО2, а не сразу после операции, что свидетельствует о том, что лопаткам требуется определенный период на адаптацию к новым условиям биомеханики позвоночника.

Длина туловища Lng в результате операции радикально увеличилась в обеих группах и затем для ПО2 частично уменьшилась, сохранив статистическую значимость различий между ДО и ПО2. При этом статистически значимое уменьшение Lng в период между ПО1 и ПО2 выявлено только в Gr1 (вероятно, из-за большего ее размера).

Интегральные индексы нарушений формы дорсальной поверхности туловища в сагиттальной плоскости в результате операции показали существенную нормализацию осанки в целом. Индекс нарушения ориентации PPI_OS уменьшился сразу после операции в обеих группах, но более радикально и статистически значимо только в Gr2. Между ПО1 и ПО2 нормализация PPI_OS продолжилась в обеих группах и статистически значимые различия с ДО появились и в Gr1. Индекс деформации физио-

логических изгибов PPI_DS и общий индекс PPI_S статистически значимо уменьшились в обеих группах, но сильнее в Gr2. Из 11 параметров со статистически значимыми различиями для ДО сохранили для ПО2 только DAL и IDLK, вновь появились статистически значимые различия по трем параметрам: HL, GS и DS.

Таким образом, проведенное исследование показало, что в результате операции, помимо кифоза и лордоза, радикально меняются в сторону нормализации и другие топографические показатели формы туловища. В отличие от рентгена, по данным которого фиксируется неизбежная потеря коррекции кифоза в отдаленном периоде, топографические данные в большинстве случаев показывают улучшение состояния осанки в отдаленном периоде по сравнению с ближайшим, что может быть связано с отеком мягких тканей сразу после операции и необходимостью определенного времени для адаптации пациента к новым условиям биомеханики позвоночника.

Балльная оценка результата хирургической коррекции кифоза. Для создания комплексной интегральной оценки (по 5-балльной шкале) результатов оперативной коррекции кифоза использовали два критерия, снижающие балл оценки: отклонение величины коррекции от оптимальной и отклонение достигнутой величины кифоза от нормы. Разработали две оценки по величине коррекции кифоза – по углу Cobb (ERK – рентгенологическая) и по НИК (ЕТК – топографическая), а также оценку коррекции (гармонизации) осанки по интегральному индексу PPI_S (ЕТР – топографическая). С использованием оценок ERK, ЕТК и ЕТР разработана комплексная интегральная оценка КИЕ.

Основная трудность при построении ERK – установить норму для кифоза по рентгену (что было сделано расчетным путем и описано в первой части раздела «Результаты»), а также величину оптимальной коррекции при хирургии кифозов на почве болезни Шейерманна. На настоя-

щий момент не существует единого мнения об оптимальной коррекции кифоза при болезни Шейерманна [4]. Так, Hosman et al. [7], чтобы избежать развития послеоперационного сагиттального дисбаланса, рекомендуют корригировать деформацию только до верхней границы физиологического кифоза (40–50°). Специалисты Новосибирского НИИТО, в отличие от Hosman et al., считают, что с использованием современного сегментарного инструментария III поколения кифоз допустимо корригировать до нижней границы физиологической нормы (20°). Lonner et al. [9] сообщают о большом проценте появления проксимальных (32,1 %) и дистальных (5,1 %) кифозов, развитие которых после операции, по их данным, напрямую коррелирует с процентом коррекции кифоза. Приведенная в зарубежных работах [6–8, 13] нижняя граница коррекции кифоза в отдаленном периоде варьирует от 32 до 37°, а средняя коррекция [6–11, 13] – от 29,3 до 47,0 % (усредненное значение коррекции, по данным разных авторов, 38,7 %). В настоящей работе величина оптимальной коррекции была определена по средней коррекции у пациентов обеих групп, для которых достигнуты хорошие рентгенологический и топографический результаты операции. Полученная таким образом величина оптимальной коррекции по углу Cobb составила 42 %, по НИК – 40 %, по РТИ-S – 45 %. Все три оценки (ERK, ETK и ETP) были построены по одним формулам, имеющим для ERK следующий вид:

$$ERK = 5,5 - A - B,$$

$$A = 2 \times \frac{|CRgK - 42\%|}{42\%} \text{ и}$$

$$B = 2 \times \frac{|RgK - 36^\circ|}{9,5^\circ},$$

где 5,5 – константа, дающая оценку на +5 при $A = B = 0$; A и B – критерии на понижение оценки, учитывающие отклонение коррекции от оптимальной (A) и кифоза после операции от нормы (B); 2 – нормирующий

коэффициент; | | – знак модуля (абсолютной величины без знака); CRgK – величина коррекции кифоза (%); RgK – угол кифоза по Cobb, полученный в результате операции; 42 % – величина оптимальной коррекции; 36 и 9,5° – норма и среднеквадратичное отклонение (σ) для кифоза.

С учетом ERK, ETK и ETP путем взвешенного усреднения построена комплексная интегральная оценка по формуле:

$$KIE = \frac{ERK + ETK + 0,2 \times ETP}{2,2}.$$

Рассчитанные для ПО2 по приведенным формулам оценки ERK, ETK, ETP и KIE для каждого пациента обеих групп представлены в табл. 3, 4. В 1-х столбцах номер пациента, аналогичный указанному в табл. 1. Дополнительно в табл. 3 представлены исходные данные, необходимые для расчета предложенных оценок: во 2–4-х столбцах – данные по рентгену, а в 7–9-х и 10–12-х – соответствующие топографические данные для НИКσ и РТИ-S; приведен топографический диагноз по осанке в сагиттальной плоскости [4] до и после операции (5- и 6-е столбцы): ДП-ГК1 и ДП-ГК2 – гиперкифоз I и II ст. (выраженные и значительные отклонения); НО-КрС – круглая спина, НО-СуС – сутулая спина, НО-ПС – плоская спина, НО-КПС – круглоплоская спина (умеренно выраженные отклонения); ЗС-УсК – субнорма с усилением кифоза, ЗС-Упл – субнорма с уплощением лордоза, ЗС-НГ – субнорма с нарушением геометрии физиологических изгибов, ЗС-НБ – субнорма с нарушением баланса туловища в сагиттальной плоскости, ЗС-Ус – субнорма с усилением кифоза и лордоза (слабовыраженные отклонения). В последних столбцах табл. 3, 4 приведена SEP – самооценка пациентов по опроснику SRS-24 (коэффициент общей удовлетворенности) для ПО2. После строк с данными пациентов приведены строки со средними и среднеквадратическими значениями параметров и оценок (σ и σ) и коэффициент корреляции

Пирсона (Rp), рассчитанный между оценками и другими параметрами (статистически значимые значения корреляции выделены жирным шрифтом в табл. 3, 4 и в тексте статьи).

Анализ приведенных в табл. 3, 4 данных начнем с топографического диагноза. До операции 22,7 % пациентов Gr1 имели диагноз ДП-ГК1; 77,3 % – ДП-ГК2; в Gr2 соответственно 10,0 и 90,0 %, что согласуется с большим средним углом кифоза по рентгену в Gr2. После операции в Gr1 и Gr2 с диагнозами ДП-ГК1, ДП-ГК2 соответственно осталось 4,5 и 13,6 %; 20,0 и 20,0 % пациентов, осанка улучшилась до уровня умеренных нарушений у 40,9 и 50,0 %, а до уровня субнормы у 40,9 и 10,0 %. Средняя коррекция кифоза в Gr1 и Gr2 составила по RgK – 41,50 и 44,48 %, по НИКσ – 38,63 и 40,41 %, по РТИ-S – 29,76 и 42,36 %, то есть и рентген, и топография показывают большую коррекцию в Gr2. Среднее значение балльной оценки результатов операции в Gr1 и Gr2 составило для ERK – 4,43 и 4,16, ETK – 4,24 и 4,29, ETP – 3,63 и 4,24, KIE – 4,25 и 4,23, то есть средние значения всех балльных оценок (кроме ETP в Gr1) оказались достаточно близкими и выше 4 баллов. Что касается оценки EPT, рассчитываемой по РТИ-S, то ее более низкое значение в Gr1 объясняется наличием в этой группе пациентов (5мGr1, 7мGr1, 15мGr1), у которых после операции состояние осанки в целом по интегральному индексу РТИ-S ухудшилось. С учетом большой вариабельности EPT и чтобы существенно не занижать для таких пациентов интегральную оценку KIE, коэффициент для EPT взят равным 0,2. При этом по группам получена очень близкая статистика по оценке KIE: в Gr1 отл. – 4,5 %, хор. – 72,7 %, уд. – 13,6 %, неуд. – 9,1 %, в Gr2 отл. – 0,0 %, хор. – 80,0 %, уд. – 10,0 %, неуд. – 10,0 %.

Следует обратить внимание на близость среднего значения величины самооценки пациентов (SEP, 4,26 в Gr1 и 3,97 в Gr2) и значения KIE: в Gr1 оценки совпали, а в Gr2 отличаются на -0,26 балла. Интересные данные получены по корреляции SEP с исход-

Таблица 3

Балльная оценка результатов оперативного лечения по данным рентгена, топографии и самооценки пациентов группы 1 (с нормальным или краниальным расположением вершины кифоза) по опроснику SRS-24

Пациент	RgK, град.			Топографические данные									Оценка коррекции				
	ДО	ПО2	разн., %	диагноз		НИКσ			PTI_S			ERK	ETK	ETP	IE	SEP	
				ДО	ПО2	ДО	ПО2	разн., %	ДО	ПО2	разн., %						
1м	100	72	-28,00	ДП-ГК2	ДП-ГК2	5,19	3,85	-18,32	2,17	1,42	-34,46	2,94	2,53	3,75	2,8	3,33	
2ж	72	45	-40,30	ДП-ГК2	ЗС-УсК	3,69	0,36	-43,15	2,03	0,78	-61,71	5,05	5,20	4,24	5,0	4,33	
3м	75	39	-48,00	ДП-ГК2	НО-КрС	4,21	1,34	-34,89	1,72	1,15	-32,91	5,06	4,62	4,20	4,8	4,67	
4ж	80	44	-45,00	ДП-ГК2	ЗС-УпЛ	5,01	0,59	-48,99	2,17	1,11	-48,80	4,94	4,80	4,59	4,8	4,67	
5м	65	35	-46,15	ДП-ГК1	НО-СуС	2,93	1,56	-46,76	1,28	2,11	64,37	5,25	4,42	-0,8	4,3	3,67	
6м	80	25	-68,75	ДП-ГК2	НО-ПС	6,12	-1,00	-70,25	2,45	1,52	-37,78	3,65	3,45	4,17	3,6	4,67	
7м	67	44	-34,33	ДП-ГК2	НО-СуС	3,26	1,22	-28,11	1,38	1,50	8,52	4,71	4,34	2,12	4,3	3,67	
8м	65	43	-33,85	ДП-ГК1	ЗС-УсК	2,98	0,82	-32,35	1,60	0,81	-49,52	4,74	4,75	4,76	4,7	4,33	
9ж	75	25	-66,67	ДП-ГК2	ЗС-НГ	4,10	-0,39	-55,27	1,97	0,77	-60,74	3,75	4,50	4,29	4,1	4,67	
10м	76	38	-50,00	ДП-ГК2	НО-СуС	4,54	1,54	-35,12	2,05	1,33	-35,15	5,01	4,53	4,18	4,7	4,00	
11м	72	48	-33,33	ДП-ГК2	НО-КрС	3,72	1,93	-23,19	1,52	1,24	-18,93	4,46	3,74	3,51	4,0	4,00	
12м	86	61	-29,07	ДП-ГК2	ДП-ГК1	5,86	2,79	-25,98	2,30	1,32	-42,70	3,57	3,44	4,52	3,6	4,00	
13м	84	49	-41,67	ДП-ГК2	ЗС-УпЛ	3,51	0,47	-40,35	1,51	1,30	-13,81	4,80	5,29	3,25	4,9	4,00	
14м	74	44	-40,54	ДП-ГК2	ЗС-НГ	4,84	0,27	-51,55	2,44	0,88	-63,92	5,01	4,83	4,07	4,8	4,67	
15м	70	45	-35,71	ДП-ГК1	ДП-ГК1	2,73	2,26	-6,87	1,11	1,13	1,61	4,73	2,75	2,68	3,6	4,00	
16ж	81	56	-30,86	ДП-ГК2	ЗС-НБ	4,35	0,39	-47,37	1,93	1,20	-37,75	3,92	4,98	4,38	4,4	5,00	
17ж	76	50	-34,21	ДП-ГК2	НО-КрС	4,06	1,25	-34,87	1,95	1,22	-37,42	4,39	4,66	4,35	4,5	4,00	
18м	66	62	-6,06	ДП-ГК1	ДП-ГК1	2,98	2,77	-3,30	1,81	1,71	-5,50	2,42	2,32	2,60	2,4	4,00	
19м	70	31	-55,71	ДП-ГК1	НО-КПС	2,60	-0,91	-53,00	1,30	1,25	-7,69	4,58	4,35	3,01	4,3	3,67	
20м	77	36	-53,25	ДП-ГК2	ЗС-УсК	4,14	0,74	-37,72	1,86	1,21	-35,10	4,96	5,06	4,25	4,9	4,67	
21ж	92	42	-54,35	ДП-ГК2	ЗС-Ус	8,03	0,89	-59,25	3,59	0,99	-72,38	4,60	4,13	3,62	4,3	4,67	
22м	70	44	-37,14	ДП-ГК2	НО-КПС	3,80	-0,36	-53,17	1,72	1,15	-32,86	4,85	4,62	4,19	4,7	5,00	
Срз	76,00	44,50	-41,50	—	—	4,22	1,02	-38,63	1,90	1,26	-29,76	4,43	4,24	3,63	4,25	4,26	
Ско	8,79	11,40	13,84	—	—	1,28	1,22	16,65	0,53	0,29	30,02	0,74	0,85	1,21	0,69	0,47	
Коэффициент корреляции Пирсона																	
ERK	-0,33	-0,51	-0,39	—	—	-0,20	-0,39	-0,33	-0,40	-0,20	-0,21	1,00	0,72	-0,10	0,88	0,20	
ETK	-0,16	-0,43	-0,39	—	—	-0,10	-0,63	-0,57	-0,60	-0,00	-0,36	0,72	1,00	0,22	0,95	0,45	
ETP	0,36	0,08	-0,10	—	—	0,40	-0,21	-0,17	-0,20	0,43	-0,73	-0,11	0,22	1,00	0,23	0,54	
SEP	0,00	-0,34	-0,33	—	—	0,35	-0,58	-0,55	0,41	-0,60	-0,61	0,20	0,45	0,54	0,43	1,00	

Пациент — номер пациента в группе с указанием пола; RgK — угол кифоза по Cobb; диагноз — топографический диагноз по состоянию осанки в сагиттальной плоскости (более подробно в тексте статьи); НИКσ — σ-нормированная интегральная высота дуги грудного кифоза; PTI_S — общий интегральный индекс состояния осанки в сагиттальной плоскости; ERK — оценка коррекции кифоза по рентгену (углу Cobb); ETK — оценка коррекции кифоза по топографии (НИК); ETP — оценка коррекции осанки (PTI_S); IE — интегральная оценка коррекции кифоза по рентгену и топографии; SEP — самооценка пациента по опроснику SRS-24 (коэффициент общей удовлетворенности); ДО — состояние до операции; ПО2 — через 6 мес. после операции; разн. — относительная разность состояния ПО2 и ДО (величина коррекции в процентах); Срз — среднее арифметическое значение параметров; Ско — среднее квадратическое значение параметров; коэффициент корреляции Пирсона статистически значим с $P < 0,05$ при $R_p > 0,47$, выделен жирным шрифтом.

ными данными и предложенными балльными оценками. В обеих группах выявлена слабая корреляция между SEP и данными по рентгену (от 0 до -0,34), а также у Гр1 с оценкой ERK (0,20), в Гр2 эта корреляция оказалась более высокой (0,51), но статисти-

чески не значимой. По корреляции между SEP и топографическими данными, а также балльными оценками выявлена разная для двух групп картина. В Гр1 между SEP и НИКσ до операции корреляция положительная (0,35), то есть чем больше кифоз,

тем выше SEP, а после операции корреляция отрицательная (-0,58), то есть чем меньше кифоз после операции, тем выше SEP. Это выявлено и для PTI_S (0,41 и -0,60). Балльные оценки ETK и ETP в этой группе имеют более высокую, по сравнению с рентгеном,

Таблица 4

Балльная оценка результатов оперативного лечения по данным рентгена, топографии и самооценки пациентов группы 2 (с каудальным расположением вершины кифоза) по опроснику SRS-24

Пациент	RgK, град.			Топографические данные									Оценка коррекции				
	ДО	ПО2	разн., %	диагноз		НИКσ			PTI_S			ERK	ETK	ETP	IE	SEP	
				ДО	ПО2	ДО	ПО2	разн., %	ДО	ПО2	разн., %						
1м	100	43	-57,00	ДП-ГК2	ДП-ГК1	6,81	2,22	-42,37	2,93	1,57	-46,54	4,42	4,41	4,38	4,4	5,00	
2ж	87	44	-49,43	ДП-ГК2	ДП-ГК1	5,69	2,05	-37,51	2,64	1,27	-51,82	4,73	4,39	4,35	4,5	4,33	
3ж	85	37	-56,47	ДП-ГК2	НО-СyC	4,46	1,60	-33,69	2,19	1,21	-44,58	4,76	4,43	4,67	4,6	4,00	
4м	82	58	-29,27	ДП-ГК2	НО-КПС	4,41	0,33	-48,48	2,22	1,15	-47,96	3,95	4,96	4,60	4,5	4,33	
5м	87	59	-32,18	ДП-ГК2	НО-КpC	5,46	1,66	-40,12	2,23	1,22	-45,36	3,82	4,70	4,67	4,3	3,67	
6м	84	32	-61,90	ДП-ГК2	НО-КПС	5,06	-0,35	-59,64	2,63	1,52	-41,99	4,34	4,30	4,35	4,3	3,67	
7м	116	66	-43,10	ДП-ГК2	ДП-ГК2	9,13	4,49	-35,28	3,63	2,10	-42,19	3,87	3,06	3,98	3,5	3,33	
8м	90	57	-36,67	ДП-ГК2	НО-СyC	5,26	1,85	-36,72	2,60	1,31	-49,47	4,14	4,45	4,43	4,3	4,33	
9ж	69	32	-53,62	ДП-ГК1	ЗС-НГ	2,81	-0,11	-42,81	1,80	1,14	-36,71	4,74	5,23	4,37	4,9	3,67	
10м	92	70	-23,91	ДП-ГК2	ДП-ГК2	6,93	3,92	-27,52	2,95	2,45	-16,93	2,85	2,96	2,62	2,9	3,33	
Срз	89,2	49,8	-44,48	—	—	5,60	1,77	-40,41	2,58	1,49	-42,36	4,16	4,29	4,24	4,23	3,97	
Ско	12,3	13,1	12,64	—	—	1,72	1,58	8,85	0,51	0,44	9,90	0,58	0,73	0,61	0,59	0,53	
Коэффициент корреляции Пирсона																	
ERK	-0,39	-0,84	-0,80	—	—	-0,50	-0,61	-0,41	-0,50	-0,80	-0,72	1,00	0,71	0,80	0,91	0,51	
ETK	-0,75	-0,65	-0,35	—	—	-0,90	-0,86	-0,50	-0,90	-0,90	-0,55	0,71	1,00	0,78	0,94	0,48	
ETP	-0,28	-0,56	-0,50	—	—	-0,60	-0,61	-0,50	-0,50	-0,90	-0,89	0,80	0,78	1,00	0,88	0,49	
SEP	-0,04	-0,32	-0,31	—	—	-0,20	-0,27	-0,18	-0,10	-0,50	-0,64	0,51	0,48	0,49	0,53	1,00	

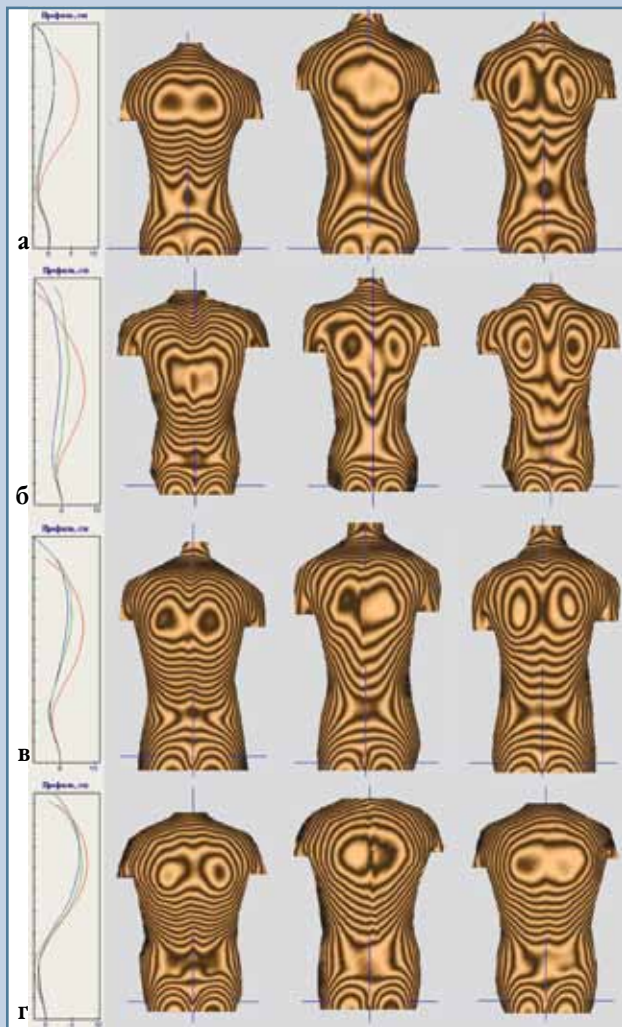
Пациент — номер пациента в группе с указанием пола; RgK — угол кифоза по Cobb; диагноз — топографический диагноз по состоянию осанки в сагиттальной плоскости (более подробно в тексте статьи); НИКσ — σ-нормированная интегральная высота дуги грудного кифоза; PTI_S — общий интегральный индекс состояния осанки в сагиттальной плоскости; ERK — оценка коррекции кифоза по рентгену (углу Cobb); ETK — оценка коррекции кифоза по топографии (НИК); ETP — оценка коррекции осанки (PTI_S); IE — интегральная оценка коррекции кифоза по рентгену и топографии; SEP — самооценка пациента по опроснику SRS-24 (коэффициент общей удовлетворенности); ДО — состояние до операции; ПО2 — через 6 мес. после операции; разн. — относительная разность состояния ПО2 и ДО (величина коррекции в процентах); Срз — среднее арифметическое значение параметров; Ско — среднее квадратическое значение параметров; коэффициент корреляции Пирсона статистически значим с $P < 0,05$ при $R_p > 0,64$, выделен жирным шрифтом.

корреляцию с SEP (0,45 и 0,54). В Гр2 корреляция между SEP и НИКσ слабая (по сравнению с Гр1), а после операции для PTI_S и его относительной разности более высокая (-0,50 и -0,64), сопоставимая с Гр1; балльные оценки ETK и ETP имеют близкую с рентгеном корреляцию с SEP (0,48 и 0,49). При этом корреляция между SEP и интегральной оценкой KIE максимальна среди других балльных оценок (0,53). Таким образом, предложенные балльные оценки имеют более сильную корреляцию с самооценкой пациентов, нежели исходные рентгенологические данные, и сопоставимую корреляцию с исходными топографическими данными. Сильная положительная и практически одинаковая

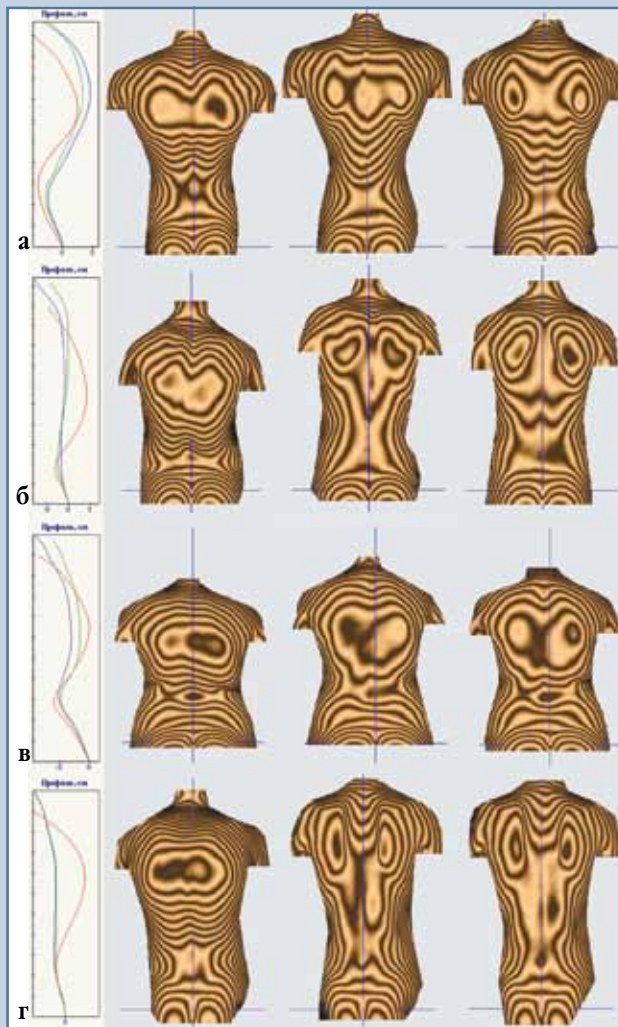
корреляция выявлена между балльными оценками кифоза ERK и ETK в обеих группах (0,72 и 0,71), в то же время корреляция между ETP и ERK и между ETP и ETK весьма слабая в Гр1 (-0,1 и 0,2) и сильная в Гр2 (0,80 и 0,78).

При построении балльных оценок результата хирургического лечения кифозов по рентгену и топографии очень важно, на наш взгляд, добиться максимальной сопоставимости этих оценок, а именно высокой корреляции между ними, минимальной разности их средних значений по группам, а также минимального числа пациентов, имеющих большую разность в оценках. По-видимому, нам удалось это сделать. Предложенные балльные оценки ERK и ETK показа-

ли между собой высокий коэффициент корреляции в обеих группах (0,72 и 0,71); небольшая (близкая по величине, но разная по знаку) средняя разность между оценками, равная -0,19 в Гр1 и 0,13 в Гр2, и большой процент совпадений (77 % в Гр1 и 70 % в Гр2) имели разность меньшую $\pm 0,5$ балла, а 91 и 90 % — меньшую ± 1 балл. На рис. 1 приведены результаты топографического обследования пациентов с совпадающими ERK и ETK и имеющих оценки (по KIE) от отличной (рис. 1а) до неудовлетворительной (рис. 1г). Как видно из рисунка, оценка KIE вполне согласуется с визуальной (клинической) оценкой состояния пациентов по совмещенным графикам сагиттальной проекции линий

**Рис. 1**

Результаты топографического обследования пациентов с совпадающими рентгенологической и топографической оценками: **а** – отл. (2ЖГр1); **б** – хор. (6МГр2); **в** – уд. (12МГр1); **г** – неуд. (18МГр1); слева выведены совмещенные графики сагиттальной проекции линии остистых отростков: красный цвет – до операции (ДО), синий – через 14 дней после (ПО1), зеленый – через 6 мес. после (ПО2); правее графиков выведены в той же последовательности (слева направо) 3D-модели дорсальной поверхности туловища с нанесенной топограммой (шаг между полосами 5 мм)

**Рис. 2**

Результаты топографического обследования пациентов с разницей в один балл и более рентгенологической и топографической оценок: **а** – хор., неуд. (15МГр1); **б** – уд., хор. (4МГр2); **в** – уд., хор. (16ЖГр1); пациент с избыточной коррекцией кифоза: **г** – уд., уд. (6МГр1); состав рисунка соответствует составу рис. 1

остистых и 3D-моделям дорсальной поверхности туловища. Из пациентов двух групп только 3 (9,4 %) имеют разницу ERK и ЕТК более 1 балла. На рис. 2 представлены результаты топографического обследования этих пациентов. Пациент 15МГр1 (рис. 2а)

имеет максимальную разность рентгенологической и топографической оценок, равную -1,97. Проанализируем причины этой разницы. У пациента (по данным табл. 3) угол кифоза по Cobb до операции был равен 70°, после (ПО2) – 45° (σ-нормированное

значение RgKσ равно 0,95, то есть в пределах нормы), коррекция составила 35,7 %, что соответствует оценке «хор.» по ERK. НКσ до операции был равен 2,73, после (ПО2) – 2,26, коррекция кифоза – 6,87 %, что и обусловило оценку «неуд.». У пациента,

по-видимому, сформировался выраженный проксимальный переходный кифоз, наличие которого угол Cobb не «почувствовал» (из-за расчерчивания по Th₄–Th₁₂), а топография обнаружила, так как оценка производится по С₇ и точке перегиба (максимального наклона) на границе «кифоз – лордоз». Пациенты 4мГр2 (рис. 2б) и 16жГр1 (рис. 2в) имеют расхождение в оценках ERK и ЕТК чуть больше 1, при этом оценка ERK находится на границе с оценкой «хор.», ЕТК – с оценкой «отл.» (ERK = 3,95 и ЕТК = 4,95 у 4мГр2, ERK = 3,92 и ЕТК = 4,98 у 16жГр1), поэтому правило золотой середины позволяет обоим пациентам ставить твердую четвертку (КIE = 4,4 и 4,6).

Из 32 пациентов у одного (6мГр1, рис. 2г) предложенные оценки показали избыточную коррекцию кифоза с оценкой результата операции на уд. (КIE = 3,6). У него (по данным табл. 3) угол кифоза по Cobb до операции был равен 80°, после (ПО2) – 25° (σ-нормированное значение RgKσ равно -1,16, то есть за границей нормы по уплощению) и коррекция составила 68,75 %. НIKσ до операции был равен 6,12, после (ПО2) – -1,0 (граница топографической нормы по уплощению кифоза), коррекция кифоза – 70,25 %, топографический диагноз после операции НО-ПС – плоская спина. Выраженно торчащие лопатки у пациента на рис. 2г, по сравнению с другими пациентами (рис. 1), могут также свидетельствовать об избыточной коррекции кифоза.

Заключение

Изучена сопоставимость с углом Cobb четырех первичных топографических параметров оценки величины грудного кифоза: высоты дуги НК, описанного угла А1К (аналог угла Cobb), вписанного угла А2К (аналог угла Фергюсона), проективного угла А1К и интегральной оценки НIK. Исследование показало, что лучшей топографической оценкой является НIK.

В двух группах пациентов с краниальным и нормальным (n = 22) и каудальным (n = 10) положением вершины кифоза изучено исходное и послеоперационное состояние по топографическим параметрам в сагиттальной плоскости. До операции у 11 анализируемых параметров найдены статистически значимые различия с более выраженными отклонениями от нормы у Гр2. В результате операции выявлены изменения по большинству параметров (статистически значимые у 25 из 30 параметров): радикально уменьшились оба физиологических изгиба (кифоз остался выше нормы, а лордоз стал ниже), краниально сместились вершина кифоза, уменьшилась кривизна дуг кифоза и лордоза, нормализовались положение и ориентация лопаток, увеличилась длина туловища и улучшилась по интегральным индексам осанка в целом. Сразу после операции коррекция кифоза по НIK оказалась хуже, как и состояние осанки в целом, по сравнению с отдаленным периодом, что, на наш взгляд, связано с отечностью мягких тканей спины и необходимостью определенно-

го времени на адаптацию пациента к новому состоянию биомеханики позвоночника после операции.

Предложена формула 5-балльной оценки результата операции, которая учитывает величину коррекции кифоза и его отклонения от нормы после операции и пригодна как для данных топографии, так и для рентгена. Две оценки коррекции кифоза по данным рентгена (угол Cobb) и топографии (НIK) оказались хорошо сопоставимыми. Из 32 пациентов разница в оценках более 1 балла обнаружена только у 3 (менее 10 %), а разница меньше 0,5 балла выявлена у 86 % пациентов Гр1 и 60 % – Гр2. На основе общей формулы разработана комплексная оценка по углу Cobb, интегральной высоте дуги кифоза НIK и интегральному индексу РТИ_S, учитывающая коррекцию кифоза по данным рентгена и топографии, а также с меньшим весом улучшение или ухудшение осанки в сагиттальной плоскости в целом.

Комплексная оценка оказалась не смещенной по сравнению с самооценкой пациентов (по коэффициенту общей удовлетворенности опросника SRS-24) в Гр1 и слабо смещенной в Гр2 (-0,26). Корреляция между самооценкой пациентов и комплексной оценкой оказалась выше, чем по исходным данным рентгена. Комплексная оценка хорошо совпала с визуальной (клинической) при анализе совмещенных графиков сагиттальной проекции линии остистых отростков и 3D-модели туловища пациента и может быть рекомендована для применения на практике.

Литература

1. Евразийский пат. № 000111. Способ компьютерной оптической топографии тела человека и устройство для его осуществления / Сарнадский В.Н., Садовой М.А., Фомичев Н.Г.; заявл. 26.08.1996; опубл. 27.08.1998, Бюл. № 4.
2. Михайловский М.В., Новиков В.В., Васюра А.С. и др. Хирургическая коррекция кифозов на почве болезни Шейерманна // Хирургия позвоночника. 2005. № 2. С. 50–55.
3. Михайловский М.В., Фомичев Н.Г. Хирургия деформаций позвоночника. Новосибирск, 2011.
4. Сарнадский В.Н. Классификация нарушений осанки в сагиттальной плоскости по данным компьютерной оптической топографии // Хирургия позвоночника. 2011. № 3. С. 46–55.
5. Хирургия идиопатического сколиоза: ближайшие и отдаленные результаты / Под ред. М.В. Михайловского. Новосибирск, 2007.
6. Atici T, Aydinli U, Akesen B, et al. Results of surgical treatment for kyphotic deformity of the spine secondary to trauma or Scheuermann's disease. Acta Orthop Belg. 2004;70:344–348.
7. Hosman AJ, Langloot DD, de Kleuver M, et al. Analysis of the sagittal plane after surgical management for Scheuermann's disease: a view on overcorrection and the use of an anterior release. Spine. 2002; 27:167–175.

8. **Lim M, Green DW, Billingham JE, et al.** Scheuermann kyphosis: safe and effective surgical treatment using multisegmental instrumentation. *Spine*. 2004;29:1789–1794.
9. **Lonner BS, Newton P, Betz R, et al.** Operative management of Scheuermann's kyphosis in 78 patients: radiographic outcomes, complications, and technique. *Spine*. 2007;32:2644–2652.
10. **Papagelopoulos PJ, Klassen RA, Peterson HA, et al.** Surgical treatment of Scheuermann's disease with segmental compression instrumentation. *Clin Orthop Relat Res*. 2001;(386):139–149.
11. **Tsutsui S, Pawelek JB, Bastrom TP, et al.** Do discs «open» anteriorly with posterior-only correction of Scheuermann's kyphosis? *Spine*. 2011;36:E1086–E1092.
12. **Weiss HR, Elobeidi N.** Comparison of the kyphosis angle evaluated by video rasterstereography (VRS) with x-ray measurements. *Stud Health Technol Inform*. 2008;140:137–139.
13. **Yang C, Askin G, Yang SH.** [Combined thoracoscopic anterior spinal release and posterior correction for Scheuermann's kyphosis]. *Zhonghua Wai Ke Za Zhi*. 2004;42:1293–1295. In Chinese.
3. Mikhailovsky MV, Fomichev NG. [Surgery of Spinal Deformities]. Novosibirsk, 2011. In Russian.
4. Sarnadsky VN. [Classification of sagittal plane posture disorders as evidenced by computer optical topography]. *Hir Pozvonoc*. 2011;(3):46–55. In Russian.
5. Mikhailovsky MV (ed.). [Surgery of Idiopathic Scoliosis: Immediate and Lon-Term Results]. Novosibirsk, 2007. In Russian.
6. Atici T, Aydinli U, Akesen B, et al. Results of surgical treatment for kyphotic deformity of the spine secondary to trauma or Scheuermann's disease. *Acta Orthop Belg*. 2004;70:344–348.
7. Hosman AJ, Langeloo DD, de Kleuver M, et al. Analysis of the sagittal plane after surgical management for Scheuermann's disease: a view on overcorrection and the use of an anterior release. *Spine*. 2002;27:167–175.
8. Lim M, Green DW, Billingham JE, et al. Scheuermann kyphosis: safe and effective surgical treatment using multisegmental instrumentation. *Spine*. 2004; 29: 1789–1794.
9. Lonner BS, Newton P, Betz R, et al. Operative management of Scheuermann's kyphosis in 78 patients: radiographic outcomes, complications, and technique. *Spine*. 2007;32:2644–2652.
10. Papagelopoulos PJ, Klassen RA, Peterson HA, et al. Surgical treatment of Scheuermann's disease with segmental compression instrumentation. *Clin Orthop Relat Res*. 2001;(386):139–149.
11. Tsutsui S, Pawelek JB, Bastrom TP, et al. Do discs «open» anteriorly with posterior-only correction of Scheuermann's kyphosis? *Spine*. 2011; 36: E1086–E1092.
12. Weiss HR, Elobeidi N. Comparison of the kyphosis angle evaluated by video rasterstereography (VRS) with x-ray measurements. *Stud Health Technol Inform*. 2008;140:137–139.
13. Yang C, Askin G, Yang SH. [Combined thoracoscopic anterior spinal release and posterior correction for Scheuermann's kyphosis]. *Zhonghua Wai Ke Za Zhi*. 2004;42:1293–1295. In Chinese.

References

Адрес для переписки:

Сарнадский Владимир Николаевич
630091, Новосибирск, ул. Крылова, 31,
оф. 54, ООО «МЕТОС»,
metos.org@gmail.com

Статья поступила в редакцию 04.09.2012

В.Н.Сарнадский, канд. техн. наук, ООО «Медицинские топографические системы «МЕТОС», Новосибирск; М.В. Михайловский, д-р мед. наук, проф.; А.Н. Сорокин, аспирант, Новосибирский НИИ травматологии и ортопедии.

V.N. Sarnadsky, PhD in Technics, Medical Topography Systems, METOS Ltd, Novosibirsk; M.V. Mikbailovsky, MD, DMSc, Prof.; A.N. Sorokin, fellow, Novosibirsk Research Institute of Traumatology and Orthopaedics.