



АНАТОМО-МОРФОМЕТРИЧЕСКАЯ ХАРАКТЕРИСТИКА СКОЛИОТИЧЕСКИХ ДЕФОРМАЦИЙ КАК СОСТАВЛЯЮЩАЯ ПРЕДОПЕРАЦИОННОГО ПЛАНИРОВАНИЯ

И.А. Норкин¹, В.В. Зарецков¹, Д.П. Зуева¹, С.А. Рубашкин¹, А.В. Зарецков², Е.А. Анисимова²

¹Саратовский НИИ травматологии и ортопедии

²Саратовский государственный медицинский университет

Цель исследования. Изучение анатомо-морфометрических особенностей отдельных позвонков и позвоночника в целом при сколиозе и уточнение роли указанных особенностей при предоперационном планировании.

Материал и методы. С применением дорсальных или вентральных корригирующих систем прооперированы 36 пациентов 8–16 лет со сколиозом III–IV степени по классификации В.Д. Чаклина. Использованы клинический и рентгенологический методы исследования. Материалом для морфометрического исследования послужили анатомические препараты тел позвонков, взятые от 12 позвоночников с наличием сколиотических деформаций и 5 позвоночников без видимой патологии (группа сравнения). **Результаты.** Сопоставительный анализ результатов морфометрического и рентгенологического методов исследования обосновывает целесообразность выполнения дооперационных расчетов морфометрических параметров при сколиозе по данным рентгенографии. КТ-исследование является наиболее информативным при данной патологии и способствует уточнению характера имеющихся изменений. Выбор оптимальной методики хирургического лечения зависит от полноты объема объективной информации, полученной на этапе предоперационного обследования.

Заключение. Изменения морфометрических параметров позвонков, входящих в сколиотическую дугу, являются неотъемлемой составляющей сколиотического процесса. Выявленные нарушения находятся во взаимосвязи со степенью и локализацией сколиотической деформации, поэтому при хирургической коррекции необходим учет всех имеющихся морфометрических показателей.

Ключевые слова: сколиоз, анатомо-морфометрическая характеристика, компьютерная томография, предоперационное планирование.

ANATOMICAL AND MORPHOMETRIC STUDY
OF SCOLIOTIC DEFORMITY AS A COMPONENT
OF PREOPERATIVE PLANNING

I.A. Norkin, V.V. Zaretskov, D.P. Zueva,
S.A. Rubashkin, A.V. Zaretskov, E.A. Anisimova

Objective. To study anatomical and morphometric parameters of individual vertebrae and of the spine as a whole in scoliosis and to specify their role in preoperative planning.

Material and Methods. Thirty six patients aged 8 to 16 years with grade III-IV scoliosis (in accordance with V.D. Chaklin's classification) were operated on using posterior or anterior instrumentation. Clinical and radiological examination techniques were used. Morphometric study was performed on anatomical specimens of vertebral bodies from 12 scoliotic spines and from 5 spines without any visible pathology (control group).

Results. Comparative analysis of morphometric and radiological findings proved the efficiency of preoperative calculation of morphometric parameters using radiographs taken from patients with scoliosis. CT is the most informative study for this pathology defining more exactly the nature of changes. The choice of optimal surgical treatment depends on completeness of objective information obtained at preoperative examination.

Conclusion. Changes in morphometric parameters of vertebrae involved in the scoliotic curve are an integral part of scoliosis development process. Revealed disorders are interrelated with scoliosis grade and localization, therefore its surgical correction requires considering of all available morphometric parameters.

Key Words: scoliosis, anatomical and morphometric parameters, computed tomography, preoperative planning.

Hir. Pozvonoc. 2009;(2):48–54.

И.А. Норкин, д-р мед. наук, проф., директор СарНИИТО; В.В. Зарецков, д-р мед. наук, ведущий науч. сотрудник отдела новых технологий в вертебрологии и нейрохирургии; Д.П. Зуева, науч. сотрудник отдела новых технологий в вертебрологии и нейрохирургии; С.А. Рубашкин, науч. сотрудник отдела новых технологий в ортопедии; А.В. Зарецков, канд. мед. наук, доцент кафедры травматологии и ортопедии; Е.А. Анисимова, канд. мед. наук, доцент кафедры нормальной анатомии.

Современные методы хирургической коррекции позволяют исправить сколиотическую деформацию во всех трех плоскостях и надежно фиксировать позвоночник в новом положении [3, 4, 6]. Благоприятные результаты таких операций во многом зависят от биомеханически правильного монтажа металлоконструкций и их стабильной фиксации на опорных костных образованиях позвоночника [6, 10, 12], что требует знания анатомо-морфометрических особенностей сколиотической деформации. В настоящее время накопилось достаточное количество работ, посвященных биомеханике позвоночного столба в норме [7, 11] и расчетам метрических параметров позвонков при их травматических повреждениях [8, 10]. Кроме того, в литературе есть сведения об анатомических параметрах тел позвонков при сколиозе, используемых при морфометрическом обосновании хирургической коррекции сколиотической деформации [13].

Следует отметить, что при традиционном рентгенологическом обследовании часто не представляется возможным установить истинные параметры костных структур позвоночника и их пространственное расположение, а КТ и МРТ расширяют диагностические

возможности [5]. При предоперационном планировании хирургической коррекции сколиотических деформаций КТ-обследование в необходимом объеме, к сожалению, по ряду причин выполняется редко, а существующие расчеты параметров позвонков при сколиозе весьма приблизительны [9], что приводит к заведомому введению систематических погрешностей в план операции. В связи с этим детальное изучение данных показателей позвоночного столба при сколиозе остается актуальной проблемой вертебрологии.

Цель исследования — изучить анатомо-морфометрические особенности отдельных позвонков и позвоночника в целом при сколиозе и уточнить роль этих особенностей при предоперационном планировании.

Материал и методы

Обследованы 36 пациентов 8–16 лет со сколиозом III–IV степени, прооперированных с применением дорсальных или вентральных корригирующих систем.

При клиническом обследовании изучались жалобы больного и анамнез заболевания. Внешний осмотр осуществ-

лялся по общепринятой схеме обследования ортопедического больного.

Рентгенографию позвоночника производили в двух стандартных проекциях, по которым на основании общепринятых рентгенологических симптомов устанавливался диагноз. Рентгенографию в прямой проекции осуществляли в положении больного стоя и лежа, а перед операцией — и при максимальном наклоне в выпуклую сторону.

Общеизвестно, что наибольшие изменения происходят в телах позвонков, расположенных на вершине деформации. В связи с этим нами выполнено КТ-исследование 4–5 позвонков, составляющих центральный угол деформации. Данное исследование проводили на рентгеновском компьютерном томографе «Philips 8000Mx Dual», выполняли срезы толщиной 2 мм. Исследования позвонков производились в спиральном или в пошаговом режимах с последующими мультипланарной и 3D-реконструкциями. При КТ-исследовании определялись следующие параметры позвонков: ширина и высота ножки позвонка, расстояние от корня дуги до вентральной пластинки, педикулярные углы, высота тела позвонка с выпуклой и вогнутой сторон деформации, фронтальный

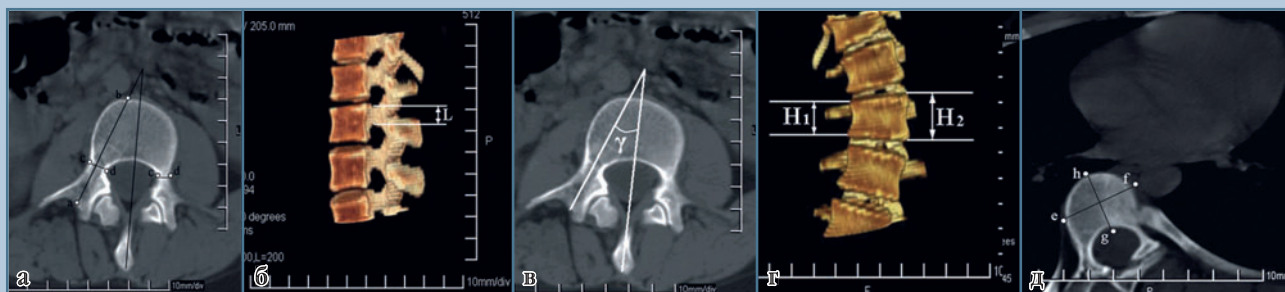

Рис. 1

КТ-параметры позвонков:

- а** – ширина ножки позвонка, расстояние от корня дуги до вентральной пластинки;
- б** – высота ножки позвонка;
- в** – педикулярный угол;
- г** – высота тела позвонка;
- д** – диаметры тела позвонка

Таблица 1

Результаты измерения ножек позвонков, мм ($M \pm m$)

Уровень позвонка	Высота ножки	Ширина ножки	Расстояние от корня дуги до вентральной пластинки	Высота позвонка	Сагиттальный диаметр	Фронтальный диаметр
Th ₄	10,9 ± 0,8	5,2 ± 0,5	32,1 ± 2,4	18,0 ± 1,2	18,8 ± 1,2	28,3 ± 1,8
Th ₅	11,5 ± 0,8	5,3 ± 0,3	33,5 ± 1,9	18,4 ± 1,1	18,9 ± 1,4	28,9 ± 1,3
Th ₆	12,2 ± 0,7	5,3 ± 0,3	34,2 ± 3,2	18,5 ± 1,0	19,5 ± 1,4	29,0 ± 1,9
Th ₇	12,7 ± 0,9	5,4 ± 0,5	35,8 ± 3,3	19,1 ± 1,1	20,4 ± 1,5	29,5 ± 1,7
Th ₈	13,0 ± 0,9	6,0 ± 0,5	37,4 ± 3,5	19,1 ± 1,3	21,5 ± 1,5	30,9 ± 1,7
Th ₉	13,5 ± 1,1	6,5 ± 0,4	38,9 ± 4,4	19,3 ± 1,1	21,9 ± 1,2	31,3 ± 1,8
Th ₁₀	13,9 ± 1,0	6,9 ± 0,6	40,5 ± 2,5	20,0 ± 1,4	22,3 ± 1,7	32,9 ± 1,5
Th ₁₁	14,2 ± 1,2	7,2 ± 0,7	42,1 ± 4,2	22,1 ± 1,6	24,0 ± 1,4	34,3 ± 1,7
Th ₁₂	14,9 ± 1,1	7,5 ± 0,6	43,7 ± 3,3	25,5 ± 1,8	26,1 ± 1,4	35,7 ± 1,9
L ₁	15,6 ± 1,2	7,8 ± 0,7	45,9 ± 3,7	27,1 ± 1,5	28,5 ± 1,6	37,9 ± 1,7
L ₂	16,1 ± 1,3	8,6 ± 0,7	46,7 ± 5,1	28,3 ± 1,8	29,3 ± 1,7	39,7 ± 1,9
L ₃	16,6 ± 1,3	10,2 ± 0,9	47,1 ± 5,2	28,8 ± 1,9	30,9 ± 1,9	41,5 ± 1,7
L ₄	17,2 ± 1,2	11,3 ± 1,0	47,9 ± 4,7	29,0 ± 1,8	33,1 ± 2,1	42,9 ± 2,3
L ₅	17,8 ± 1,4	13,2 ± 1,1	48,3 ± 5,3	29,2 ± 1,8	35,4 ± 2,3	44,3 ± 3,1

и сагиттальный диаметры тела позвонка (рис. 1).

Для изучения динамики изменений параметров позвонков на всем протяжении сколиотической деформации произведено морфометрическое исследование 12 мацерированных позвоночных столбов со сколиозом и 5 позвоночных столбов без видимой патологии (группа сравнения). Технику измерений элементов позвонков на протяжении позвоночного столба применяли в соответствии с общепринятыми рекомендациями В.П. Алексеева [1]. Линейные измерения производили при помощи линейки и штангенциркуля со шкалой (точность ±0,1 мм). Измерения углов осуществляли транспортиром (точность ±1°). При изучении анатомических препаратов производили измерение аналогичных параметров позвонков. Полученные данные фиксировали в таблицах с определением стандартных отклонений.

Результаты и их обсуждение

Анализ результатов КТ-исследования позвонков на вершине деформации показал, что ширина и высота ножек с выпуклой стороны превышают аналогичные показатели соот-

ветствующих позвонков с вогнутой стороны. Причем максимальную разницу этих параметров определяли в позвонках, расположенных непосредственно на вершине деформации, что в среднем составляло для высоты ножки $2,3 \pm 0,2$ мм, для ширины — $1,1 \pm 0,3$ мм. По мере удаления от вершины деформации в краниальном и каудальном направлениях разница данных показателей уменьшалась.

Показатели расстояния от корня дуги до вентральной пластинки были больше с вогнутой стороны, максимальная разница — $4,6 \pm 0,3$ мм. Педикулярный угол позвонков менялся с 9 до 28°, а наименьшие его значения соответствовали уровню Th₁₁—Th₁₂ (7—8°). Нам не удалось получить существенных различий данного показателя при сравнении параметров с противоположных сторон. Максимальная разница высоты тел позвонков соответствовала вершине деформации и составляла $4,8 \pm 0,2$ мм. Следует отметить, что сагиттальный и фронтальный диаметры тел позвонков увеличивались в каудальном направлении, изменение данных параметров происходило равномерно.

Морфометрическое исследование препаратов позвоночных столбов, как говорилось ранее, было выполне-

но для выявления общей тенденции изменений линейных размеров тел позвонков на протяжении всей сколиотической дуги. Полученные результаты систематизированы и приведены в табл. 1, 2. При сравнении результатов линейных размеров тел позвонков при морфометрическом исследовании препаратов позвоночного столба не удалось получить достоверно значимых различий размеров диа-

Таблица 2

Результаты измерений педикулярного угла в горизонтальной плоскости, град. ($M \pm m$)

Уровень позвонка	Среднее значение
Th ₄	9,1 ± 1,2
Th ₅	9,2 ± 1,1
Th ₆	9,0 ± 1,4
Th ₇	8,7 ± 1,1
Th ₈	8,4 ± 1,5
Th ₉	8,1 ± 1,1
Th ₁₀	7,9 ± 0,9
Th ₁₁	7,3 ± 0,5
Th ₁₂	7,2 ± 1,3
L ₁	10,2 ± 1,1
L ₂	12,7 ± 2,4
L ₃	16,5 ± 1,4
L ₄	20,3 ± 2,5
L ₅	25,2 ± 2,4

Таблица 3

Максимальные отклонения параметров апикального позвонка при сколиозе, %

Параметр	Тип сколиоза		
	грудной	грудопоясничный	поясничный
Высота тела позвонка			
выпуклая сторона деформации	+7,0	+8,0	+8,0
вогнутая сторона деформации	-7,0	-8,0	-8,0
Ширина ножки позвонка			
выпуклая сторона деформации	+9,5	+9,0	+5,0
вогнутая сторона деформации	-9,5	-9,0	-5,0
Высота ножки позвонка			
выпуклая сторона деформации	+7,5	+7,5	+5,5
вогнутая сторона деформации	-7,5	-7,5	-5,5
Расстояние от корня дуги до вентральной пластинки			
выпуклая сторона деформации	-6,0	-5,5	-5,5
вогнутая сторона деформации	+6,0	+5,5	+5,5

метров тел позвонков в зависимости от степени и локализации деформации или патологической ротации позвонков. При анализе показателей высоты тел позвонков с выпуклой и вогнутой сторон отмечено их постепенное увеличение в каудальном направлении с $17,9 \pm 0,7$ мм до $29,7 \pm 1,9$ мм. При сравнении показателей сторон их максимальная разница, как правило, соответствовала вершине деформации и достигала 2,6 мм.

Для более точной детализации определение изменений параметров апикальных позвонков производили в зависимости от локализации вершины деформации. При сравнении показателей высоты тел позвонков при грудном сколиозе максимальная разница составила 2,7 мм; при грудопоясничном — 4,2 мм; при поясничном — 4,8 мм. Показатели расстояния от корня дуги до вентральной кортикальной пластинки были больше с вогнутой стороны. При локализации сколиотической деформации в грудном отделе позвоночного столба разница составила 4,5 мм; в грудопоясничном — 4,5 мм; в поясничном — 4,9 мм. Высота ножек увеличивалась в каудальном направлении и была больше с выпуклой стороны, что составило 2,1; 2,2; 1,7 мм соответственно. Значения ширины ножек позвонков с выпуклой стороны были больше в грудном отделе позвоночни-

ка, где максимальная разница составила 1,3 мм; в грудопоясничном — 1,3 мм; в поясничном — 1,5 мм, достигая максимума на уровне L_4-L_5 . В связи с тем что при измерении педикулярного угла нам не удалось получить существенно значимых различий в показателях сторон деформации, на наш взгляд, при планировании хирургического вмешательства можно использовать средние значения, полученные при измерении позвонков без патологии. Во время предоперационного планирования более важным является учет патологической ротации тел позвонков и соблюдение заранее рассчитанного направления введения винта в горизонтальной плоскости. Наиболее значимые максимальные отклонения размеров апикального позвонка выражены в процентном отношении к размерам в норме (табл. 3).

Следует отметить, что томографические методы являются наиболее информативными при данной патологии, способствуют уточнению характера имеющихся изменений и могут быть использованы при контроле введения винтов непосредственно в тела позвонков или транспедикулярно (рис. 2, 3).

Таким образом, сопоставительный анализ результатов морфометрического и рентгенологического методов исследования дает основания для использования доопераци-

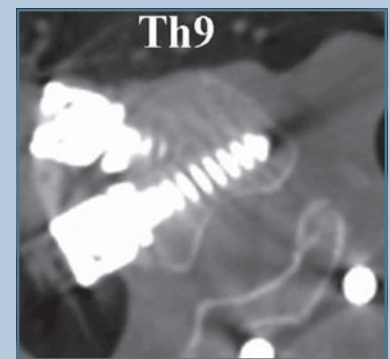


Рис. 2

КТ-контроль положения винтов вентральной конструкции

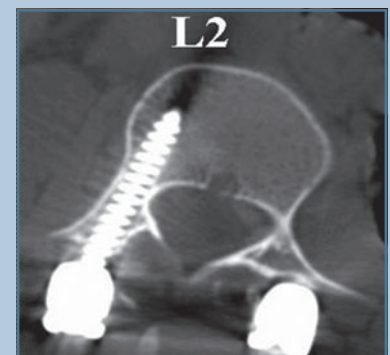


Рис. 3

КТ-контроль положения транспедикулярных винтов

онных расчетов морфометрических параметров позвонков при сколиозе по рентгенологическим данным.

Выявленные изменения мы использовали для расчетов по стандартным рентгенограммам при проведении предоперационного планирования. При этом также пользовались подробно изложенной ранее рентгенометрической методикой определения искомых параметров тел позвонков [2]. Известно, что все линейные размеры позвонков нарастают в каудальном направлении. Увеличение этих размеров, в том числе и искомых, происходит на величину, являющуюся индивидуальной для каждого человека. Чтобы определить эту величину нарастания линейных размеров от одного позвонка к другому у конкретного человека, измеряли по стандартным рентгенограммам искомые параметры двух любых позвонков, лежащих на разных уровнях, вычитали меньшее значение из большего и полученную разность делили на число, равное количеству расположенных между ними позвонков плюс один из них. Если известна постоянная величина нарастания линейных раз-

меров позвонков, можно легко рассчитать должные размеры искомых параметров на различных уровнях при сколиозе, приплюсвав к величине любого вышележащего позвонка соответствующее количество постоянных величин нарастания линейных размеров от одного позвонка к другому. При этом получаем значение данного параметра с учетом влияния сколиотического процесса.

Клинический пример. Больная У., 14 лет, находилась в СарНИИТО по поводу идиопатического прогрессирующего нестабильного правостороннего грудного сколиоза III степени. На рентгенограммах угол сколиоза составлял 54° (индекс мобильности по Казьмину — 0,83), угол кифоза — 42° . Расчет необходимых для хирургической коррекции морфометрических параметров позвонков производили по предложенной схеме. Все полученные данные систематизированы и представлены в табл. 4. На контрольных рентгенограммах после коррекции деформации позвоночника по методике Cotrel — Dubouset угол сколиоза — 14° , угол кифоза — 23° (рис. 4). Для полной характеристики патологической ротации поз-

вонков, а также для рационального подбора типоразмеров и контроля введения транспедикулярных винтов до и после операции было выполнено КТ-исследование поясничного отдела позвоночника (рис. 5). На КТ определено удовлетворительное стояние транспедикулярных винтов и существенное уменьшение патологической ротации поясничных позвонков дуги противоиоискривления. Послеоперационный период протекал без осложнений. Больная выписана из стационара через две недели после операции. На контрольном осмотре через один год чувствует себя удовлетворительно, ведет обычный образ жизни (рис. 6).

Заключение

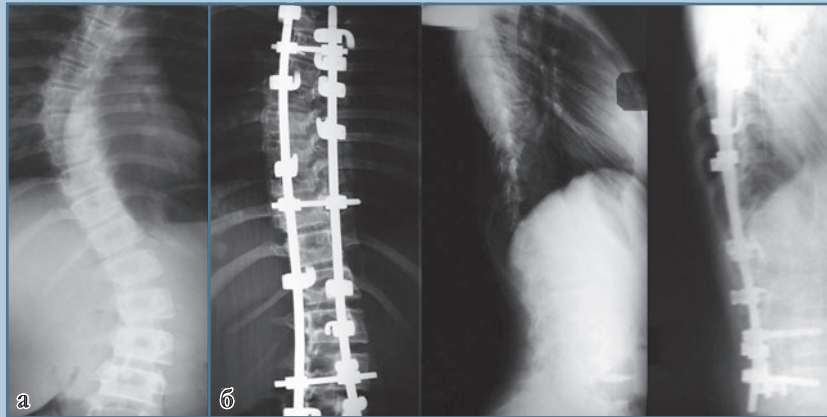
Сколиоз представляет собой, в первую очередь, сложную многоплоскостную деформацию позвоночника, характеризующуюся не только нарушением его пространственного расположения, но и характерными изменениями морфометрических параметров всех позвонков, входящих в сколиотическую дугу.

Таблица 4

Значения морфометрических параметров позвонков пациентки У., 14 лет, перед операцией

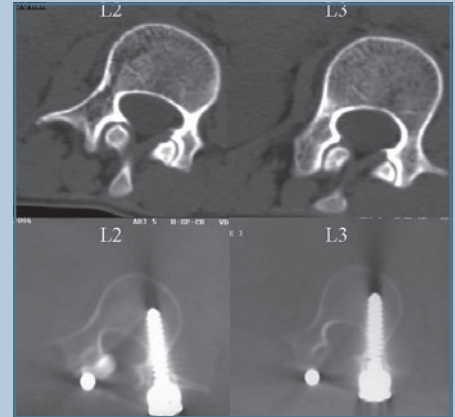
Уровень	Позвонок	Ротация позвонка, град.		Высота ножки, мм		Ширина ножки, мм		Расстояние от корня дуги до вентральной пластинки, мм	
		П	Л	П	Л	П	Л	П	Л
Th ₅	Н	—	7	11,5	11,5	5,3	5,3	33,5	33,5
Th ₆		—	14	12,5	11,7	5,6	5,1	33,6	35,8
Th ₇	В	—	18	13,4	12,0	5,9	4,8	33,6	37,9
Th ₈		—	15	13,6	12,6	6,2	5,4	35,3	38,7
Th ₉		—	12	13,8	13,1	6,6	5,9	37,5	39,9
Th ₁₀		—	5	14,0	13,6	6,9	6,5	40,0	41,0
Th ₁₁	Н	0	—	14,2	14,2	7,2	7,2	42,1	42,1
Th ₁₂		16	—	14,3	15,1	7,5	7,9	44,4	42,7
L ₁		23	—	14,8	16,2	7,8	8,6	46,9	43,4
L ₂	В	38	—	15,2	17,0	8,1	9,1	49,2	44,1
L ₃		27	—	16,1	17,3	9,8	10,5	48,9	45,6
L ₄		18	—	17,0	17,5	11,5	11,9	48,6	47,0
L ₅	Н	0	—	17,8	17,8	13,2	13,2	48,3	48,3

П — правая сторона; Л — левая сторона; Н — нейтральный позвонок; В — вершинный позвонок.

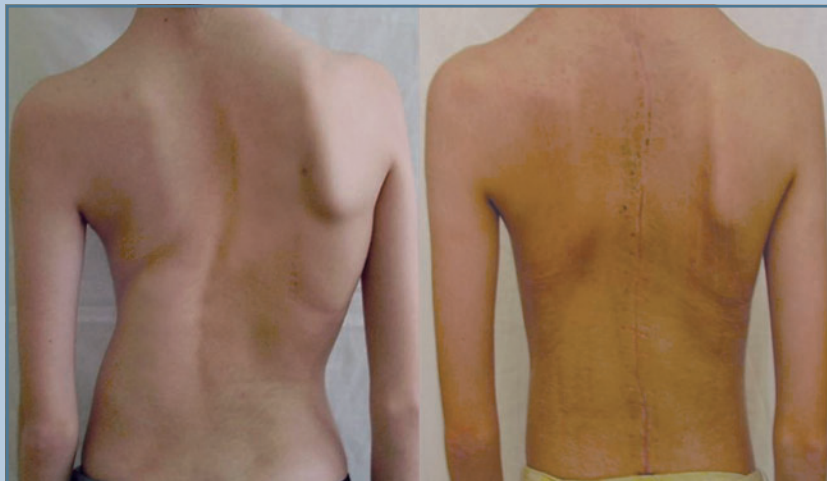**Рис. 4**

Рентгенограммы позвоночника пациентки У., 14 лет, с идиопатическим прогрессирующим нестабильным правосторонним грудным сколиозом III степени:

- а** – до операции;
б – после операции

**Рис. 5**

КТ пациентки У., 14 лет, до и после операции

**Рис. 6**

Внешний вид пациентки У., 14 лет, до и через один год после операции

При оперативном лечении больных со сколиозом необходим дифференцированный подход, учитывающий характерные анатомо-топографи-

ческие особенности сколиотической деформации и морфометрические показатели отдельных позвонков, формирующих деформацию, что

способствует рациональному выбору как методики коррекции, так и типов размеров мегаллоконструкции для ее осуществления.

Литература

1. Алексеев В.П. Остеометрия. М., 1966.
2. Зарецков В.В. Дегенеративно-дистрофические заболевания позвоночника у детей и подростков (клиника, диагностика, лечение): Дис. ... д-ра мед. наук. Саратов, 2003.
3. Зарецков В.В., Максюшина Т.Д., Сумин Д.Ю. и др. Характеристика трехмерной хирургической коррекции сколиотической деформации по данным рентгенологических методов исследования // Вестн. рентгенологии и радиологии. 2006. № 5. С. 45–47.
4. Зарецков В.В., Норкин И.А., Арсениевич В.Б. и др. Хирургическое лечение поврежденных и заболеваний позвоночника: Практическое руководство для врачей. Рыбинск, 2007.
5. Кулешов А.А., Ветрилэ С.Т., Кисель А.А. Тактика хирургического лечения тяжелых форм

- сколиотической деформации с использованием современных технологий // VII съезд травматологов-ортопедов России: Тез. докл. Новосибирск, 2002. С. 147.
6. **Михайловский М.В., Фомичев Н.Г.** Хирургия деформаций позвоночника. Новосибирск, 2002.
 7. **Меньшикова И.А.** Топографо-анатомическое обоснование наружной фиксации поясничного отдела поясничного отдела позвоночного столба: Дис. ... канд. мед. наук. Курган, 1996.
 8. **Макаревич С.В.** Спондилодез универсальным фиксатором грудного и поясничного отделов позвоночника. Минск, 2002.
 9. **Ульрих Э.В., Мушкин А.Ю.** Вертебрология в терминах цифрах, рисунках. СПб., 2002.
 10. **Шевцов В.И., Худяев А.Т., Коваленко П.И.** Тактика хирургического лечения больных с диспластическим сколиозом III–IV степени // VII съезд травматологов-ортопедов России: Тез. докл. Новосибирск, 2002. С. 178
 11. **Ebraheim N.A., Jabaly G., Xu R., et al.** Anatomic relations of the thoracic pedicle to the adjacent neural structures // Spine. 1997. Vol. 22. P. 1553–1556.
 12. **Liljenqvist U.R., Link T.M., Halm H.F.** Morphometric analysis of thoracic and lumbar vertebrae in idiopathic scoliosis // Spine. 2000. Vol. 25. P. 1247–1253.
 13. **Betz R.R., Harms J., Clements D.H., et al.** Comparison of anterior and posterior instrumentation for correction of adolescent thoracic idiopathic scoliosis // Spine. 1999. Vol. 24. P. 225–239.

Адрес для переписки:

Зуева Дарья Павловна
410002, Саратов, ул. Чернышевского, 148,
Dasha-Zueva@yandex.ru

Статья поступила в редакцию 20.11.2008