



ЛЕЧЕНИЕ СПОНДИЛОАРТРОЗА И ДИСКОЗА ШЕЙНОГО ОТДЕЛА ПОЗВОНОЧНИКА МЕТОДОМ РАДИОЧАСТОТНОЙ ДЕНЕРВАЦИИ

Г.И. Назаренко, А.М. Черкашов

Медицинский центр Центрального банка Российской Федерации, Москва

Проблема хронической боли в области шейного отдела позвоночника является актуальной и не до конца решенной. В данной публикации представлены результаты лечения 37 больных с дискозом и спондилоартрозом шейных позвоночных сегментов методом радиочастотной денервации фасеточных суставов и межпозвонковых дисков. Данный метод оказался эффективным и безопасным. Его можно рассматривать как адекватное дополнение к комплексной консервативной терапии, позволяющее повысить эффективность лечения.

Ключевые слова: остеохондроз шейного отдела позвоночника, спондилоартроз, дискоз, радиочастотная денервация.

TREATMENT OF SPONDYLARTHROSIS AND DISKOSIS OF THE CERVICAL SPINE BY RADIO-FREQUENCY DENERVATION

G.I. Nazarenko, A.M. Cherkashov

The problem of a chronic pain in the cervical spine is actual and not decided completely. This paper reports the experience of treatment of 37 patients with diskosis and spondylarthrosis in the cervical spine segments by radio-frequency denervation facets and intervertebral discs. The given method appeared effective and safe. It can be regarded as an adequate addition to the complex conservative therapy, allowing to improve the efficiency of treatment.

Key words: cervical spine osteochondrosis, spondylarthrosis, diskosis, radio-frequency denervation.

Hir. Pozvonoc. 2004;(4):57–62.

Боль, возникающая при дегенеративных заболеваниях позвоночника, в подавляющем большинстве случаев относится к хронической, так как имеет склонность к продолжительному течению и рецидивированию.

Одна из самых распространенных жалоб пациентов при осмотре невропатологом, ортопедом, нейрохирургом – боль в шейном отделе позвоночника. Ее могут вызывать дегенеративные изменения в межпозвонковых дисках, многочисленных связках, мышцах или межпозвонковых суставах [6]. Патологические изменения дегенеративного характера в межпозвонковых суставах, приводящие к их деформации и развитию стойкого болевого синдрома, принято называть спондилоартрозом определенного отдела позвоночника. Эта патология почти всегда сопровождается дегенеративными изменениями в шейных межпозвонковых дисках (дискоз) из-за снижения высоты межпозвонкового про-

межутка и нарушения биомеханики позвоночного сегмента. При клиническом осмотре пациент жалуется на боль в шейном отделе позвоночника (иногда очень выраженную), ограничение движений в шее. Боль зачастую иррадирует в надплечье, плечевой сустав, плечо. В отличие от корешковой боли, вызванной компрессией соответствующего нерва, грыжей диска, боль не должна локализоваться в предплечье и пальцах кисти. Осматривая пациента, можно обратить внимание на вынужденное положение головы, асимметрию надплечий, напряжение паравертебральных и мышц воротниковой зоны с одной или двух сторон. Как правило, ограничены движения в шейном отделе позвоночника, особенно разгибание и ротация головы. При изолированном поражении межпозвонковых суставов врач не найдет патологических изменений в рефлекторной и чувствительной сфере верхних конечностей.

Рентгенологическое обследование заключается в исследовании шейного отдела позвоночника в переднезадней и боковой проекциях с обязательными функциональными пробами (рентгенография в боковой проекции в положении максимального сгибания и разгибания шейного отдела позвоночника). На рентгенограммах в случае дегенеративного поражения межпозвонковых дисков и суставов выявляется субхондральный склероз замыкательных пластин позвонков, снижение высоты межпозвонкового промежутка, склерозирование и деформация суставных поверхностей, нарушение их конгруэнтности, возможно развитие унковертебрального артроза и нестабильности позвоночных сегментов. При грубом поражении суставов, межпозвонковых дисков возможно присоединение компрессии корешка костными разрастаниями, грыжей диска, а также сдавление позвоночной артерии

с развитием соответствующей клини- ки компрессионно-корешкового син- дрома и синдрома вертебральной ар- терии. Подобные ситуации требуют более углубленного обследования па- циентов (МРТ, электрофизиологичес- кое исследование) и радикального оперативного лечения. В настоящей работе предлагаем опыт использова- ния одного из вариантов устранения позвоночной боли – метода радио- частотной денервации шейного позвоночного сегмента.

Дугоотростчатый (межпозвонко- вый) сустав иннервируется медиаль- ными веточками задней (дорсальной) ветви спинно-мозгового нерва. Каждая медиальная веточка направляется во- круг основания верхнего суставного отростка и проходит через углубление, образованное *lig. mamilloaccessory*. В этом месте отходят маленькие веточ- ки нерва к капсуле фасеточного суста- ва. Медиальная нисходящая веточка идет каудальнее и, разделяясь на не- сколько частей, иннервирует мышцы, связки и частично нижележащий меж- позвонковый сустав [1, 2, 4, 10]. Таким образом, иннервация каждого дугоот- ростчатого сустава осуществляется, по меньшей мере, из двух уровней (по некоторым данным – из трех). Сину- вертебральный нерв, обеспечиваю- щий иннервацию структур внутри по- звоночного канала, отходит от дис- тального полюса дорсального кореш- кового ганглия (в отечественной ли- тературе чаще идет ссылка на спи- нальный ганглий, без разделения его на дорсальную и вентральную части). Он участвует в иннервации задней продольной связки, вентральной сто- роны дурального мешка, кровенос-

ных сосудов и задней поверхности фиброзного кольца. Восходящие вет- ви синувертебрального нерва идут вдоль бокового края задней продоль- ной связки и достигают соседнего верхнего диска, осуществляя его со- вместную иннервацию с соответствую- щим этому уровню синувертебраль- ным нервом (рис. 1). Боковые и пе- редняя стороны фиброзного кольца иннервируются группой нервов, ис- ходящих из вентрального корешка и симпатической нервной системы, а передняя продольная связка – во- локнами серой коммуникантной вет- ви или симпатическим стволом [2, 3]. Доказано лабораторными, иммуно- гистохимическими методами и кли- ническими испытаниями, что сину- вертебральный нерв содержит боле- вые волокна [11, 14]. Pederson et al. продемонстрировали, что раздраже- ние задней продольной связки у ко- шек приводит к изменению показате- лей артериального давления и функ- ции органов дыхания. Corpes et al. [5], Shinohara [12] показали, что в дегене- ративно-измененном диске нервные волокна пенетрируют внешние слои фиброзного кольца и уходят в ткани, расположенные более глубоко (даже в пульпозное ядро). Однако другие исследователи не нашли нервных окончаний во внутренних слоях фиб- розного кольца и пульпозном ядре в нормальном диске, хотя и подтвер- дили наличие свободных нервных окончаний во внешнем слое *annulus fibrosus* [3, 7–9, 15]. Особенно хорошо иннервирована задняя продольная связка, и ее раздражение или повреж- дение могут играть большую роль в генезе дискогенной позвоночной

боли [13]. Таким образом, на основа- нии данной несколько упрощенной схемы иннервации можно с извест- ной долей уверенности утверждать, что патологические изменения в фиброзном кольце диска и задней продольной связке могут приводить к появлению боли в позвоночнике и в конечностях – по принципу обрат- ной связи – соответственно уровню поражения позвоночного сегмента (даже без компрессии нервного корешка).

Материалы и методы

Под наблюдением находились 37 па- циентов (30 женщин и 7 мужчин) в возрасте от 43 до 62 лет. Поводом для обращения к врачу являлись жа- лобы на боль и ограничение движе- ний в шейном отделе позвоночника. У 29 человек (78 %) боль имелась также в надплечье, а у 12 (32 %) – в плечевом суставе и плече. Некото- рые пациенты (8 человек) жаловались на упорную, часто рецидивирующую головную боль в затылочной области. Ни у одного человека в данной группе не было отмечено прогрессирующего нарушения зрения и слуха, систем- ных головокружений, то есть прояв- лений компрессии позвоночной артерии.

В неврологическом статусе боль- ных не было нарушений чувствитель- ности, изменений рефлексов и парез- зов мышц верхних конечностей, то есть проявлений компрессии кореш- ков. Однако у 16 человек при деталь- ном исследовании выявлена локаль- ная болевая и тактильная гипестезия в области остистых отростков по-

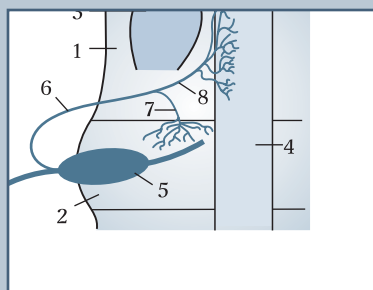


Рис. 1

Схема иннервации межпозвонкового диска и задней продольной связки: 1 – тело позвонка; 2 – межпозвонковый диск; 3 – проекция корня дужки; 4 – задняя продольная связка; 5 – дорсальный корешковый ганглий; 6 – синувертебральный нерв; 7 – нисходящая ветвь синувертебрального нерва; 8 – восходящая ветвь синувертебрального нерва

звонков С₇ и Т₁ диаметром 5–10 см.

Согласно разработанной технологии обследования при данной патологии, всем больным проводилось лучевое обследование, включающее рентгенографию позвоночника в двух проекциях с функциональными пробами, а также исследование биомеханики шейного отдела позвоночника при помощи аппарата "Zebris". У двух больных была выявлена нестабильность сегментов С₄–С₅ и С₅–С₆. У всех пациентов было обнаружено нарушение биомеханики шейного отдела позвоночника, что выразилось в ограничении разгибания и асимметрии амплитуды наклонных и ротационных движений.

Пациентам (12 человек), у которых зона болевых ощущений захватывала не только позвоночник, но и область плечевого сустава и плеча, с целью исключения грыжи диска проводилась МРТ шейного отдела позвоночника. У всех обследованных больных выявлено дегенеративное поражение нескольких межпозвоночных дисков (дискоз). Чаще дискоз обнаруживался на уровне С₃–С₄, С₄–С₅, С₅–С₆, С₆–С₇. У трех пациентов выявлены протрузии дисков без признаков нейральной компрессии (рис. 2).

На основании клинического и рентгенологического обследований пациентов было установлено, что причиной болевого синдрома являлись дегенеративные изменения в позвоночных сегментах, то есть диагноз формулировался как дискоз и спондилоартроз определенных сегментов позвоночника.

Уменьшение или полное купирование болевого синдрома после параартикулярной диагностической блокады 2 % раствором лидокаина на уровне поражения позволило окончательно установить, что боль исходит из пораженного сустава.

Всем больным проводилось консервативное лечение в амбулаторных условиях. В терапевтический комплекс включались медикаментозное лечение (нестероидные противовоспалительные препараты, витаминотерапия, биостимуляторы и т. д.), пара-

артикулярные блокады – с диагностической и лечебной (обязательное введение умеренных доз стероидов) целью, физиотерапия, массаж, психотерапия. В связи с недостаточной эффективностью консервативной терапии или кратковременностью эффекта больным была выполнена радиочастотная денервация позвоночных сегментов, которая заключалась в отдельном или комбинированном применении дерцепции межпозвоночных дисков и деструкции фасеточных нервов. Учитывая особенности

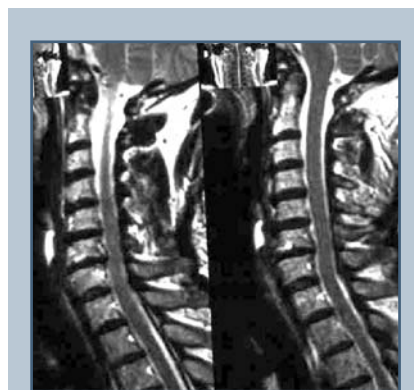

Рис. 2
Дегенеративные изменения межпозвоночных дисков в шейном отделе позвоночника

иннервации позвоночного сегмента, считаем, что изолированная радиочастотная деструкция фасеточных нервов показана в следующих случаях:

- длительная боль в шейном отделе позвоночника (более 6 мес.), возможная иррадиация боли в надплечье;
- обострение боли в позвоночнике после разгибания и ротации головы, длительного фиксированного положения головы (например, работы на компьютере);
- усиление боли в позвоночнике при глубокой пальпации суставов (боковая поверхность шеи);
- отсутствие признаков компрессии корешков (неврологический дефицит);

- отсутствие улучшения после физиотерапии;
- значительное уменьшение боли в шее после параартикулярной блокады на одном или нескольких уровнях;
- соответствии клиники рентгенологическим находкам (спондилоартроз).

Радиочастотная дерцепция межпозвоночных дисков показана при наличии клинической, рентгенологической и МРТ-картины дискоза:

- иррадиации боли в плечевой сустав, плечо;
- отсутствии неврологического дефицита;
- снижении высоты межпозвоночного промежутка, субхондрального склероза замыкательных пластин смежных позвонков;
- «темном», дегидратированном диске (по данным МРТ).

Общими противопоказаниями являются зависимость от наркотических и седативных препаратов, алкоголя, наличие социальных и психологических факторов, определяющих восприятие боли. Обе манипуляции также противопоказаны лицам моложе 18 и старше 72 лет, пациентам, перенесшим ранее операции на позвоночнике, а также имеющим расстройства спинального кровообращения в анамнезе.

Радиочастотная деструкция фасеточных нервов в изолированном варианте выполнена у 25, а в комбинации с дерцепцией межпозвоночных дисков у 12 больных. В трех случаях деструкция и дерцепция выполнены одновременно, в 9 – с перерывом в 4–6 недель.

Манипуляции выполнялись в амбулаторной операционной или при госпитализации на 2–3 дня.

Радиочастотная деструкция фасеточных нервов шейных позвоночных сегментов. В положении больного на спине под местной анестезией 0,5 % раствором новокаина (10 мл) под контролем электронно-оптического преобразователя производилась пункция параартикулярной области в зоне нахождения нервов, идущих

к суставной капсуле. Как правило, одновременно проводили пункцию на трех-пяти уровнях с одной стороны (рис. 3). Для пункции применялись специальные одноразовые иглы длиной 6 и 10 см. Положение иглы контролировалось в двух проекциях. Затем с помощью радиочастотного генератора RFG-3C PLUS фирмы "RADIONICS" (рис. 4) проводилась электростимуляция фасеточных нервов с частотой 50 и 2 Гц. Наличие болевой реакции на стимуляцию током с частотой 50 Гц считалось тестом корректного положения иглы. Затем

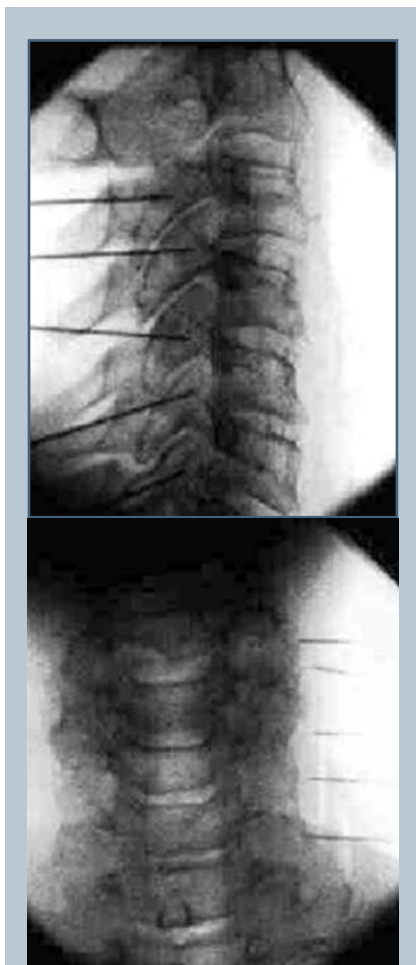


Рис. 3

Пункция области фасеточных нервов сегментов С₃-С₄, С₄-С₅, С₅-С₆, С₆-С₇ (боковая и переднезадняя проекции)

с целью анестезии зона предполагаемой деструкции орошалась 0,5 % раствором новокаина (не более 1 мл) и осуществлялась собственно радиочастотная денервация. Больные манипуляцию переносили хорошо. В течение тридцати минут после операции они соблюдали постельный режим, а затем больным разрешалось вставать. Не рекомендовалось после манипуляции ношение головодержателя, так как это не способствует дестабилизации позвоночника. Через 5–7 дней больные могли возвращаться к работе.

Радиочастотная денервация межпозвонковых дисков. В положении больного на спине под местной анестезией 0,5 % раствором новокаина (10 мл) под контролем электронно-оптического преобразователя производилась пункция пораженных шейных межпозвонковых дисков боковым право- или левосторонним доступом. Положение иглы контролировалось флюороскопом в двух проекциях (рис. 5). При пробождении фиброзного кольца в 90 % случаев отмечался положительный провокационный тест, то есть усиливалась боль в позвоночнике и ирритативных зонах. Затем с помощью радиочастотного генератора проводилась электростимуляция диска с частотой 50 и 2 Гц. При отсутствии болевой и двигательной реакции считалось, что положение иглы корректно. После выполнения данных диагности-



Рис. 4

Радиочастотный генератор RADIONICS-3C PLUS

ческих тестов осуществлялась собственно радиочастотная денервация пунктированных дисков. Пациенты манипуляцию переносили хорошо, в 70 % случаев отмечалась кратковременная болевая реакция в виде усиления дискгофорта в руке. Длительность манипуляции не превышала 20–30 мин. В течение первого часа после денервации больному рекомендовалось соблюдать постельный режим. В это время проводилась дегидратационная и противовоспалительная терапия. Затем больной мог вставать, фиксируя шейный отдел головодержателем. Со следующего дня после манипуляции в амбулаторном режиме в течение 7–10 дней проводилось восстановительное лечение (лечебная гимнастика для верхних конечностей), физиотерапия, противовоспалительная терапия, фиксация шейного отдела осуществлялась до 7 дней. По окончании этого периода больной приступал к работе.

Результаты

Эффект от денервации оценивали перед выпиской больного на работу. При оценке результатов через неделю после манипуляции во всех случаях получен хороший эффект, который выражался в уменьшении болевого синдрома как в шейном отделе, так и области плеча, плечевого сустава. Через месяц хороший исход заболевания (боль в шейном отделе не беспокоила в покое и при движениях шейного отдела позвоночника) был отмечен у 15 (41 %) пациентов, удовлетворительный (боль в покое не беспокоит, при движениях головой боль стала значительно меньше, приема анальгетиков не требуется) – у 21 (56 %), неудовлетворительный (болевого синдром не изменился) – у 1 (3 %). Таким образом, через месяц после манипуляции улучшение состояния наступило у 97 % больных. Через 6 мес. обследовано 30 пациентов, распределение исходов заболевания осталось примерно таким же. Через год проведен анализ результатов лечения у 25 больных: хороший исход

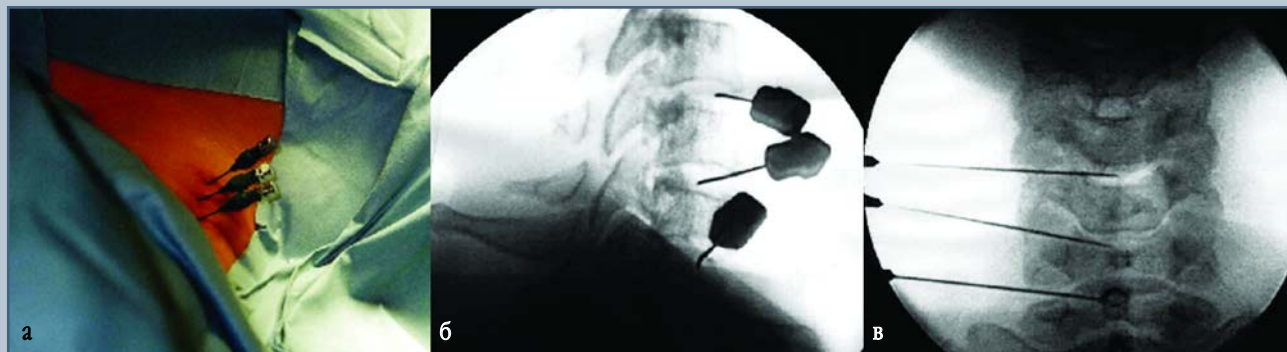

Рис. 5

Пункция шейных межпозвонковых дисков:

а – внешний вид; б – боковая проекция; в – переднезадняя проекция

отмечен у 8 (32 %), удовлетворительный – у 15 (60 %), неудовлетворительный – у 2 (8 %) пациентов. Положительные результаты сохранились у 92 % больных, хотя снизилась доля хороших и увеличилась доля удовлетворительных оценок. Через 1,5 года наблюдали 10 больных, у 8 из них боль в шейном отделе возобновилась практически с прежней интенсивностью. По всей видимости, произошла реинервация позвоночных сегментов, и в эти сроки возможно повторение радиочастотной деструкции.

Необходимо также отметить, что не зафиксировано никаких осложнений ни во время выполнения манипуляции, ни в раннем, ни в позднем послеоперационном периодах. Только у одного пациента, которого длительное время беспокоили болезненные ощущения в шейном отделе позвоночника и часто рецидивирующая головная боль, после радиочастотной деструкции фасеточных нер-

вов сегментов С₂–С₃ и С₃–С₄ произошла гипестезия кожных покровов затылочной области на соответствующей стороне (затылочный нерв). При этом практически полностью исчезла боль в шейном отделе и головная боль. Чувствительность кожи восстановилась через 1–1,5 мес. после манипуляции.

Опыт показал, что главные преимущества радиочастотной денервации следующие:

- контролируемый размер деструкции;
- контролируемое термическое воздействие за счет постоянного мониторинга нагревания и электрического сопротивления тканей на конце иглы;
- подтверждение правильности расположения иглы методом электростимуляции;
- проведение манипуляции под местной анестезией в амбулаторных условиях;

- короткий восстановительный период после проведения денервации;
- низкая частота осложнений;
- возможность повторного проведения деструкции.

Заключение

Методика радиочастотной денервации межпозвонковых дисков и фасеточных нервов в шейном отделе позвоночника является эффективной и безопасной. Радиочастотную денервацию можно рассматривать как весьма привлекательное дополнение к комплексной консервативной терапии, позволяющее улучшить исходы заболевания и продлить стойкость лечебного эффекта.

Литература

1. **Bogduk N, Wilson A.S, Tynan W.** The human lumbar dorsal rami // *J. Anat.* 1982. N 134. P. 383–397.
2. **Bogduk N.** The innervation of the lumbar spine // *Spine.* 1983. Vol. 8. P. 286–293.
3. **Bogduk N, Tynan W, Wilson A.S.** The nerve supply to the human lumbar intervertebral discs // *J. Anat.* 1981. Vol. 132. P. 39–56.
4. **Bradley K.C.** The anatomy of backache // *Aust. N. Z. J. Surg.* 1974. Vol. 44. P. 227–232.
5. **Coppes M.H., Marani E., Thomeer R.T. et al.** Innervation of annulus fibrosis in low back pain // *Lancet.* 1990. Vol. 336. P. 189–190.
6. **Hayashi N, Lee H-M, Weinstein J.N.** The source of pain in the lumbar spine // In: Bridwell K.H., DeWald R.L., eds. *The Textbook of Spinal Surgery.* Philadelphia, 1997. P. 1503–1514.
7. **Hirsch C.** Studies on the mechanism of low back pain // *Acta Orthop. Scand.* 1951. Vol. 20. P. 261–274.
8. **Jackson H.C., Winkelmann R.K., Bickel W.H.** Nerve endings in the human spinal column and related structure // *J. Bone Joint Surg. Am.* 1966. Vol. 48. P. 1272–1281.
9. **Malinsky J.** The ontogenetic development of nerve terminations in the intervertebral discs of man // *Acta Anat. (Basel).* 1959. Vol. 38. P. 96–113.
10. **Mooney V, Robertson J.** The facet syndrome // *Clin. Orthop.* 1976. N 115. P. 149–156.
11. **Pedersen H.E., Blunck C.F., Gardner E.D.** The anatomy of lumbosacral posterior rami and meningeal branches of spinal nerves (sinuvertebral nerves); with an experimental study of their functions // *J. Bone Joint Surg. Am.* 1956. Vol. 38. P. 377–391.
12. **Shinohara H.** [Lumbar disc lesion, with special reference to the histological significance of nerve endings of the lumbar discs] // *Nippon Seikeigeka Gakkai Zasshi.* 1970. Vol. 44. P. 553–570.
13. **Weinstein J.N.** Pain // In: Frymoyer J.W., ed. *The Adult Spine.* N. Y., 1997. P. 381–400.
14. **Weinstein J.N., Claverie W., Gibson S.** The pain of discography // *Spine.* 1988. Vol. 13. P. 1344–1348.
15. **Yoshizawa H., Kobayashi S., Hachiya Y.** Blood supply of nerve roots and dorsal root ganglia // *Orthop. Clin. North Am.* 1991. Vol. 22. P. 195–211.

Адрес для переписки:

Черкашов Андрей Михайлович
 117593, Москва, Севастопольский пр., 66,
 Медицинский центр Центрального банка,
 cherkashov@medcenter.msk.ru