



ЛУЧЕВОЙ И ОПТИЧЕСКИЙ МЕТОДЫ ОЦЕНКИ ПОЗВОНОЧНО-ТАЗОВЫХ ВЗАИМООТНОШЕНИЙ У ПАЦИЕНТОВ С ВРОЖДЕННЫМ ВЫВИХОМ БЕДРА

Л.С. Шнайдер¹, В.Н. Сарнадский², В.В. Павлов¹

¹Новосибирский научно-исследовательский институт травматологии и ортопедии им. Я.Л. Цивьяна, Новосибирск, Россия

²ООО «МЕТОС», Новосибирск, Россия

Цель исследования. Выявление корреляции между данными сагиттальных рентгенограмм позвоночника и компьютерной оптической топографии (КОМОТ).

Материал и методы. В исследование включили 47 пациентов (5 мужчин, 42 женщины), прошедших в 2010–2018 гг. лечение по поводу дисплазии тазобедренного сустава. Пациентов разделили на две группы: I – с односторонним врожденным вывихом бедра ($n = 26$), II – с двусторонним вывихом ($n = 21$). Всем пациентам выполнили эндопротезирование тазобедренного сустава с использованием корригирующей остеотомии.

Результаты. Среднее значение наклона крестца составило $46,4^\circ \pm 9,9^\circ$, что отражает избыточный наклон крестца и превышает норму ($39,6^\circ \pm 7,9^\circ$) на 10° в максимальных значениях. Глобальный поясничный лордоз имеет среднее значение $64,1^\circ \pm 13,5^\circ$ и находится в прямой зависимости от наклона крестца. Компьютерная оптическая топография показала, что до операции в группе I физиологические изгибы менее выражены (высота дуги поясничного лордоза – $2,4 \pm 0,7$ см, высота дуги грудного кифоза – $2,7 \pm 0,6$ см), чем в группе II (высота дуги поясничного лордоза – $3,0 \pm 0,5$ см, высота дуги грудного кифоза – $3,2 \pm 0,5$ см). В группе II отмечался избыточный наклон крестца кпереди ($-33,9^\circ \pm 4,5^\circ$). В обеих группах наблюдали отклонения туловища кпереди, при этом статистические различия в группе I были больше, чем в группе II: в группе I наклон кпереди составлял $-3,5^\circ \pm 3,6^\circ$, в группе II – $-0,4^\circ \pm 2,7^\circ$.

Заключение. Среднюю корреляционную связь удалось выявить только между параметрами наклона крестца и интегральным индексом состояния осанки в сагиттальной плоскости ($r = 0,513$), во всех остальных случаях выявили только умеренную корреляционную связь.

Ключевые слова: позвоночно-тазовый баланс, врожденный вывих бедра, дисплазия тазобедренного сустава, КОМОТ.

Для цитирования: Шнайдер Л.С., Сарнадский В.Н., Павлов В.В. Лучевой и оптический методы оценки позвоночно-тазовых взаимоотношений у пациентов с врожденным вывихом бедра // Хирургия позвоночника. 2019. Т. 16. № 1. С. 63–69. DOI: <http://dx.doi.org/10.14531/ss2019.1.63-69>.

RADIOLOGICAL AND OPTICAL METHODS FOR ASSESSING THE SPINO-PELVIC RELATIONSHIPS IN PATIENTS WITH CONGENITAL HIP DISLOCATION

L.S. Shnaider¹, V.N. Sarnadsky², V.V. Pavlov¹

¹Novosibirsk Research Institute of Traumatology and Orthopaedics n.a. Ya.L. Tsivyan, Novosibirsk, Russia;

²LLC "METOS", Novosibirsk, Russia

Objective. To determine the correlation between the data of sagittal radiography of the spine and computer optical topography (COMOT) results.

Material and Methods. The study included 47 patients (5 men, 42 women) who underwent the treatment for hip dysplasia in 2010–2018. The patients were divided into two groups: Group I included 26 patients with unilateral congenital hip dislocation, and Group II – 21 patients with bilateral dislocation. All patients underwent hip replacement with corrective osteotomy.

Results. An average value of the sacral slope was $46.4^\circ \pm 9.9^\circ$, which reflects the excessive sacral slope and exceeds the norm ($39.6^\circ \pm 7.9^\circ$) by 10° in cases of maximum values. Global lumbar lordosis has an average value of $64.1^\circ \pm 13.5^\circ$ and directly depends on the sacral slope. The COMOT parameters showed that physiological curves were less pronounced in patients of Group I (the height of the lumbar lordosis (HIL), 2.4 ± 0.7 sm, the height of the thoracic kyphosis (HIK), 2.7 ± 0.6 sm) than in patients of Group II (HIL, 3.0 ± 0.5 sm, HIK, 3.2 ± 0.5 sm). In Group II, there was an excessive inclination of the sacrum anteriorly ($-33.9^\circ \pm 4.5^\circ$). In both groups, anterior torso inclination was observed, with greater statistical differences in Group I than in Group II: in Group I, the anterior inclination was $-3.5^\circ \pm 3.6^\circ$, in Group II, $-0.4^\circ \pm 2.7^\circ$.

Conclusion. The average correlation was found only between the parameters of the sacral slope and the integral index of the posture state in the sagittal plane ($r = 0.513$); in all other cases, only a moderate correlation was found.

Key Words: spino-pelvic balance, congenital dislocation of the hip, hip dysplasia, computer optical topography.

Please cite this paper as: Shnaider LS, Sarnadsky VN, Pavlov VV. Radiological and optical methods for assessing the spino-pelvic relationships in patients with congenital hip dislocation. *Hir. Pozvonoc.* 2019; 16(1):63–69. In Russian. DOI: <http://dx.doi.org/10.14531/ss2019.1.63-69>.

Для описания движения человека или любого живого существа применяется общее понятие «биомеханическая система», под которой понимается системная совокупность опорно-двигательного аппарата, энергообеспечивающих систем, компонентов нервной системы, лежащих в основе двигательных действий [1]. Эта система постоянно меняется. При любом движении задействуются те или иные ресурсы, в зависимости от поставленной задачи: спокойный шаг на отдыхе или спасение жизни при экстремальной ситуации.

Основой системы является биокинематическая пара, которая представляет собой два смежных звена тела, соединенных суставом. Биокинематические пары, объединяясь в последовательные, связанные между собой узлы (звенья), образуют биокинематические цепи, которые делятся на простые (палец) и разветвленные (кисть), открытые (рука) и закрытые (тазобедренный сустав) [1, 2].

В открытых цепях имеется свободное (конечное) звено, входящее лишь в одну пару. В закрытых биокинематических цепях свободного (конечного) звена нет. Они обеспечивают простой и эффективный механизм с несколькими приложениями и все больше оцениваются у животных, включая человека. Каждое звено закрытых биокинематических цепей входит в две пары, поэтому при движении задействуются и другие соединения (суставы) [3].

При нормальной анатомии и функции тазобедренного сустава можно с уверенностью говорить, что биокинематические пары, входящие в закрытую цепь, и движения в нем непременно передаются как на коленный сустав, так и на поясничный отдел позвоночника. Рассматривая тазобедренный сустав как биокинематическую пару в закрытой биокинематической цепи (поясничный отдел позвоночника – тазобедренный сустав – коленный сустав), мы предполагаем его влияние на выше- и нижерасположенные суставы, а также изменение анатомо-морфологических взаимоотношений при развитии в нем патологии [4, 5].

Разрыв биокинематической пары (врожденный вывих бедра) приводит к структурным и функциональным изменениям. Классическим примером является формирование скрытого вальгуса в коленном суставе при врожденном вывихе бедра, то есть разрыв биокинематической пары в тазобедренном суставе привел к патологии в нижерасположенной паре – коленном суставе. Если такая ситуация развилась в дистально расположенной кинематической паре, то можно предположить о развивающихся патологических изменениях и в обратном направлении – в проксимальных биокинематических парах.

Мы нашли подтверждение данному предположению в статье Morimoto et al. [6], посвященной развитию острого деструктивного коксартроза у японских женщин, где описаны изменения в поясничном отделе позвоночника в виде формирования кифоза и, как следствие, ретроверсии таза и выталкивания вперед головок бедренных костей. Это приводит, по мнению исследователей, к недокрытию головок бедренных костей, уменьшению площади соприкосновения и увеличению давления на головки, что на фоне остеопороза ведет к разрушению головок бедренных костей и необходимости протезирования суставов. Этим примером мы демонстрируем влияние патологических процессов в одной кинематической паре на развитие патологии в других сопряженных биокинематических парах. Именно эти воздействия стали основополагающим аргументом для проведения данного исследования.

Цель исследования – выявление корреляции между данными сагиттальных рентгенограмм позвоночника и компьютерной оптической топографии (КОМОТ).

Материал и методы

В исследование включили 47 пациентов (5 мужчин, 42 женщины), прошедших лечение в Новосибирском НИИТО им. Я.Л. Цивьяна по поводу дисплазии тазобедренного сустава

(Crowe IV ст.) в 2010–2018 гг. Средний возраст пациентов $42,4 \pm 12,6$ года.

Больных разделили на две группы: I – с односторонним врожденным вывихом бедра ($n = 26$), II – с двусторонним вывихом ($n = 21$). Всем пациентам выполнили эндопротезирование тазобедренного сустава с использованием корригирующей остеотомии [7]. В группе II только 17 пациентов прооперированы с двух сторон, 4 пациента отказались от контралатерального эндопротезирования после 1-го этапа. Таким образом, провели 64 эндопротезирования тазобедренного сустава у 47 пациентов.

Рентгенологические обследования пациентов проводили при помощи рентгенологических аппаратов Vascara-90/20 и Tur-1500, оцифровку изображений и последующий анализ полученных данных – в программе K-PACS.

Телерентгенографию позвоночника выполняли в степ-режиме в положении пациента стоя: нижних конечностей и таза – в прямой проекции, позвоночника от C_1 до S_1 с захватом тазобедренных суставов – в прямой и боковой проекциях. Исследование проводили до и после операции на 5–7-е сут. На амбулаторном этапе контрольные рентгенограммы выполняли через 24–48 недель после эндопротезирования.

По рентгенограммам позвоночника оценивали следующие параметры:

1) величину глобального поясничного лордоза (GLL) по Cobb от верхней поверхности тела L_1 до верхней поверхности S_1 ;

2) наклон таза (PI) – угол между перпендикуляром, восстановленным к середине краниальной замыкательной пластинки S_1 позвонка, и линией, проведенной из этой точки к центру головок бедер;

3) наклон крестца (SS) – угол между горизонталью и верхней поверхностью крестца;

4) отклонение таза (PT) – угол между вертикалью и линией, соединяющей середину верхней поверхности крестца с центром головок бедер;

5) сагиттальную вертикальную ось (SVA) – расстояние между отвесной

линией, проведенной через середину тела С₇ позвонка, и параллельной ей линией, проведенной через задний верхний угол краниальной замыкательной пластинки S₁ позвонка (смещение отвеса вперед и назад отмечается знаками плюс и минус);

б) расстояние от SVA до вертикали, проведенной через середину расстояния между головками бедренных костей (HA); смещение SVA вперед от HA отмечается знаком плюс и расценивается как декомпенсация, назад – знаком минус (норма).

Измеряемые параметры (1–6) схематически представлены на рис. 1.

Вторым методом исследования был метод КОМОТ на системе ТОДП 2-го поколения в ортостатическом положении пациента. Исследование проводили до операции и через 24–48 недель после операции. Для оценки состояния дорсальной поверхности туловища использовали следующие параметры:

1) FH, FP, FT – наклон плечевого пояса, перекоса таза и наклон туловища во фронтальной плоскости;

2) GH, GP, GT – поворот плечевого пояса, таза и разворот плечевого пояса относительно таза в горизонтальной плоскости;

3) SK, SN, ST, SA1 – наклон кпереди-кзади вершины грудного кифоза, точки С₇, туловища и крестца;

4) NIL, NIK – высоту дуги поясничного лордоза и грудного кифоза;

5) MD – максимальное боковое отклонение линии остистых отростков;

6) FDSC, FDC7, SDSC, SDC7 – боковое отклонение и отклонение кпереди-кзади точки SC (вершины межъягодичной складки) и точки С₇ относительно точки по линии пяток, расположенной посередине между ними;

7) LNG – длина туловища от точки SC (вершины межъягодичной складки) до точки С₇;

8) RWL – отношение ширины туловища к его длине;

9) PTI, PTI_F, PTI_G, PTI_S – общий интегральный индекс состояния осанки и интегральные индексы по отдельным плоскостям (фронтальной, гори-

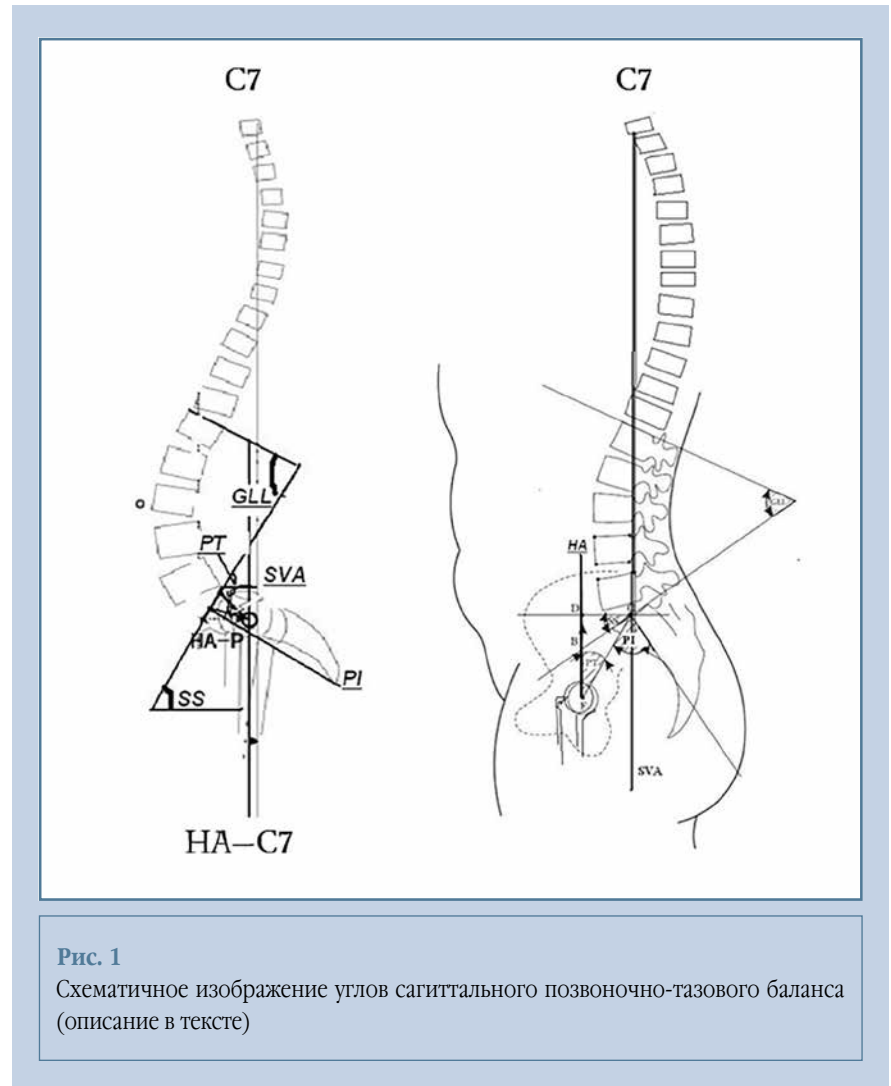


Рис. 1

Схематичное изображение углов сагиттального позвоночно-тазового баланса (описание в тексте)

зонтальной и сагиттальной); знаки плюс и минус задают сторону отклонения (правое плечо выше, повернуто кзади или туловище отклонено кзади – плюс).

В связи с малой выборкой наблюдений для анализа корреляционных связей показатели изучали по методу Спирмена. Для характеристики силы связи в качестве критериев приняли следующие интервалы значений коэффициента корреляции: сильная или тесная – при коэффициенте корреляции $r > 0,70$; средняя – при $0,50 < r < 0,69$; умеренная – при $0,30 < r < 0,49$; слабая – при $0,20 < r < 0,29$; очень слабая – при $r < 0,19$. Значимая корреляция – при r , соответствующем уровню статистической значимости $p \leq 0,05$.

Для статистического анализа использовали программное обеспечение IBM SPSS 21.

Результаты и их обсуждение

Средние значения исходных параметров, полученные по результатам исследования позвоночно-тазовых взаимоотношений в обеих подгруппах, приведены в табл. 1.

В группе I рентгенологические исследования проводили до операции, в раннем послеоперационном периоде и через 24–48 недель после операции (табл. 2).

У пациентов с двусторонней дисплазией тазобедренного сустава по Crowe IV ст. дополнительно выполняли рентгенограммы позвоночника

до и после 2-го этапа хирургического лечения (табл. 3).

Исследования методом КОМОТ проводили только до операции и через 24–48 недель после хирургического лечения (табл. 4).

До эндопротезирования при врожденном вывихе бедра разобщение костей, образующих тазобедренный сустав, приводит к разрывам биокинематической пары и закрытых биокинематических цепей. Смещение центра ротации приходится на головки бедренных костей (при одностороннем вывихе на головку), которые находятся в аномальном положении с опорой на измененные синовиальные ткани и ягодичные мышцы. Это неизбежно приводит к смещению точки опоры таза и центра тяжести, при котором возникают компенсаторные изменения. Исследуя эти изменения, обнаруживаем, что среднее значение SS составляет $46,4 \pm 9,9^\circ$, отражает избыточный наклон крестца и превышает норму ($39,6 \pm 7,9^\circ$) на 10° в максимальных значениях. GLL имеет среднее значение $64,1 \pm 13,5^\circ$, находится в прямой зависимости от SS ($GLL = SS + 25^\circ$), что находит свое отражение в гиперлордозе поясничного отдела позвоночника. Между ними отмечена тесная корреляционная взаимосвязь ($r = 0,787$). В результате компенсаторных механизмов формируется антеверсия таза со смещением угла PT в отрицательную сторону ($PT = -23,9 \pm 35,0^\circ$), со слабой отри-

цательной корреляционной связью между углами SS и PT ($r = -0,22$).

При сравнительном анализе полученных данных двух групп выявляются определенные закономерности. Пациенты групп I и II, как указыва-

лось выше, склонны к гиперлордозу, что видно по большим значениям угла GLL, среднее значение которого в группе I составило $61,0 \pm 11,6^\circ$, в группе II – $68,1 \pm 14,9^\circ$. Полученные значения SS в группе I ($44,7 \pm 7,7^\circ$)

Таблица 1

Исходные параметры сагиттального позвоночно-тазового баланса у пациентов с дисплазией тазобедренного сустава IV ст. по Crowe

Параметры	Средние значения	Группа I	Группа II
Наклон крестца, град.	$46,4 \pm 9,9$	$45,0 \pm 8,3$	$51,5 \pm 9,2$
Наклон таза, град.	$25,8 \pm 26,3$	$38,4 \pm 15,8$	$12,9 \pm 17,7$
Отклонение таза, град.	$-23,9 \pm 35,0$	$-5,5 \pm 21,8$	$41,5 \pm 25,8$
Расстояние от сагиттальной вертикальной оси до межбедренной линии, мм	$-6,5 \pm 41,0$	$6,3 \pm 35,2$	$-14,2 \pm 41,3$
Расстояние от сагиттальной вертикальной оси до мыса крестца, мм	$-14,1 \pm 32,1$	$2,7 \pm 17,2$	$-16,5 \pm 37,2$
Глобальный поясничный лордоз, град.	$64,1 \pm 13,5$	$66,8 \pm 7,8$	$71,3 \pm 13,0$

Таблица 2

Параметры позвоночно-тазовых взаимоотношений в группе I

Параметры	До операции	1 неделя после операции	24–48 недель после операции
Наклон крестца, град.	$45,0 \pm 8,3$	$46,5 \pm 8,9$	$40,8 \pm 11,1$
Наклон таза, град.	$38,4 \pm 15,8$	$46,8 \pm 8,3$	$45,8 \pm 7,0$
Отклонение таза, град.	$-5,5 \pm 21,8$	$5,2 \pm 9,8$	$5,8 \pm 3,1$
Расстояние от сагиттальной вертикальной оси до межбедренной линии, мм	$6,3 \pm 35,2$	$-8,8 \pm 36,6$	$22,4 \pm 37,8$
Сагиттальная вертикальная ось, мм	$2,7 \pm 17,2$	$19,8 \pm 28,3$	$0,1 \pm 31,8$
Глобальный поясничный лордоз, град.	$66,8 \pm 7,8$	$65,2 \pm 16,5$	$56,6 \pm 12,3$

Таблица 3

Параметры позвоночно-тазовых взаимоотношений в группе II

Параметры	До операции	1 неделя после операции	До 2-го этапа	1 неделя после 2-го этапа	24–48 недель после операции
Наклон крестца, град.	$51,5 \pm 9,2$	$57,4 \pm 11,9$	$50,9 \pm 8,7$	$56,6 \pm 11,8$	$39,0 \pm 10,9$
Наклон таза, град.	$12,9 \pm 17,7$	$33,9 \pm 14,2$	$16,7 \pm 17,5$	$35,2 \pm 14,2$	$37,0 \pm 10,3$
Отклонение таза, град.	$41,5 \pm 25,8$	$-3,5 \pm 32,8$	$-38,1 \pm 24,7$	$-1,4 \pm 31,2$	$6,5 \pm 3,4$
Расстояние от сагиттальной вертикальной оси до межбедренной линии, мм	$-14,2 \pm 41,3$	$-66,1 \pm 77,7$	$-20,2 \pm 40,8$	$-53,2 \pm 53,0$	$24,8 \pm 33,9$
Сагиттальная вертикальная ось, мм	$-16,5 \pm 37,2$	$52,6 \pm 56,8$	$-7,5 \pm 34,9$	$42,9 \pm 32,6$	$-3,4 \pm 23,1$
Глобальный поясничный лордоз, град.	$71,3 \pm 13,0$	$69,6 \pm 12,4$	$70,2 \pm 12,4$	$68,9 \pm 12,7$	$55,2 \pm 7,3$

Таблица 4

Параметры КОМОТ дорсальной поверхности туловища до и после операции (сред. ± СКО)

Параметры	До операции		Через 24–48 недель после операции	
	группа I	группа II	группа I	группа II
Угол наклона плечевого пояса во фронтальной плоскости, град.	-1,8 ± 2,6	0,9 ± 1,8	-0,9 ± 2,1	-0,1 ± 2,4
Угол перекоса таза во фронтальной плоскости, град.	5,9 ± 4,4	1,0 ± 1,9	3,2 ± 9,4	-5,1 ± 10,5
Угол наклона туловища во фронтальной плоскости, град.	0,0 ± 2,2	0,4 ± 2,0	0,6 ± 1,8	0,9 ± 2,9
Угол поворота плечевого пояса в горизонтальной плоскости, град.	1,7 ± 4,7	3,2 ± 2,6	0,7 ± 3,7	-0,4 ± 3,4
Угол поворота таза в горизонтальной плоскости, град.	3,5 ± 7,4	3,5 ± 6,1	2,5 ± 8,3	-3,3 ± 3,6
Угол скручивания туловища в горизонтальной плоскости, град.	-1,8 ± 3,6	-0,2 ± 5,0	-1,8 ± 2,7	2,6 ± 6,3
Угол наклона кпереди-кзади вершины грудного кифоза относительно межъягодичной складки, град.	-4,4 ± 3,7	-1,4 ± 3,5	-4,1 ± 3,8	-5,8 ± 6,3
Угол наклона кпереди-кзади точки С7 относительно вершины поясничного лордоза, град.	-2,6 ± 4,0	0,6 ± 2,1	-2,3 ± 3,8	-4,2 ± 4,7
Угол наклона кпереди-кзади туловища в сагиттальной плоскости, град.	-3,5 ± 3,6	-0,4 ± 2,7	-3,2 ± 3,7	-5,0 ± 5,3
Угол наклона кпереди-кзади крестца относительно вертикали в сагиттальной плоскости, град.	-33,2 ± 10,0	-33,9 ± 4,5	-33,0 ± 8,3	-31,8 ± 6,8
Высота поясничного лордоза, см	2,4 ± 0,7	3,0 ± 0,5	2,5 ± 0,6	2,8 ± 0,4
Высота грудного кифоза, см	2,7 ± 0,6	3,2 ± 0,5	2,8 ± 0,7	3,0 ± 0,7
Максимальное боковое отклонение линии остистых отростков, мм	-9,5 ± 10,9	-0,7 ± 5,6	-4,6 ± 9,9	5,9 ± 13,3
Боковое отклонение таза, мм	12,6 ± 28,0	-14,4 ± 16,0	9,3 ± 18,6	-10,0 ± 14,2
Боковое отклонение точки С7, мм	12,4 ± 31,0	-17,0 ± 15,0	7,4 ± 23,1	-15,3 ± 16,2
Отклонение кпереди-кзади вершины межъягодичной складки, мм	62,7 ± 24,0	33,5 ± 23,5	35,9 ± 28,3	27,4 ± 16,8
Отклонение кпереди-кзади точки С7, мм	-7,3 ± 2,0	-10,4 ± 2,4	-7,8 ± 3,2	-13,6 ± 16,4
Длина туловища, мм	511,0 ± 33,0	452,5 ± 17,0	523,0 ± 39,3	489,0 ± 15,6
Отношение ширины к его длине, %	60,7 ± 6,3	65,1 ± 3,9	60,9 ± 6,8	62,3 ± 4,2
Общий интегральный индекс состояния осанки	2,1 ± 0,5	1,5 ± 0,5	2,2 ± 0,4	2,0 ± 1,0
Интегральный индекс состояния осанки во фронтальной плоскости	2,4 ± 1,1	1,0 ± 0,6	2,1 ± 1,2	2,2 ± 1,5
Интегральный индекс состояния осанки в горизонтальной плоскости	1,8 ± 0,7	1,6 ± 0,6	1,6 ± 0,7	1,9 ± 1,0
Интегральный индекс состояния осанки в сагиттальной плоскости	1,6 ± 0,6	1,7 ± 0,4	1,6 ± 0,6	1,9 ± 0,5

и II ($48,6^\circ \pm 12,0^\circ$) соответствуют верхним значениям нормы. Антеверсия таза (РТ) обнаруживает избыточный наклон таза ($-2,7^\circ \pm 22,4^\circ$) как в группе I, так и в группе II ($-46,6^\circ \pm 31,9^\circ$). При этом отрицательных значений РТ больше в группе II. Между PI и SS ($r = 0,11$) и PI и GLL ($r = 0,20$) существует слабая корреляционная связь. Угол PI уменьшается за счет смещения головок бедренных костей вверх и кзади, его среднее значение в группе I составляет $40,1^\circ \pm 22,7^\circ$, в группе II уменьшается до отрицательных значений ($-9,5^\circ \pm 20,4^\circ$). Корреляционная связь между ориентиром PI и РТ ($r = 0,73$) сильная, что объясняется неукоснительным построением углов на центры головок бедренных костей. В дополнение к этому отме-

чается равновесие сагиттального баланса за счет смещения SVA разнонаправленно, от мыса крестца (0 мм) в пределах 79 мм по вектору (от 49 мм кпереди до -79 мм кзади). У 6 пациентов линия SVA проходила кзади от мыса крестца (от -13 до -79 мм), ось бедер (НА) приближалась к линии SVA, что говорит о компенсации сагиттального позвоночно-тазового баланса. У остальных 42 пациентов линия SVA находилась на уровне мыса крестца или кпереди от него с максимальным смещением на 49 мм, НА находилась кзади от линии SVA, что обозначало декомпенсацию сагиттального позвоночно-тазового баланса. Соответственно, туловище пациента находилось в функционально невыгодном положении. Между НА и SVA

выявлена отрицательная корреляционная связь средней силы ($r = -0,573$), как и между значениями SVA и GLL ($r = -0,543$). Это объясняется ограниченной (малой) группой. В случае большой выборки можно предположить, что данная связь была бы более сильной. После эндопротезирования (табл. 2, 3) в группе I в раннем послеоперационном периоде отмечена разбалансированность позвоночно-тазовых взаимоотношений, что характеризуется смещением линии SVA как кпереди, так и кзади, с увеличением расстояния от SVA до мыса крестца ($19,8 \pm 28,3$ мм). Если принять точку мыса за «0», отмечается еще большее отдаление линии SVA кпереди от межбедренной линии НА ($-8,8 \pm 36,6$ мм). Зафиксировано увеличение угла PI

(в данной ситуации можно говорить о его восстановлении), что закономерно, поскольку вращение таза переместилось в область истинных вертлужных впадин. Изменений GLL и SS в раннем послеоперационном периоде не отмечали. При анализе значений, полученных по сагиттальным рентгенограммам, в группе II можно наблюдать те же самые проявления, несмотря на длительные хирургические паузы между операциями.

В раннем послеоперационном периоде после первой операции расстояние от SVA до мыса крестца в группе I составило $66,1 \pm 77,7$ мм, а HA – в среднем $52,6 \pm 56,8$ мм. Данные значения намного меньше, чем в группе II. Вероятно, это связано с необходимостью опоры на оперированную удлинённую нижнюю конечность, поскольку с контралатеральной стороны нижняя конечность была относительно короче и не являлась опорной. При сравнении операции в группе I и 1-го этапа операции в группе II признаки декомпенсации в последнем случае выражены сильнее. Это можно связать с наличием полноценной опоры на неповреждённую нижнюю конечность в группе I. Перед 2-м этапом хирургического лечения в группе II признаки декомпенсации позвоночно-тазовых взаимоотношений уменьшались ($-20,2 \pm 40,8$ мм) и приближались к дооперационным значениям ($-24,1 \pm 40,3$ мм). После 2-го этапа в течение первой недели вновь нарастала декомпенсация. При этом средние значения расстояния от SVA до мыса крестца были $42,9 \pm 32,6$ мм, а до HA – $53,2 \pm 53$ мм. Таким образом, 2-й этап хирургического лечения вызывал тот же эффект, что и 1-й.

Через 24–48 недель в обеих группах отметили улучшение позвоночно-тазовых взаимоотношений за счёт смещения оси бедра кпереди от линии SVA (в группе I HA = $22,4 \pm 37,8$ мм, в группе II – $24,8 \pm 33,9$ мм), при этом в обеих группах значения HA стабилизировались за счёт приближения SVA к мысу крестца: в группе I – $0,1 \pm 31,8$ мм, в группе II –

$-3,4 \pm 23,1$ мм. Эти изменения являются следствием уменьшения SS в обеих группах: в I – $40,8 \pm 11,1^\circ$, во II – $39,0 \pm 10,9^\circ$. В группе II стоит отметить увеличение угла PT $6,5 \pm 3,4^\circ$. В обеих группах уменьшились значения поясничного лордоза: в группе I – $56,6 \pm 12,3^\circ$, в группе II – $55,2 \pm 7,3^\circ$.

В результате исследования параметров КОМОТ дорсальной поверхности туловища до и после операции отмечено, что до операции в группе I физиологические изгибы менее выражены (НИЛ = $2,4 \pm 0,7$ см, НИК = $2,7 \pm 0,6$ см), чем в группе II с врожденным вывихом бедра (НИЛ = $3,0 \pm 0,5$ см, НИК = $3,2 \pm 0,5$ см). При этом в группе II отмечался избыточный наклон крестца кпереди SA1 ($-33,9 \pm 4,5^\circ$), что превышало норму более чем на 15° . В обеих группах наблюдали отклонения туловища кпереди (ST), при этом статистические различия в группе I были больше, чем в группе II. В группе I наклон кпереди составлял $-3,5 \pm 3,6^\circ$, в группе II – $-0,4 \pm 2,7^\circ$.

При изучении индекса состояния осанки во фронтальной плоскости больший PTI_F ($2,4 \pm 1,1$) отмечен в группе I, в группе II он равнялся $1,0 \pm 0,6$ в основном за счёт перекоса таза в сторону вывиха. Баланс туловища во фронтальной плоскости (FT) в обеих группах не нарушался: в группе I равен $0,0 \pm 2,2^\circ$, в группе II – $0,4 \pm 2,0^\circ$. Это обстоятельство, на наш взгляд, связано с тем, что в группе I укорочение конечности было скомпенсировано противоположным изгибом позвоночника в поясничном отделе и боковым отклонением оси позвоночника в сторону перекоса (MD) – $-9,5 \pm 10,9$ мм, а также наклоном плечевого пояса (FH) – $-1,8 \pm 2,6^\circ$ в противоположную сторону. Помимо этого, у пациентов группы I отмечено смещение таза FDSC – $12,6 \pm 28,0$ мм и остистого отростка C7 – $12,4 \pm 31,0$ мм в обратном направлении. В группе II FDSC равен $-14 \pm 16,0$ мм, FDC7 – $-17,0 \pm 15,0$ мм.

При исследовании баланса туловища в горизонтальной плоскости выявлено некоторое увеличение GT в группе I (на $-1,8 \pm 3,6^\circ$) и минимальное

отклонение в группе II (на $-0,2 \pm 5,0^\circ$), однако выявленные нарушения статистически незначимы.

При изучении баланса туловища в сагиттальной плоскости отмечено смещение таза кзади от стоп (SDSC). В группе I среднее значение смещения составило $62,7 \pm 24,0$ мм, в группе II – $33,5 \pm 23,5$ мм, эти различия значимы. Смещение SDC7 кпереди от стоп в группе I составило $-7,3 \pm 2,0$ мм, в группе II – $-10,4 \pm 2,4$ мм. Отмечено также увеличение поясничного лордоза и грудного кифоза в сагиттальной плоскости. НИЛ в группе I – $2,4 \pm 0,7$ см, в группе II – $3,0 \pm 0,5$ см, НИК в группе I – $2,7 \pm 0,6$ см, в группе II – $3,2 \pm 0,5$ см. Также установлено, что у пациентов в группе II тело шире ($65,1 \pm 3,9\%$) и короче ($452,5 \pm 17,0$ мм), чем у пациентов группы I: $60,7 \pm 6,3\%$ и $511,0 \pm 33,0$ мм соответственно.

На контрольном осмотре через 24–48 недель выраженных изменений не выявлено, при этом в группе II отмечено сглаживание изгибов позвоночника (НИЛ = $2,8 \pm 0,4$ см, НИК = $3,0 \pm 0,7$ см) и уменьшение наклона крестца SA1 ($-31,8 \pm 6,8^\circ$). Интегральный индекс состояния осанки во фронтальной плоскости ($2,4 \pm 1,1$) в группе I улучшился за счёт уменьшения наклона таза в сторону вывиха ($2,1 \pm 1,2$), при этом перекос таза в одну из сторон отмечен в группе II (PTI_F = $2,2 \pm 1,5$). Также в послеоперационном периоде стоит отметить, что среднее увеличение длины туловища за счёт сглаживания естественных изгибов позвоночника в группе I составило 12 мм, в группе II – 27 мм.

Закключение

При сравнении двух методов исследования (рентгенографии позвоночника в сагиттальной плоскости и КОМОТ дорсальной поверхности туловища) получили среднюю корреляционную связь только между SS и PTI_S ($r = 0,513$), во всех остальных случаях выявили умеренную корреляционную связь, что можно связать

с небольшой выборкой. Особенно следует отметить умеренную корреляционную связь между PI и наклоном С7 ($r = -0,385$), наклоном туловища ($r = -0,306$), наклоном крестца ($r = 0,352$) кпереди и дугой лордоза ($r = -0,399$) в сагиттальной плоскости, а общий интегральный индекс состояния осанки имеет корреляционную

связь с наклоном крестца ($r = 0,304$). Изменения угла PI находят отражение в специфических особенностях постурального баланса у пациентов с дисплазией (по Crowe IV ст.) и свидетельствуют о важности обязательного восстановления центра ротации с установкой тазового компонента в рудиментарную (вигвамообразную)

вертлужную впадину для восстановления сбалансированных позвоночно-тазовых взаимоотношений.

Исследование не имело спонсорской поддержки. Авторы заявляют об отсутствии конфликта интересов.

Литература/References

1. **Бернштейн Н.А.** Физиология движений и активность. М.: Наука, 1990. [Bernstein NA. Physiology of Movements and Activity. Moscow: Science, 1990. In Russian].
2. **Бернштейн Н.А.** Биомеханика и физиология движений. Избранные психологические труды. М.: МОДЭК, 1997. [Bernstein NA. Biomechanics and Physiology of Movements. Selected Psychological Works. Moscow: MODEK, 1997. In Russian].
3. **Коренберг В.Б.** Основы спортивной кинезиологии. М.: Советский спорт, 2005. [Korenberg VB. Basics of Sports Kinesiology. Moscow: Sovetsky Sport, 2005. In Russian].
4. **Иваницкий М.Ф.** Анатомия человека (с основами динамической и спортивной морфологии). М.: Олимпия, 2008. [Ivanitsky MF. Human Anatomy (with Basics of Dynamic and Sports Morphology). Moscow: Olympia, 2008. In Russian].
5. **Levin S, de Solorzano SL, Scarr G.** The significance of closed kinematic chains to biological movement and dynamic stability. J Bodyw Mov Ther. 2017;21:664–672. DOI: 10.1016/j.jbmt.2017.03.012.
6. **Morimoto T, Kitajima M, Tsukamoto M, Yoshihara T, Sonohata M, Mawatari M.** Sagittal spino-pelvic alignment in rapidly destructive coxarthrosis. Eur Spine J. 2018;27:475–481. DOI: 10.1007/s00586-017-5282-5.
7. **Павлов В.В., Прохоренко В.М., Турков П.С.** Способ эндопротезирования тазобедренного сустава с использованием корригирующей остеотомии. Патент 2533971 РФ. Заявка 2013138336/14 от 19.08.2013 г., опубл. 27.11.2014 г. Бюл. № 33. [Pavlov VV, Prokhorenko VM, Turkov PS. Method for hip replacement with using corrective osteotomy. Patent RU 2533971. Appl. 19.08.2013, publ. 27.11.2014. Bul. 33. In Russian].

Адрес для переписки:

Шнайдер Лев Сергеевич
630091, Россия, Новосибирск, ул. Фрунзе, 17,
Новосибирский НИИ травматологии и ортопедии
им. Я.Л. Цивьяна,
leonsch@mail.ru

Address correspondence to:

Shnaider Lev Sergeyevich
Novosibirsk Research Institute of Traumatology and Orthopaedics
n.a. Ya.L. Tsivyan,
Frunze str., 17, Novosibirsk, 630091, Russia,
leonsch@mail.ru

Статья поступила в редакцию 25.11.2018

Рецензирование пройдено 25.12.2018

Подписано в печать 21.01.2019

Received 25.11.2018

Review completed 25.12.2018

Passed for printing 21.01.2019

Лев Сергеевич Шнайдер, аспирант кафедры травматологии и ортопедии, Новосибирский научно-исследовательский институт травматологии и ортопедии им. Я.Л. Цивьяна, Россия, 630091, Новосибирск, ул. Фрунзе, 17, leonsch@mail.ru;

Владимир Николаевич Сарнадский, канд. техн. наук, руководитель ООО «Метос», Россия, 630091, Новосибирск, ул. Крылова, 31, оф. 54, metos.org@gmail.com;

Виталий Викторович Павлов, д-р мед. наук, руководитель научно-исследовательского отделения эндопротезирования и эндоскопической хирургии суставов, Новосибирский научно-исследовательский институт травматологии и ортопедии им. Я.Л. Цивьяна, Россия, 630091, Новосибирск, ул. Фрунзе, 17, pavlovdoc@mail.ru.

Lev Sergeyevich Shnaider, postgraduate student of Chair for traumatology and orthopaedics, Novosibirsk Research Institute of Traumatology and Orthopaedics n.a. Ya.L. Tsivyan, Frunze str., 17, Novosibirsk, 630091, Russia, leonsch@mail.ru;

Vladimir Nikolayevich Samadsky, PhD in technical sciences, METOS Medical Topographic Systems Ltd., Krylova str., 31, office 54, Novosibirsk, 630091, Russia, metos.org@gmail.com;

Vitaliy Viktorovich Pavlov, DMSc, Head of the research department of endoprosthetics and endoscopic joint surgery, Novosibirsk Research Institute of Traumatology and Orthopaedics n.a. Ya.L. Tsivyan, Frunze str., 17, Novosibirsk, 630091, Russia, pavlovdoc@mail.ru.