



ХИРУРГИЧЕСКАЯ КОРРЕКЦИЯ САГИТТАЛЬНОГО ДИСБАЛАНСА ПОЯСНИЧНОГО ОТДЕЛА ПОЗВОНОЧНИКА ДЕГЕНЕРАТИВНОГО ГЕНЕЗА

Е.С. Байков, А.В. Пелеганчук, А.Д. Сангинов, О.Н. Леонова, А.В. Крутько
Новосибирский научно-исследовательский институт травматологии и ортопедии
им. Я.Л. Цивьяна, Новосибирск, Россия

Цель исследования. Анализ ближайших клинико-рентгенологических результатов корригирующего спондилодеза на поясничном отделе позвоночника при лечении пациентов с нарушением сагиттального баланса дегенеративной этиологии.

Материал и методы. Проанализированы данные 45 пациентов, оперированных последовательно комбинацией хирургических методов по поводу вертеброгенного болевого синдрома и/или неврологического дефицита и имевших нарушение сагиттального баланса дегенеративного генеза. Всем пациентам с целью восстановления нижнепоясничного лордоза выполняли вентральный корригирующий спондилодез на уровнях L₄–L₅, L₅–S₁. Следующий этап — декомпрессия из заднего доступа, при необходимости дополненная межтеловым спондилодезом на клинически значимых поясничных уровнях выше сегмента L₄–L₅. У всех пациентов хирургическое лечение завершали винтовой транспедикулярной фиксацией на уровнях межтелового спондилодеза. Оценены демографические, клинические, операционные данные, рентгенологические параметры.

Результаты. В исследовании представлены данные 6 мужчин и 39 женщин со средним возрастом 58,9 ± 7,8 года. Госпитализация — 27,1 ± 7,4 дня. Первичное хирургическое вмешательство выполнено у 33 (73,3 %) пациентов, повторное по поводу рецидива болевого синдрома после предшествующих операций на поясничном уровне — у 12 (26,7 %). Продолжительность операции — 529,8 ± 117,8 мин, кровопотеря — 1130,4 ± 560,1 мл. Показатели ВАШ в спине и ноге после операции уменьшились с 6,7 ± 0,9 и 4,7 ± 1,4 баллов до 3,3 ± 0,9 и 0,5 ± 0,6 (p < 0,001). Идеальный тип Russoly восстановлен в 27 (60 %) случаях, ниже идеального — в 9 (20 %), гиперкоррекция — в 9 (20 %). РТ уменьшился с 26,1° ± 5,7° до 17,4° ± 3,9° (p < 0,001), SVA — с 6,7 ± 3,5 до 2,7 ± 2,3 см (p < 0,001); LL увеличился с 36,3° ± 18,5° до 55,1° ± 11,8° (p < 0,001), Low LL — с 13,5° ± 9,8° до 37,9° ± 8,2° (p < 0,001); согласно GAP число пациентов с грубой и умеренной диспропорцией снижено (p < 0,001). Периоперационные осложнения отмечены у 26 (57,7 %) пациентов.

Заключение. Многоэтапное хирургическое лечение пациентов с деформациями позвоночника дегенеративной этиологии с использованием корригирующего спондилодеза на поясничном отделе позвоночника значительно улучшает показатели позвоночно-тазового и глобального сагиттального балансов в раннем послеоперационном периоде.

Ключевые слова: деформация позвоночника, дегенеративный сколиоз, сагиттальный баланс.

Для цитирования: Байков Е.С., Пелеганчук А.В., Сангинов А.Д., Леонова О.Н., Крутько А.В. Хирургическая коррекция сагиттального дисбаланса поясничного отдела позвоночника дегенеративного генеза // Хирургия позвоночника. 2020. Т. 17. № 2. С. 49–57.

DOI: <http://dx.doi.org/10.14531/ss2020.2.49-57>.

SURGICAL CORRECTION OF DEGENERATIVE SAGITTAL IMBALANCE OF THE LUMBAR SPINE

E.S. Baikov, A.V. Peleganchuk, A.J. Sanginov, O.N. Leonova, A.V. Krutko

Novosibirsk Research Institute of Traumatology and Orthopaedics n.a. Ya.L. Tsivyan, Novosibirsk, Russia

Objective. To analyze the early clinical and radiological outcomes of lumbar spine fusion in patients with degenerative sagittal imbalance.

Material and Methods. The data of 45 patients who were operated on sequentially using a combination of surgical methods for vertebro-genic pain syndrome and (or) neurological deficit and who had a violation of the sagittal balance of degenerative origin were analyzed. All patients underwent anterior spinal fusion at the L4–L5, L5–S1 levels to correct and restore lower lumbar lordosis. The next stage was decompression through posterior approach, if necessary supplemented by interbody fusion at clinically significant lumbar levels above the L4–L5 segment. In all patients, surgical treatment was completed with screw transpedicular fixation at the levels of interbody fusion. Demographic, clinical and surgical data, and radiological parameters were evaluated.

Results. The study included data from 6 men and 39 women with an average age of 58.9 ± 7.8 years. Duration of hospital stay was 27.1 ± 7.4 days. The primary surgery was performed in 33 (73.3 %) patients, and the reoperation for pain recurrence after previous surgery at the same lumbar level — in 12 (26.7 %) patients. The duration of surgery was 529.8 ± 117.8 min, the blood loss was 1130.4 ± 560.1 ml. Back and leg pain VAS score decreased after surgery from 6.7 ± 0.9 and 4.7 ± 1.4 to 3.3 ± 0.9 and 0.5 ± 0.6, respectively (p < 0.001). The ideal sagittal type according the Russoly's classification was restored in 27 (60 %) cases, that below the ideal — in 9 (20 %), and hypercorrection was in 9 (20 %). PT decreased from 26.1° ± 5.7° to 17.4° ± 3.9° (p < 0.001) and SVA — from 6.7 ± 3.5 to 2.7 ± 2.3 cm (p < 0.001). LL increased

from $36.3^\circ \pm 18.5^\circ$ to $55.1^\circ \pm 11.8^\circ$ ($p < 0.001$) and Low LL – from $13.5^\circ \pm 9.8^\circ$ to $37.9^\circ \pm 8.2^\circ$ ($p < 0.001$). According to GAP, the number of patients with severe and moderate imbalance was reduced ($p < 0.001$). Surgical complications were observed in 26 (57.7 %) patients.

Conclusion. The multi-stage surgical treatment of patients with degenerative spinal deformities using corrective fusion in the lumbar spine significantly improves parameters of the spinopelvic and global sagittal balances in the early postoperative period.

Key Words: spinal deformity, degenerative scoliosis, sagittal balance.

Please cite this paper as: Baikov ES, Peleganchuk AV, Sanginov AD, Leonova ON, Krutko AV. Surgical correction of degenerative sagittal imbalance of the lumbar spine. *Hir. Pozvonoc.* 2020;17(2):49–57. In Russian.

DOI: <http://dx.doi.org/10.14531/ss2020.49-57>.

Сбалансированность изгибов позвоночника является неотъемлемой составляющей его физиологического функционирования, что позволяет человеку поддерживать вертикальное положение тела мышечным аппаратом при минимальных энергозатратах [1]. Поясничная область имеет особое значение, так как является основной несущей частью позвоночника. Уменьшение поясничного лордоза с возрастом находится в прямой зависимости от прогрессирования дегенерации межпозвонковых дисков и развития болевого синдрома [2, 3]. Как известно, у возрастных пациентов качество жизни имеет значимую связь с изменениями в сагиттальной плоскости [4, 5]. В последние десятилетия отмечено увеличение продолжительности жизни населения, а в связи с этим и роста числа пациентов, которым требуется хирургическая помощь по поводу деформации позвоночника [6].

Существуют различные хирургические методы коррекции нарушений сагиттального баланса у возрастных пациентов с деформациями позвоночника. Традиционными являются вмешательства, осуществляемые из дорсальных доступов. Трехколонные остеотомии (например, PSO) позволяют увеличивать лордоз до 35° в отличие от остеотомий, осуществляемых на задней колонне, возможности которых ограничены сегментарной коррекцией в 10° , что в ряде случаев является недостаточным [7]. Однако трехколонные остеотомии крайне травматичны и сопряжены с высоким риском тяжелых осложнений [8]. Данный метод в сочетании с задней винтовой фиксацией не всегда позволяет гармонизировать поясничный лор-

доз с точки зрения восстановления идеального типа Roussouly и индекса распределения лордоза, что имеет значимую связь с механическими послеоперационными осложнениями [9, 10].

Лордоз на уровнях L_4-L_5 , L_5-S_1 составляет около 70 % от общего поясничного лордоза и является базовым параметром, формирующим оптимальный сагиттальный баланс [11]. В связи с этим корригирующее воздействие на нижнепоясничный отдел служит одним из ключевых моментов хирургического лечения пациентов с сагиттальным дисбалансом. Применяя комбинацию доступов, включая вентральный межтеловой спондилодез гиперлордотическими кейджами на нижнепоясничных уровнях, боковой и/или трансфораминальный (банановидный кейдж) спондилодез на средне- и верхнепоясничном уровнях, заднюю винтовую фиксацию, остеотомии задних колонн, можно эффективно корригировать многоплоскостные деформации позвоночника дегенеративного генеза с преимущественным нарушением в сагиттальной плоскости. Такой подход позволяет максимально избежать недостатков трехколонных остеотомий, так как эти методы доступны для выполнения из минимально-инвазивных доступов, есть возможность разделить их на этапы, что значимо снизит степень одномоментной хирургической травмы. Данный аспект немаловажен при лечении пациентов старшей возрастной категории.

Цель исследования – анализ ближайших клиническо-рентгенологических результатов корригирующего спондилодеза на поясничном отделе позвоночника при лечении пациентов с нарушением сагиттального баланса дегенеративной этиологии.

Дизайн исследования – ретроспективное моноцентровое.

Материал и методы

Проанализированы данные, полученные из историй болезни 45 взрослых пациентов, оперированных на поясничном отделе позвоночника с января 2017 г. по декабрь 2019 г. Показаниями к хирургическому вмешательству были вертеброгенный болевой синдром в сочетании с компрессионным корешковым синдромом и/или неврологическим дефицитом, синдром нейрогенной перемежающейся хромоты, резистентные к консервативной терапии. Морфологический субстрат клинических проявлений – дегенеративный стеноз позвоночного канала в поясничном отделе позвоночника в сочетании с сагиттальным дисбалансом, требующим коррекции не менее 20° на нижнепоясничном уровне (Low LL). У всех пациентов имелось нарушение сагиттального баланса позвоночника дегенеративной этиологии, соответствующее как минимум одному из параметров: сагиттальная вертикальная ось (SVA) > 5 см, наклон таза (PI-LL) $> 10^\circ$, отклонение таза (PT) $> 20^\circ$, индекс распределения лордоза (LDI) < 40 %. По SRS-Schwab у всех пациентов имелся тип N (сколиотическая дуга меньше 30°).

Всем пациентам с целью нормализации параметров сагиттального баланса провели вентральный корригирующий межтеловой спондилодез гиперлордотическими кейджами на L_4-L_5 и/или L_5-S_1 уровнях. При необходимости дополнительной коррекции либо наличии морфологического субстрата клинико-неврологи-

ческих проявлений тактика лечения на этапе планирования предполагала продление винтовой и межтеловой фиксации на L₂-L₃, L₃-L₄ уровни. В этих случаях использовали прямой боковой или трансфораминальный межтеловой спондилодез. Декомпрессию выполняли на клинически значимых уровнях. Остеотомию по SRS-Schwab 1-го или 2-го типа проводили на всех уровнях спондилодеза. Этапное хирургическое лечение проходило в одну либо в несколько хирургических сессий с периодичностью 7–10 дней. Данный подход основывается на оценке соматического статуса с целью уменьшения разовой продолжительности операции, объема одномоментной хирургической травмы и связанной с этим частотой периоперационных осложнений.

Период наблюдения – весь срок госпитализации пациентов. Оценены демографические, клинические, операционные, рентгенологические

параметры. Рентгенологические и клинические данные анализировали до хирургического вмешательства, а также за сутки до выписки, так как в этот период имеется минимальная потребность в обезболивающих, влияющих на достоверность полученных результатов.

Демографические данные: возраст, пол, индекс массы тела, продолжительность госпитализации. Клинические данные: показатели ВАШ (спина и нога) до операции и перед выпиской, ODI до операции. Данные, связанные с хирургическим вмешательством: тип операции (первичная, повторная), суммарная продолжительность этапов операции, общий объем кровопотери, уровни хирургического вмешательства, интра- и послеоперационные осложнения.

До операции объем обследования включал в себя функциональную рентгенографию поясничного отдела позвоночника (сгибание и разгиба-

ние в боковой проекции); рентгенографию позвоночника в положении стоя в обычной позе, в двух стандартных проекциях от C₀ до средней трети бедренных костей, положение кистей на противоположных ключицах; МРТ и МСКТ поясничного отдела позвоночника, после операции – рентгенографию позвоночника в положении стоя в обычной позе, в двух стандартных проекциях от C₀ до средней трети бедренных костей, положение кистей на противоположных ключицах, при необходимости – МСКТ и/или МРТ поясничного отдела позвоночника.

Исследуемые радиологические параметры: PI, PT, SVA, поясничный лордоз (LL), Low LL (Low lumbar lordosis – L₄-S₁), PI-LL, тип Russoly, Global Alignment and Proportion (GAP).

Тип по Russoly у каждого пациента определяли по PI: I и II – PI < 45°, III – 45–60°, IV – PI > 60° [9]. После операции, согласно Pizones et al. [9],

Таблица 1

Методика расчета нарушения сагиттального профиля по GAP [12]

Параметры	Категории	Баллы	Вид пропорциональности
RPV = измеренное SS – идеальное SS; идеальное SS = PI × 0,59 + 9	< -15 – тяжелая ретроверсия	3	0–2 – пропорциональный; 3–6 – умеренно диспропорциональный; больше 7 – грубо диспропорциональный
	15–7,1 – среднетяжелая ретроверсия	2	
	7–5 – оптимальное положение	0	
	>5 – антеверсия	1	
RLL = измеренный LL – идеальный LL; идеальный LL = PI × 0,62 + 29	< -25 – тяжелый гиполордоз	3	
	25–14,1 – умеренный гиполордоз	2	
	14–11 – оптимальный лордоз	0	
	>11 – гиперлордоз	3	
LDI = L ₄ -S ₁ LL/L ₁ -S ₁ LL × 100	< 40 % – тяжелый гиполордоз	2	
	40–49 % – умеренный гиполордоз	1	
	50–80 % – оптимальный лордоз	0	
	>80 % – гиперлордоз	3	
RSA = измеренное GT – идеальное GT; идеальный Global Tilt = PI × 0,48 – 15	>18 – тяжелое положительное	3	
	18–10,1 – среднетяжелое положительное	1	
	10–7 – оптимальное	0	
	< -7,1 – отрицательное	1	
Возраст, лет	< 60 – взрослые	0	
	> 60 – пожилые	1	

RPV – положение таза, RLL – поясничный лордоз, LDI – индекс распределения лордоза, RSA – глобальное позвоночно-тазовое отношение.

тип по Russoly определяли как некорригированный, корригированный или гиперкорригированный.

Расчеты индивидуализировали исходя из данных константного параметра PI. Оценка параметров сагиттального профиля по GAP [12] представлена в табл. 1.

Обработку полученных результатов проводили с использованием описательных статистик (для количественных переменных среднее значение – M, стандартное отклонение – m, результаты в виде $M \pm m$; для порядковых переменных приведены частоты значений и доли в процентах относительно числа валидных наблюдений) и путем сравнения количественных и качественных признаков в исследуемых группах пациентов. Для анализа использовали непараметрические методы. Различия между сравниваемыми средними величинами исследуемых параметров в группах оценивали с помощью непараметрического U-критерия Манна – Уитни. Связь качественных признаков между собой проводили с использованием критерия Фишера. Взаимосвязь двух признаков оценивали с помощью корреляционного анализа по Спирмену. Характер тесноты связей коэффициента корреляции учитывали по следующей шкале интервалов значений (r): <0,19 – очень слабая связь, 0,20–0,29 – слабая, 0,30–0,49 – умеренная, 0,50–0,69 – средняя, >0,70 – сильная. Значимой считали связь между признаками не менее 0,3. Уровень пороговой статистической значимости (p) принимали меньше либо равным 0,05. Для статистической обработки данных применяли программу SPSS 15.0.

Результаты

Когорта состояла из 6 мужчин и 39 женщин. Средний возраст исследуемых пациентов – $58,9 \pm 7,8$ года (от 41 до 75 лет). Индекс массы тела в среднем составил $32,2 \pm 3,5$ кг/м² (от 24,7 до 38,3 кг/м²). Продолжительность послеоперационной госпитализации – $27,1 \pm 7,4$ дня (от 15 до 43 дней).

У 33 (73,3 %) пациентов проведено первичное хирургическое вмешательство. В 12 (26,7 %) случаях ранее был выполнен спондилодез на одном из нижнепоясничных уровней: TLIF и транспедикулярная фиксация (ТПФ) на уровне L₄–L₅ – в 4 случаях, на уровне L₅–S₁ – в 2, PLIF и ТПФ на уровне L₄–L₅ – в 2, на уровне L₅–S₁ – в 2, ТПФ и задний спондилодез аутокостью на уровне L₄–L₅ – в 1, на уровне L₅–S₁ – в 1. Неудовлетворительные результаты предыдущих операций были обусловлены псевдоартрозом, потерей либо невоссозданием оптимальных сегментарных взаимоотно-

шений, переломом элементов транспедикулярной конструкции.

ALIF и ТПФ на уровнях L₄–L₅ и/или L₅–S₁ проведены 15 (33,3 %) пациентам, ALIF и ТПФ, дополненные прямым боковым межтеловым спондилодезом (DLIF), на уровнях L₂–L₃ и/или L₃–L₄ – 21 (46,7 %), DLIF на одном уровне – 15 (33,3 %), на двух уровнях – 6 (13,3 %), ALIF и ТПФ, дополненные TLIF, только на уровне L₃–L₄ – 9 (20 %). ТПФ выполнена всем 45 пациентам. Двухуровневая фиксация проведена в 21 (46,7 %) случае, трехуровневая – в 18 (40,0 %), четырехуровневая – в 6 (13,3 %).

Таблица 2

Клинические данные по ВАШ и ODI

Параметры	До операции	На момент выписки после операции	P-value
ВАШ: боль в спине	6,7 ± 0,9	3,3 ± 0,9	<0,001
ВАШ: боль в ноге	4,7 ± 1,4	0,5 ± 0,6	<0,001
ODI	60,4 ± 8,0	–	–

Таблица 3

Результаты анализа радиологических данных

Параметры	До операции	После операции	P-value
PI	57,3 ± 11,7	–	–
PT	26,1 ± 5,7	17,4 ± 3,9	<0,001
SVA	19,1 ± 4,4	6,7 ± 3,5	<0,001
LL	36,3 ± 18,5	55,1 ± 11,8	<0,001
Low LL (L ₄ –S ₁)	13,5 ± 9,8	37,9 ± 8,2	<0,001
GAP	пропорциональный	«0–2» – 0	«0–2» – 24
	умеренно непропорциональный	«3–6» – 21	«3–6» – 21
	грубо непропорциональный	≥7 – 24	≥7 – 0

Таблица 4

Данные корреляции ВАШ в спине и рентгенологических параметров

Параметры	До операции	На момент выписки после операции
SVA	0,230	0,025
PT	0,172	-0,199
PI–LL	0,527*	-0,057
LDI	-0,309*	-0,214
GAP	0,339*	0,233

*изменения статистически значимы.

Суммарная продолжительность всех этапов хирургического вмешательства у одного пациента составила $529,8 \pm 117,8$ мин (от 335 до 690), средняя кровопотеря – $1130,4 \pm 560,1$ мл (от 550 до 2250). Интра- и послеопера-

ционная гемотрансфузия выполнялась у 4 (8,9 %) пациентов.

Данные клинических параметров по ВАШ после операции значительно улучшились. Оценку по ODI после операции не проводили из-за ее неин-

формативности и невоспроизводимости в данный период (табл. 2).

У 3 (6,7 %) пациентов выявлены I и II типы по Russoly, у 27 (60,0 %) – III, у 15 (33,3 %) – IV. Восстановление идеального типа по Russoly отмечено в 27 (60,0 %) случаях, тип ниже идеального – в 9 (20,0 %), гиперкоррекция – в 9 (20,0 %).

До- и послеоперационные параметры PT, SVA, LL, Low LL и GAP значительно улучшились после хирургического вмешательства. Данные статистического анализа представлены в табл. 3.

По данным корреляционного анализа определена значимая связь дооперационных (ВАШ в спине с PI–LL, LDI, GAP; ВАШ в ноге с PT и GAP) и послеоперационных (ВАШ в ноге с LDI и GAP) клинико-рентгенологических параметров (табл. 4, 5).

У 26 (57,7 %) пациентов имелись интраоперационные и ранние послеоперационные осложнения (табл. 6). В 6 (13,3 %) случаях потребовалось проведение повторных хирургических вмешательств, из которых 3 (6,7 %) обусловлены механическими осложнениями.

На рис. представлен клинический пример хирургического лечения пациента.

Обсуждение

В исследовании представлены возможности комбинации хирургических методов в серии из 45 взрослых пациентов с нарушением сагиттального баланса при дегенеративной патологии позвоночника. Вентральный корригирующий межтеловой спондилодез с использованием гиперлордотических кейджей на нижнепоясничных уровнях, в ряде случаев дополненный боковым или трансфораминальным спондилодезом на средне- и верхнепоясничных уровнях, позволил значительно улучшить как радиологические (PI, PT, SVA, LL, Low LL (L_4-S_1), PI–LL, GAP), так и клинические параметры (ВАШ в спине и ноге).

С ростом знаний и навыков в области хирургии позвоночника, расши-

Таблица 5

Данные корреляции ВАШ в ноге и рентгенологических параметров

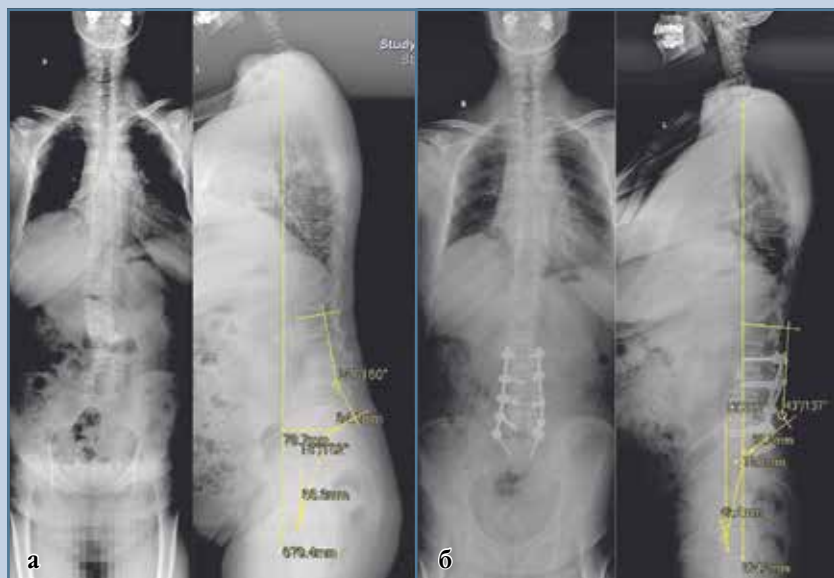
Параметры	До операции	На момент выписки после операции
SVA	-0,185	0,085
PT	-0,425*	-0,006
PI–LL	-0,247	0,005
LDI	0,099	-0,777*
GAP	-0,371*	0,528*

*изменения статистически значимы.

Таблица 6

Виды осложнений и способы их лечения

Пациент	Вид осложнения	Вид лечения
2-й	Тромбофлебит подкожной вены левого предплечья	Консервативное
	ТЭЛА	Консервативное
4-й	Эвентрация тонкого кишечника	Хирургическое
5-й	Ликворея	Консервативное
7-й	Миграция вентрального имплантата L_4-L_5	Хирургическое
	Илиофemorальный тромбоз	Консервативное
10-й	Тромбоз левой подвздошной вены	Консервативное
14-й	Уроинфекция	Консервативное
15-й	Перелом краниодорсального угла тела L_5	Консервативное
16-й	ТЭЛА	Консервативное
17-й	ТЭЛА	Консервативное
19-й	Эвентрация тонкого кишечника	Хирургическое
20-й	Ликворея	Консервативное
22-й	Миграция вентрального имплантата L_5-S_1	Хирургическое
23-й	Слабость сгибателей левого бедра	Консервативное
24-й	Слабость сгибателей правого бедра	Консервативное
25-й	Тромбоз левой подвздошной вены	Консервативное
27-й	Травма подвздошной вены	Хирургическое
29-й	Уроинфекция	Консервативное
32-й	Мальпозиция транспедикулярного винта	Хирургическое
33-й	Слабость сгибателей правого бедра	Консервативное
34-й	Гематома области хирургического вмешательства	Консервативное
35-й	Ликворея	Консервативное
37-й	Нижний парализ	Консервативное
38-й	Уроинфекция	Консервативное
40-й	Тромбоз левой подвздошной вены	Консервативное
42-й	Пневмония	Консервативное
	Слабость сгибателей левого бедра	Консервативное
44-й	Уроинфекция	Консервативное

**Рис.**

Рентгенограммы 50-летней пациентки с поясничным сколиозом *de novo*, проявляющимся выраженным болевым синдромом в поясничном отделе позвоночника и нейрогенной перемежающейся хромотой: **а** – до операции в степ-режиме в прямой и боковой проекциях: PI – 46°, PI-LL – 26°, PT – 18°, SVA – 78 мм, LDI – 96 %, GAP – 7 баллов, III тип по Russoly; **б** – в степ-режиме в прямой и боковой проекциях после ALIF на уровнях L₄–L₅, L₅–S₁ и DLIF на уровнях L₂–L₃, L₄–L₅: PI – 46°, PI-LL – 3°, PT – 13°, SVA – 13 мм, LDI – 78 %, GAP – 3 балла, тип по Russoly корригирован

рением возможностей анестезиологического обеспечения с каждым годом число возрастных пациентов с деформациями позвоночника, которым проводятся декомпрессивно-стабилизирующие корригирующие вмешательства, неуклонно увеличивается [5, 6].

Трехколонные остеотомии (PSO) являются наиболее часто выполняемыми при лечении пациентов с деформациями преимущественно в сагиттальной плоскости, так как имеют наибольшие корригирующие возможности [7]. Однако частота больших осложнений, согласно градации Carreon et al. [13], может достигать 38 % [14, 15], а число повторных хирургических вмешательств за 5-летний период – 28 % [15]. Комбинации хирургических методов (вентральных, задних, боковых) на поясничном отделе позвоночника, в том числе выполненных минимально-инвазивным способом,

не уступают PSO по корригирующим возможностям, но могут значимо снизить одномоментную хирургическую травму и интраоперационную кровопотерю [16].

Как известно, лордоз на нижнепоясничном отделе позвоночника (L₄–S₁) должен составлять до 2/3 от общего поясничного лордоза [11]. Данный уровень является началом рычага позвоночного столба, а минимальное воздействие именно на эту область может оказывать существенное корригирующее влияние на всю кинематическую цепь позвоночника. Pizones et al. [9] в своем исследовании выявили связь механических осложнений и восстановления идеального типа по Russoly. Авторы отметили, что пациенты со сколиозом взрослых, имевшие после операции тип по Russoly выше идеального, имели 77,4 % механиче-

ских осложнений, ниже идеального – 58,3 %, а при восстановлении идеального типа – 15,1 %. Таким образом, именно восстановление гармоничного сагиттального профиля является одной из основных задач при хирургическом лечении взрослых пациентов с деформациями позвоночника. PSO не всегда позволяет придерживаться вышеуказанного принципа из-за уровня его выполнения. В ряде случаев он может быть достижим с применением гиперлордотических кейджей на нижнепоясничных уровнях, установкой больших лордотических кейджей на среднепоясничном отделе.

Возможности использования гиперлордотических кейджей оценены в ряде современных исследований. Saville et al. [17] применяли кейджи с лордотическим углом 20 и 30° у 41 пациента с деформациями позвоночника. Отмечено общее увеличение поясничного лордоза с 39 до 59°, при этом уменьшение SVA со 113 до 43 мм. В аналогичном исследовании Hosseini et al. [18] выявили увеличение поясничного лордоза с 34,9 до 46,7°, SVA уменьшилось с 79 до 34 мм. Turner et al. [19] в мультицентровом исследовании отметили увеличение поясничного лордоза с 26,7 до 50,8°. Авторы оценили роль задней остеотомии при вентральном спондилодезе и выявили, что ее применение позволяло увеличить сегментарный угол на 18,7° против 12,8° без таковой. В литературе встречается достаточное количество работ по сопоставлению способов спондилодеза. Однако мы сконцентрировали внимание на корригирующих вмешательствах (с необходимостью добиться не менее 20° коррекции) как наиболее эффективных для восстановления параметров сагиттального баланса. В нашем исследовании проводилась оценка параметров у пациентов, которым выполнено многоэтапное хирургическое лечение, обязательной составляющей которого была коррекция нижнепоясничного лордоза с помощью корригирующего спондилодеза на уровнях L₄–L₅, L₅–S₁. Значение этого параметра достовер-

но улучшено: Low LL (L_4-S_1) увеличен с $13,5^\circ \pm 9,8^\circ$ до $37,9^\circ \pm 8,2^\circ$ ($p < 0,001$). С учетом того, что морфологический субстрат клинических проявлений не всегда локализовался на уровнях L_4-L_5 , L_5-S_1 , хирургическая помощь пациентам в ряде случаев расширялась вмешательством на вышележащих отделах. Параметр общего лордоза также важен, его оптимальных значений можно достичь при необходимости коррекции более чем 20° , что выполнимо при использовании трехколонной остеотомии. В нашем исследовании общий поясничный лордоз (LL) увеличился с $36,3^\circ \pm 18,5^\circ$ до $55,1^\circ \pm 11,8^\circ$ ($p < 0,001$) без выполнения PSO. Получена сопоставимая коррекция, что мы относим к безусловным достоинствам описанного хирургического лечения. Выявлено значимое уменьшение SVA как одного из основных параметров глобального баланса – с $6,7 \pm 3,5$ до $2,7 \pm 3,5$ мм ($p < 0,001$).

Применение бокового межтелового спондилодеза (DLIF), по данным литературы [20, 21], может увеличивать сегментарный лордоз до $4,9^\circ$. В нашем исследовании не оценивали изменения сегментарного угла на уровнях с данным видом спондилодеза, так как он выполнялся не у всех пациентов, а лишь в тех случаях, когда была необходима коррекция сегментарного сколиоза на среднепоясничном уровне и/или при наличии морфологического субстрата боли или неврологического дефицита на данных уровнях, а также для достижения гармонизации сагиттального профиля согласно типам по Russoly. Восстановление идеального типа по Russoly отмечено у 27 (60 %) пациентов, ниже идеального – у 9 (20 %), выше идеального – у 9 (20 %). У части пациентов не достигнута гармонизация, хотя это являлось одной из наших задач. Для выявления причин неудач необходимо накопление клинического материала. Также представляет интерес, какие типы по Russoly (выше или ниже идеального) более значимы в клинических проявлениях. Это задача отдаленного послеоперационного периода.

Суммируя все этапы комбинированного подхода в лечении пациентов с нарушениями сагиттального баланса, можно сказать, что в итоге данный вид вмешательства может отличаться большей продолжительностью хирургического времени, более длительным пребыванием в стационаре, большей кровопотерей и иметь специфические осложнения (травма кишечника, сосудов, нервов поясничного сплетения) [22]. В нашем исследовании общая продолжительность хирургического лечения составила $529,8 \pm 117,8$ мин, кровопотеря – $1130,4 \pm 560,1$ мл.

Осложнения в хирургии деформаций позвоночника с нарушением сагиттального профиля остаются значимой проблемой, несмотря на внедрение минимально-инвазивных технологий, они могут варьировать от 18 до 47 % [23]. Mundis et al. [15] сравнивали данные двух групп по 17 пациентов с PSO и комбинированным минимально-инвазивным переднезадним методом, они не выявили достоверной разницы по числу больших осложнений: 35,3 против 41,2 %. В нашей серии отмечено 26 (57,7 %) осложнений, то есть по 0,6 на 1 пациента. Наиболее часты тромбозэмболические осложнения – у 7 (15,6 %) пациентов, несмотря на профилактические мероприятия (компрессионный трикотаж, низкомолекулярные гепарины). Из специфических для вентрального и бокового доступов осложнений встречались эвентрация петель тонкого кишечника – 2 (4,4 %) случая, травма подвздошной или нижней полой вены – 1 (2,2 %), слабость сгибателей бедра – 4 (8,9 %). Ранней инфекции области хирургического вмешательства в нашей серии клинических случаев не выявлено.

Несмотря на высокую частоту периоперационных осложнений, качество жизни пациентов значительно улучшается после хирургического вмешательства. В одном из самых крупных проспективных мультицентровых исследований, оценившем данные 492 пациентов с деформациями позвоночника взрослых, выявлена значимая корреляционная связь

между позвоночно-тазовыми параметрами (SVA, PT и PI-LL) и качеством жизни (ODI, SF-12, SRS-22r) [24]. Theologis et al. [22] оценили результаты хирургического лечения пациентов с деформациями позвоночника только открытым задним доступом с инструментализацией и таким же методом, но дополненным LLIF. Они отметили значительное улучшение показателей ВАШ и ODI не только сразу после операции, но и минимум через 2 года. Saigal et al. [23], проведя обзор литературы, на основании данных 26 отобранных статей заключили, что хирургическое лечение взрослых пациентов с деформациями позвоночника является эффективным терапевтическим модулем, достоверно повышающим качество жизни. Они отметили улучшение по данным ODI ($-19,1 \pm 9,0$), SF-36 PC ($11,2 \pm 5,07$), SF-36 PC ($9,93 \pm 4,96$) после оперативного вмешательства, а также заключили, что убедительных доказательств эффективности нехирургического лечения в настоящее время нет, так как имеются лишь немногочисленные наблюдательные исследования с высоким уровнем предвзятости. В нашей работе выявлено значимое уменьшение болевого синдрома в спине и ноге по ВАШ: с $6,7 \pm 0,9$ до $3,3 \pm 0,9$ баллов ($p < 0,001$) и с $4,7 \pm 1,4$ до $0,5 \pm 0,6$ баллов ($p < 0,001$) соответственно. Корреляционный анализ выявил значимую связь между ВАШ в спине и PI-LL, LDI и GAP ($\rho = 0,53$, $\rho = -0,31$, $\rho = 0,34$ соответственно) и ВАШ в ноге с PT и GAP ($\rho = -0,43$ и $\rho = -0,37$ соответственно).

Данное исследование относится к 4-му уровню доказательности. Имеется ряд ограничений. Исследование является наблюдением за серией клинических случаев. Анализ клинических параметров (ВАШ и ODI) не может быть высокодоказательным в рамках настоящей работы, так как даже на период выписки у ряда пациентов имелась потребность в противоболевой терапии, что может отражаться на истинных данных. Оценка клинико-рентгенологических параметров ограничена периодом госпитализации, что было причиной невозможности

анализа их изменения в более поздние сроки. Для повышения уровня доказательности требуется проведение сравнительных исследований с более продолжительным периодом наблюдения.

Заключение

Многоэтапное хирургическое лечение при деформациях позвоночника дегенеративной этиологии с использованием корригирующего спондилодеза на поясничном отделе позвоночника значительно улучшает показатели позвоночно-тазового и глобального сагиттального балансов в раннем послеоперационном периоде. Передний корригирующий межтеловой спондилодез на уровнях L₄–L₅, L₅–S₁ в многоэтапном хирургическом лечении

позволяет восстановить гармоничный сагиттальный профиль в 60 % случаев.

Исследование не имело спонсорской поддержки. Авторы заявляют об отсутствии конфликта интересов.

Исследование не имело спонсорской поддержки. Авторы заявляют об отсутствии конфликта интересов.

Литература/References

- Lindh M. Biomechanics of the lumbar spine. In: Nordin M, Frankel VH, eds. Basic Biomechanics of the Musculoskeletal System. 2nd ed. Philadelphia, PA: Lea and Febiger; 1989:183–207.
- Gelb DE, Lenke LG, Bridwell KH, Blanke K, McEneaney KW. An analysis of sagittal spinal alignment in 100 asymptomatic middle and older aged volunteers. Spine. 1995;20:1351–1358.
- Korovessis P, Stamatakis M, Baikousis A. Segmental rentgenographic analysis of vertebral inclination on sagittal plane in asymptomatic versus chronic low back pain patients. J Spinal Disord. 1999;12:131–137.
- Glassman SD, Bridwell K, Dimar JR, Horton W, Berven S, Schwab F. The impact of positive sagittal balance in adult spinal deformity. Spine. 2005;30:2024–2029. DOI: 10.1097/01.brs.0000179086.30449.96.
- Михайлов Д.А., Пташников Д.А., Усиков В.Д., Масевнин С.В., Хао М. Актуальные вопросы лечения дегенеративного сколиоза на современном этапе (обзор зарубежной литературы) // Травматология и ортопедия России. 2014. № 4. С. 127–134. [Mikhaylov DA, Ptashnikov DA, Usikov VD, Masevnin SV, Hao Meng. Topical issues of treatment of degenerate scoliosis at the present stage (review). Traumatology and orthopedics of Russia. 2014;(4):127–134. In Russian]. DOI: 10.21823/2311-2905-2014-0-4-15-24.
- Васильев А.И. Дегенеративный сколиоз: обзор мировой литературы // Хирургия позвоночника. 2016. Т. 13. № 4. С. 56–65. [Vasilyev AI. Degenerative scoliosis: literature review. Hir. Pozvonoc. 2016;13(4):56–65. In Russian]. DOI: 10.14531/ss2016.4.56-65.
- Berjano P, Aebi M. Pedicle subtraction osteotomies (PSO) in the lumbar spine for sagittal deformities. Eur Spine J. 2015;24(Suppl 1):S49–S57. DOI: 10.1007/s00586-014-3670-7.
- Hassanzadeh H, Jain A, El Dafrawy MH, Ain MC, Mesfin A, Skolasky RL, Kebaish KM. Three-column osteotomies in the treatment of spinal deformity in adult patients 60 years old and older: outcome and complications. Spine. 2013;38:726–731. DOI: 10.1097/BRS.0b013e31827c2415.
- Pizones J, Moreno-Manzanaro L, Sanchez Perez-Grueso FJ, Vila-Casademunt A, Yilgor C, Obeid I, Alanay A, Kleinst ck F, Acaroglu ER, Pellise F. Restoring the ideal Roussouly sagittal profile in adult scoliosis surgery decreases the risk of mechanical complications. Eur Spine J. 2020;29:54–62. DOI: 10.1007/s00586-019-06176-x.
- Yilgor C, Sogunmez N, Yavuz Y, Abul K, Boissiere L, Haddad S, Obeid I, Kleinstuck F, Sanchez Perez-Grueso FJ, Acaroglu E, Mannion AF, Pellise F, Alanay A. Relative lumbar lordosis and lordosis distribution index: individualized pelvic incidence–based proportional parameters that quantify lumbar lordosis more precisely than the concept of pelvic incidence minus lumbar lordosis. Neurosurg Focus. 2017;43:E5. DOI: 10.3171/2017.8.FOCUS17498.
- Le Huec JC, Hasegawa K. Normative values for the spine shape parameters using 3D standing analysis from a database of 268 asymptomatic Caucasian and Japanese subjects. Eur Spine J. 2016;25:3630–3637. DOI: 10.1007/s00586-016-4485-5.
- Yilgor C, Sogunmez N, Boissiere L, Yavuz Y, Obeid I, Kleinstuck F, Perez-Grueso FJ, Acaroglu E, Haddad S, Mannion A F, Pellise F, Alanay A. Global alignment and proportion (GAP) score: Development and validation of a new method of analyzing spinopelvic alignment to predict mechanical complications after adult spinal deformity surgery. J Bone Joint Surg Am. 2017;99:1661–1672. DOI: 10.2106/JBJS.16.01594.
- Carreon LY, Puno RM, Dimar JR 2nd, Glassman SD, Johnson JR. Perioperative complications of posterior lumbar decompression and arthrodesis in older adults. J Bone Joint Surg Am. 2003;85:2089–2092. DOI: 10.2106/00004623-200311000-00004.
- Auerbach JD, Lenke LG, Bridwell KH, Sehn JK, Milby AH, Bumpass D, Crawford CH 3rd, O Shaughnessy BA, Buchowski JM, Chang MS, Zebala LP, Sides BA. Major complications and comparison between 3-column osteotomy techniques in 105 consecutive spinal deformity procedures. Spine. 2012;37:1198–1210. DOI: 10.1097/BRS.0b013e31824fffdde.
- O'Neill KR, Lenke LG, Bridwell KH, Hyun SJ, Neuman B, Dorward I, Koester L. Clinical and radiographic outcomes after 3-column osteotomies with 5-year follow-up. Spine. 2014;39:424–432. DOI: 10.1097/BRS.0000000000000156.
- Mundis GM Jr, Turner JD, Kabirian N, Pawelek J, Eastlack RK, Uribe J, Klineberg E, Bess S, Ames C, Deviren V, Nguyen S, Lafage V, Akbarnia BA. World Neurosurg. 2017;105:249–256. DOI: 10.1016/j.wneu.2017.05.122.
- Saville PA, Kadam AB, Smith HE, Arlet V. Anterior hyperlordotic cages: early experience and radiographic results. J Neurosurg Spine. 2016;25:713–719. DOI: 10.3171/2016.4.SPINE151206.
- Hosseini P, Mundis GM Jr, Eastlack RK, Bagheri R, Vargas E, Tran S, Akbarnia BA. Preliminary results of anterior lumbar interbody fusion, anterior column realignment for the treatment of sagittal malalignment. Neurosurg Focus. 2017;43:E6. DOI: 10.3171/2017.8.FOCUS17423.
- Turner JD, Akbarnia BA, Eastlack RK, Bagheri R, Nguyen S, Pimenta L, Marco R, Deviren V, Uribe J, Mundis GM Jr. Radiographic outcomes of anterior column realignment for adult sagittal plane deformity: a multicenter analysis. Eur Spine J. 2015;24(Suppl 3):427–432. DOI: 10.1007/s00586-015-3842-0.
- Saadeh YS, Joseph JR, Smith BW, Kirsch MJ, Sabbagh AM, Park P. Comparison of segmental lordosis and global spinopelvic alignment after single-level lateral lumbar interbody fusion or transforaminal lumbar interbody fusion. World Neurosurg. 2019;126:e1374–e1378. DOI: 10.1016/j.wneu.2019.03.106.
- Sembrano JN, Horazdovsky RD, Sharma AK, Yson SC, Santos ERG, Polly DW Jr. Do lordotic cages provide better segmental lordosis versus nonlordotic cages

- in Lateral Lumbar Interbody Fusion (LLIF)? Clin Spine Surg. 2017;30:E338–E343. DOI: 10.1097/BSD.000000000000114.
22. **Theologis AA, Mundis GM Jr, Nguyen S, Okonkwo DO, Mummaneni PV, Smith JS, Shaffrey CI, Fessler R, Bess S, Schwab F, Diebo BG, Burton D, Hart R, Deviren V, Ames C.** Utility of multilevel lateral interbody fusion of the thoracolumbar coronal curve apex in adult deformity surgery in combination with open posterior instrumentation and L5–S1 interbody fusion: a case-matched evaluation of 32 patients. J Neurosurg Spine. 2017;26:208–219. DOI: 10.3171/2016.8.SPINE151543.
23. **Saigal R, Mundis GM Jr, Eastlack R, Uribe JS, Phillips FM, Akbarnia BA.** Anterior column realignment (ACR) in adult sagittal deformity correction: technique and review of the literature. Spine. 2016;41(Suppl 8):S66–S73. DOI: 10.1097/BRS.0000000000001483.
24. **Schwab FJ, Blondel B, Bess S, Hostin R, Shaffrey CI, Smith JS, Boachie-Adjei O, Burton DC, Akbarnia BA, Mundis GM, Ames CP, Kebaish K, Hart RA, Farcy JP, Lafage V.** Radiographical spinopelvic parameters and disability in the setting of adult spinal deformity: a prospective multicenter analysis. Spine. 2013;38:E803–E812. DOI: 10.1097/BRS.0b013e318292b7b9.

Адрес для переписки:

Байков Евгений Сергеевич
630091, Россия, Новосибирск, ул. Фрунзе, 17,
Новосибирский НИИ травматологии и ортопедии
им. Я.Л. Цивьяна,
Evgen-bajk@mail.ru

Статья поступила в редакцию 13.04.2020

Рецензирование пройдено 22.05.2020

Подписано в печать 25.05.2020

Address correspondence to:

Baikov Evgeny Sergeevich
Novosibirsk Research Institute of Traumatology and
Orthopaedics n.a. Ya.L. Tsvyvan,
17 Frunze str., Novosibirsk 630091, Russia,
Evgen-bajk@mail.ru

Received 13.04.2020

Review completed 22.05.2020

Passed for printing 25.05.2020

Евгений Сергеевич Байков, канд. мед. наук, заведующий отделением нейрохирургии № 2, Новосибирский научно-исследовательский институт травматологии и ортопедии им. Я.Л. Цивьяна, Россия, 630091, Новосибирск, ул. Фрунзе, 17, ORCID: 0000-0002-4430-700X, Evgen-bajk@mail.ru;
Алексей Владимирович Пелеганчук, канд. мед. наук, нейрохирургическое отделение № 2, Новосибирский научно-исследовательский институт травматологии и ортопедии им. Я.Л. Цивьяна, Россия, 630091, Новосибирск, ул. Фрунзе, 17, ORCID 0000-0002-4588-428X, APeleganchuk@mail.ru;
Абдугафур Джабборович Сангинов, канд. мед. наук, нейрохирургическое отделение № 2, Новосибирский научно-исследовательский институт травматологии и ортопедии им. Я.Л. Цивьяна, Россия, 630091, Новосибирск, ул. Фрунзе, 17, ORCID 0000-0002-4744-4077, Dr.sanginov@gmail.com;
Ольга Николаевна Леонова, канд. мед. наук, научный сотрудник, Новосибирский научно-исследовательский институт травматологии и ортопедии им. Я.Л. Цивьяна, Россия, 630091, Новосибирск, ул. Фрунзе, 17, ORCID 0000-0002-9916-3947, onleonova@gmail.com;
Александр Владимирович Крутько, д-р мед. наук, начальник отдела нейровертебрологии, Новосибирский научно-исследовательский институт травматологии и ортопедии им. Я.Л. Цивьяна, Россия, 630091, Новосибирск, ул. Фрунзе, 17, ORCID 0000-0002-2570-3066, AKrutko@niito.ru.

Evgeny Sergeevich Baikov, MD, PhD, Head of the Neurosurgical Department No. 2, Novosibirsk Research Institute of Traumatology and Orthopaedics n.a. Ya.L. Tsvyvan, 17 Frunze str., Novosibirsk, 630091, Russia, ORCID: 0000-0002-4430-700X, Evgen-bajk@mail.ru;
Aleksey Vladimirovich Peleganchuk, MD, PhD, Neurosurgical Department No. 2, Novosibirsk Research Institute of Traumatology and Orthopaedics n.a. Ya.L. Tsvyvan, 17 Frunze str., Novosibirsk, 630091, Russia, ORCID 0000-0002-4588-428X, APeleganchuk@mail.ru;
Abdugafur Jabborovich Sanginov, MD, PhD, Neurosurgical Department No. 2, Novosibirsk Research Institute of Traumatology and Orthopaedics n.a. Ya.L. Tsvyvan, 17 Frunze str., Novosibirsk, 630091, Russia, ORCID 0000-0002-4744-4077, Dr.sanginov@gmail.com;
Olga Nikolayevna Leonova, MD, PhD, researcher, Novosibirsk Research Institute of Traumatology and Orthopaedics n.a. Ya.L. Tsvyvan, 17 Frunze str., Novosibirsk, 630091, Russia, ORCID 0000-0002-9916-3947, onleonova@gmail.com;
Aleksandr Vladimirovich Krutko, DMSc, Head of the Department of Neurovertebrology, Novosibirsk Research Institute of Traumatology and Orthopaedics n.a. Ya.L. Tsvyvan, 17 Frunze str., Novosibirsk, 630091, Russia, ORCID 0000-0002-2570-3066, AKrutko@niito.ru.