



# ИСТОРИЯ ХИРУРГИЧЕСКОГО ЛЕЧЕНИЯ КОРЕШКОВОЙ БОЛИ ПРИ ПАТОЛОГИИ МЕЖПОЗВОНКОВОГО ДИСКА

**В.А. Бывальцев<sup>1, 2, 3</sup>, Е.Г. Белых<sup>1</sup>, А.А. Калинин<sup>1, 2</sup>, Л.А. Бардонова<sup>3</sup>, Г.С. Жданович<sup>3</sup>**

<sup>1</sup>Иркутский государственный медицинский университет

<sup>2</sup>Дорожная клиническая больница на ст. Иркутск-Пассажирский ОАО «РЖД», Центр нейрохирургии

<sup>3</sup>Иркутский научный центр хирургии и травматологии

Представлен аналитический обзор литературы по истории развития клинко-диагностических подходов и способов хирургического лечения заболеваний межпозвонковых дисков поясничного отдела позвоночника.

**Ключевые слова:** дегенеративные заболевания межпозвонковых дисков, поясничный отдел позвоночника, клиническая диагностика, хирургическое лечение.

A HISTORY OF SURGICAL TREATMENT FOR RADICULAR PAIN ASSOCIATED WITH INTERVERTEBRAL DISC DISEASE

V.A. Byvaltsev, E.G. Belykh, A.A. Kalinin, L.A. Bardonova, G.S. Zhdanovich

The paper presents an analytical review of the literature on the history of the development of clinical diagnostic approaches and methods of surgical treatment for intervertebral discs diseases in the lumbar spine.

**Key Words:** degenerative intervertebral disc disease, lumbar spine, clinical diagnosis, surgical treatment.

Для цитирования: Бывальцев В.А., Белых Е.Г., Калинин А.А., Бардонова Л.А., Жданович Г.С. История хирургического лечения корешковой боли при патологии межпозвонкового диска // Хирургия позвоночника. 2016. Т. 13. № 2. С. 78–89.

DOI: <http://dx.doi.org/10.14531/ss2016.2.78-89>.

Please cite this paper as: Byvaltsev VA, Belykh EG, Kalinin AA, Bardonova LA, Zhdanovich GS. A history of surgical treatment for radicular pain associated with intervertebral disc disease. *Hir. Pozvonoc.* 2016; 13(2):78–89. In Russian.

DOI: <http://dx.doi.org/10.14531/ss2016.2.78-89>.

В данной статье мы постарались осветить развитие хирургических технологий лечения дискорадикулярного конфликта. Описание некоторых, ставших на время классическими, техник операций может быть интересно как опытным, так и начинающим нейрохирургам. В связи с тем, что в русскоязычной литературе нет большинства переводов данных классических описаний, мы позволили себе привести в тексте довольно продолжительные цитаты.

Andreas Vesalius (1514–1564) одним из первых дал описание межпозвонкового диска в известной монографии «De humani Corporis Fabrica» (1543), где привел изображения позвоночника и межпозвонковых дисков (рис. 1).

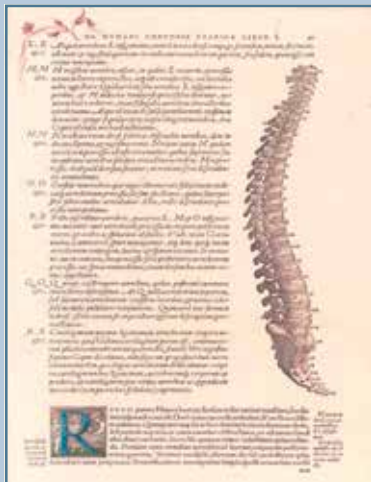Успеху в хирургическом лечении патологии позвоночника способ-

ствовали достижения и открытия, происходившие в медицине на стыке XIX и XX вв. Работы Joseph Lister (1827–1912) и его предшественников о борьбе с инфекциями сделали хирургию более безопасной. Macewen (1848–1924) описал процедуру ламинэктомии, Menard (1895–1934) – костротрансверзэктомии. Начали исследования биомеханики позвоночника Weber (1827), Rauber (1876) и Messerer (1880). В 1895 г. метод, предложенный Wilhelm Conrad Röntgen (1845–1923), стал золотым стандартом исследования патологии позвоночника. Закономерным продолжением рентгенографии и значительным прогрессом вертебрыологии стала предложенная в 30-х гг. прошлого столетия методика миелографии [28]. Тем не менее межпозвонковый диск не был центром

внимания, так как о его связи с ишиасом не было известно.

Разработка оперативной техники лечения заболеваний поясничных межпозвонковых дисков являлась одной из интереснейших задач для хирургов и нейрохирургов начала XX в. Люди всегда страдали от корешковых болей, но точно диагностировать и особенно лечить тяжелые случаи, связанные с каудальным синдромом и выраженным ишиасом, было крайне сложно не только в связи с отсутствием современных средств визуализации, но и с недостаточными представлениями о патофизиологии процесса.

Нейрогенную природу боли в ноге (ишиаса) впервые описал итальянский врач Domenico Cotugno в 1764 г. [29, 47]. Он первым дифференциро-



**Рис. 1**

Иллюстрация позвоночника с межпозвоночными дисками из книги Andreas Vesalius Bruxellensis «De Humani corporis fabrica Libri septem» (1543)

вал артритический ишиас, определяемый при боли в бедре, и невритический ишиас, классифицируемый далее на задний и передний. Cotugno подробно описал характеристики боли при ишиасе и ассоциированные мышечные дефициты. Но Cotugno связывал причину ишиаса с наличием в оболочках подвздошного нерва некоего едкого вещества, происходящего из сосудов оболочек нерва или самого мозга. Его ученик Giovanni Petrinì дифференцировал невритический ишиас на тибиальный (латеральный), суральный (задний) и комбинированный типы [46].

В XIX в. грыжи межпозвоночных дисков обнаруживали случайно на вскрытиях [44]. Немецкий анатом Hubert von Luschka (1820–1875) находил грыжи пульпозного ядра. Немецкий патолог Rudolf Ludwig Karl Virchow (1821–1902) обсуждал патологию и разрывы диска, ставшие впоследствии известными как опухоли Вирхова. Швейцарский хирург Emil Theodor Kocher (1841–1917) сообщил в 1896 г. о травматической грыже диска L<sub>1</sub>–L<sub>2</sub> у человека после паде-


ния с высоты на ноги, предположив, что она могла вызвать компрессию спинно-мозговых корешков, но при этом не связывал ее с ишиасом [38]. В 1911 г. англичане врач George Middleton и патолог John Teacher описали случай задней грыжи диска Th<sub>12</sub>–L<sub>1</sub>, возникшей на фоне резкого поднятия тяжести и подтвержденной на аутопсии. Пациент скончался через 16 дней от пролежней и септического цистита. Тем не менее они, как и их предшественники, не установили зависимости грыжи и радикулопатии [41]. Такую связь предположил Joel E. Goldthwaite (1866–1961) из Бостона, описав в своей статье о люмбакральном суставе в 1911 г. [36]. Goldthwaite описал клинический случай, когда при вправлении спондилолистеза возник каудальный синдром, потребовавший в дальнейшем ламинэтомии в исполнении Harvey Cushing, которая оказалась неэффективной. Он объяснил данный факт тем, что боль могла быть вызвана повторяющейся дислокацией диска в канал, а при операции грыжа запала на место. Goldthwaite показал, как ослабление фиброзного кольца может приводить к смещению пульпозного ядра, что, в свою очередь, по его гипотезе, могло вызывать боли в спине, параплегии и ишиас.

История описания ишиаса – боли по ходу седалищного нерва также имеет свою стадийность, как и ее связь с грыжей диска. Представитель французской школы неврологов Ernest-Charles Lasègue (рис. 2) использовал неврологический тест с поднятием выпрямленной ноги, но никогда сам о нем не писал. В литературе ссылаются на работу 1864 г., но в ней Lasègue лишь детально описал проявления ишиаса. Первое же описание теста с выпрямленной ногой для дифференцировки ишиаса приведено в 1881 г. в диссертации его ученика J.J. Forst [35, 55]. Между тем этот прием был известен и сербскому доктору Lazar K. Lazarevic, который указал на связь между компрессией подвздошно-го нерва и положительным симптомом поднятия прямой ноги в 1880 г.,

но опубликованная на сербском языке статья не получила мировой известности [32].

Позднее, в 1927 г., Putti писал, что воспаление подвздошного нерва возникает из-за раздражения нервного корешка в foraminalном отверстии. Такое раздражение является следствием артрита задних межпозвоночных суставов. Но при этом он не писал о связи с пролапсом межпозвоночного диска [50].

Перед тем как взаимосвязь между пролапсом межпозвоночного диска и ишиасом была достоверно установлена, достаточно долго в медицинских кругах присутствовало мнение о том, что образования в позвоночном канале имеют опухолевую природу. Американский нейрохирург и нейроанатом Paul C. Vucy (1904–1992) писал в 1930 г. в своем клиническом наблюдении об ишиасе на поясничном уровне, что проблема с диском представляет собой типичную хрящевую опухоль [24], и ссылаясь на упоминания о экстрадуральных хордомиомах шейного и грудного уровней, описанных уважа-



**Рис. 2**

Ernest-Charles Lasègue (1816–1883), французский врач нервных и душевных болезней; его имя увековечил ученик J.J. Forst, назвав тест с поднятием выпрямленной ноги при ишиасе в своей диссертации в его честь

емым нейрохирургом из Нью-Йорка Byron Stookey (1887–1966) в 1928 г. [54].

В связи с этим следует остановиться на патолого-анатомической, но чрезвычайно важной в клиническом отношении работе немецкого патолога Christian Georg Schmorl (1861–1932), исследовавшего межпозвонковые диски рутинно на аутопсии (рис. 3). До того как Schmorl обратил свой интерес в сторону патологии позвоночника, в литературе было мало публикаций на эту тему. Большинство патологов избегали исследований позвоночника из-за косметических и технических проблем, связанных с его удалением и последующим выделением межпозвонковых дисков. Напротив, в отделении Schmorl позвоночник удаляли интактно с использованием ленточной пилы. В период с 1928 по 1932 г. он исследовал более 10 000 позвоночных столбов [57]. Schmorl обнаружил, что в межпозвонковых дисках наблюдаются патологические изменения, наиболее частыми из которых являются пролапсы диска в соседние тела позвонков (примерно в 38 % всех обследованных им позвоночников). Помимо этого, Schmorl обнаружил небольшие пролапсы под заднюю продольную связку – примерно в 15 % случаев, но заключил, что это либо редко вызывает клинические симптомы, либо не вызывает вообще. Schmorl связал выявленные изменения с развитием слабости

фиброзного кольца из-за дегенеративных изменений, с незначительной травмой как вторым фактором, вызывающим трещины в фиброзном кольце, и с высвобождением полужидкого содержимого ядра диска [57]. Schmorl опубликовал ряд передовых патолого-анатомических работ по межпозвонковым дискам, которые, к сожалению, до сих пор остаются доступными лишь немецким читателям.

В США первым ламинэктомию выполнил малоизвестный хирург Alban G. Smith (Денвиль, Кентукки). В 1828 г. он прооперировал упавшего с лошади мужчину, у которого развилась параплегия. Smith отметил, что пациент не только пережил серьезную по тем временам операцию, но и достиг частичного улучшения неврологических симптомов. Хирургическую технику и результат операции Smith опубликовал в 1829 г. [Цит. по: 52]. Техника операции Smith заключалась в срединном разрезе, многоуровневой ламинэктомию, удалении поврежденных остистых отростков и вдавленных дужек позвонков, осмотра твердой мозговой оболочки с последующим закрытием мягких тканей раны. Данная публикация сделала Smith одним из пионеров раннего современного периода спинальной нейрохирургии.

Спустя полвека после исторической операции Smith показаниями к ламинэктомию в основном служили

позвоночные травмы, а в XIX в. показания распространились на опухоли и инфекции.

Сэр Victor Horsley (1857–1916) в Англии выполнил в 1887 г. ламинэктомию по поводу опухоли. Показания к операции выставил невролог William R. Gowers, к которому обратился офицер английской армии, потерявший в дорожно-транспортном происшествии жену и пострадавший сам. После травмы капитан Gilbey мучился сильной болью в пояснице, задержкой мочи, параплегией и снижением чувствительности ниже грудного уровня. Долго находясь в поисках врача, способного определить причину недуга, он, к счастью, был отправлен к знаменитому лондонскому неврологу Gowers, который точно определил локализацию поражения в грудном отделе позвоночника. Несмотря на то что ранее опухоли внутри позвоночного канала никто ни разу не оперировал, Gowers направил пациента к Victor Horsley на операцию. Уже через 2 ч после консультации Horsley выполнил разрез кожи. Операция проходила в госпитале и, хотя законном тех лет в Англии запрещалось проводить эксперименты на позвоночных животных с целью получения мануальных навыков, Horsley был знаком с ходом операции. Несмотря на начальные трудности операции в определении расположения опухоли, Horsley обнаружил внутридуральное




Рис. 3

Christian Georg Schmorl (1861–1932), немецкий патологоанатом, известный вертебрологам по одноименной грыже. В своих работах он описал не только нормальную анатомию позвонков и межпозвонкового диска, но и возрастную дегенерацию с присущими ей изменениями позвонков (деформирующий спондилоз), стеноз позвоночного канала вследствие дегенерации, морфологию разрывов кольца по окружности и радиальные, задние и вертикальные протрузии диска, баллонирование диска при остеопорозе, патанатомию дисцита, ювенильный кифоз, спондилолистез. Он связал патологическую анатомию с рентгенографией и одним из первых выполнил дискографию с сульфатом бария. Schmorl скончался от септицемии, развившейся на фоне хронической травмы пальца, полученной им при диссекции позвоночника [57]

образование верхнегрудного уровня, вызывающее компрессию спинного мозга, которое было успешно резецировано. Патологическое заключение звучало как «фибромиксома текального мешка». Осмотр через год показал полный регресс неврологических симптомов, пациент передвигался без посторонней помощи и возвратился к прежней работе. Он оставался в таком же хорошем состоянии до своей смерти, наступившей по другой причине 20 лет спустя [37, 58].

Ламинэктомия стала приемлемым доступом, чему способствовали достижения в анестезии и асептике, и уже к 1896 г. появилась публикация о 24 наблюдениях ламинэктомии при остеомиелите позвоночника [40]. Все большее число пациентов стали оперировать данным доступом, но уже к концу XIX в. начали беспокоиться о возможной послеоперационной нестабильности. Способы выполнения ламинэктомии также постепенно совершенствовались.

Так, в 1889 г. Dawbarn [31] описал остеопластический метод ламинэктомии, направленный на решение проблемы послеоперационной сегментарной нестабильности. Еще более травматичный доступ предполагал два парамедианных разреза до поперечных отростков, соединенных в центре по типу Н, при этом верхний и нижний лоскуты, включая кожу, мышцы, фасции и кости, перемещались в стороны. При закрытии раны лоскуты реаппроксимировались, рана ушивалась послойно. Несмотря на то что эта методика не получила активного использования, многие хирурги предпринимали попытки совершенствования ламинэктомии.

Наиболее успешным оказалась техника гемиламинэктомии, разработанная в Италии [19] и Соединенных Штатах. В 1910 г. A.S. Taylor из Нью-Йорка описал удаление половины дужки с одной стороны пилой Dooyen [56]. Несмотря на аргументы Taylor, что данная операция в меньшей степени влияет на биомеханику позвоночника, Charles Elsberg, известный спинальный нейрохирург из Нью-Йорка,

отметил, что гемиламинэктомия дает слишком узкий угол обзора, а влияние ламинэктомии на биомеханику не является определяющим.

Следует отметить, что в отличие от грыжи межпозвонкового диска, стеноз позвоночного канала был описан и определен как причина парализации сравнительно раньше, в 1803 г. A. Portal [48]. Ламинэктомию при дегенеративном спондилолистезе применял в 1893 г. William A. Lane [39], Elsberg отмечал в монографии о спинальной хирургии (основная книга для спинальных нейрохирургов того времени), что оперативное лечение может потребоваться в некоторых случаях артрита и спондилита, ответственных за компрессию нервных корешков или спинного мозга новообразованной костью [33].

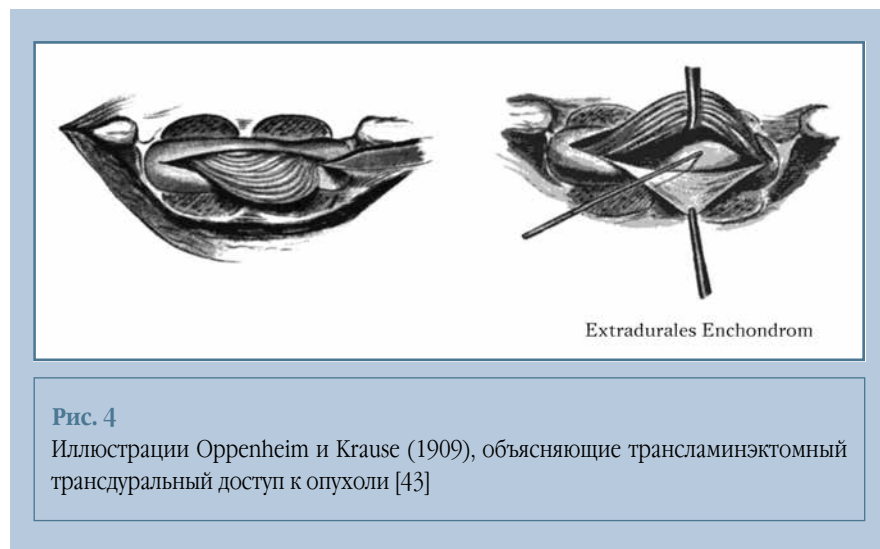В числе первых ламинэктомию на поясничном уровне и трансдуральный доступ (раздвигая корешки) при грыже межпозвонкового диска произвели в декабре 1908 г. Herman Oppenheim и Fedor Krause (рис. 4) [43]. Патологическое образование они тогда называли «энхондрома».

Один из основоположников американской нейрохирургии Walter E. Dandy (рис. 5) опубликовал в 1929 г. первый в практике случай под заглавием «Рыхлый хрящ из межпозвонкового диска, симулирующий опухоль спинного мозга» («Loose cartilage from intervertebral disk simulating tumor

of the spinal cord»), где на основании двух наблюдений он так описал причину патологии: «Патологический субстрат представляет полностью свободный фрагмент хряща (отсоединившийся) от межпозвонкового диска и окруженный сывороткой. Он выпирает кзади в позвоночный канал как опухоль и, оказывая компрессию корешков конского хвоста, вызывает моторный и сенсорный паралич, потерю анального и висцерального рефлексов. Поражение, несомненно, травматического характера» [30].

Dandy заключил, что декомпрессионная ламинэктомия показана при заболеваниях межпозвонкового диска, сопровождающихся компрессией корешков. Эта публикация на 5 лет опередила работу Mixter и Barr.

Наиболее известной и цитируемой является работа «Разрыв межпозвонкового диска с вовлечением позвоночного канала» («Rupture of the intervertebral disc with involvement of the spinal canal») нейрохирурга Гарвардского колледжа William J. Mixter (рис. 6) и его коллеги ортопеда Joseph Barr, в которой они описали патофизиологию развития люмбаго и ишиаса [42]. В 1932 г. Barr лечил пациента с дегенеративным пролапсом межпозвонкового диска, которому в течение 2 недель не помогало консервативное лечение. Barr посоветовался с Mixter, и тот рекомендовал миелографию. Последняя выявила дефект наполне-



**Рис. 4**

Иллюстрации Oppenheim и Krause (1909), объясняющие трансдуральный трансдуральный доступ к опухоли [43]



Рис. 5

Walter Edward Dandy (1886–1946), выдающийся американский нейрохирург, с чьим именем связаны значительные достижения краниальной хирургии. После непродолжительных профессиональных отношений с другим известным нейрохирургом Harvey Cushing он самостоятельно проявил себя как блестящий нейрохирург, исследователь и организатор. Именно им впервые организована уникальная ординатура по нейрохирургии, а также специальное подразделение «Brain Team», прообраз современной нейрореанимации. Dandy организовал работу настолько эффективно, что смог проводить до 1000 нейрохирургических операций в год, не считая вентрикулографий. Наиболее известно его бесценное наследие в области изучения циркуляции спинно-мозговой жидкости, синдрома Денди – Уокера, хирургии аневризм головного мозга и опухолей мостомозжечкового угла [45, 51]



Рис. 6

William Jason Mixter (1880–1958). Родившись в Австрии, он в 1906 г. получил медицинское образование в Гарварде (США) и после хирургической интернатуры присоединился к частной нейрохирургической практике отца в Бостоне. Уехал в 1915 г. во Францию как гражданский хирург для оказания помощи пострадавшим в первой мировой войне, возглавлял военный госпиталь в Англии. Интерес к нейрохирургии проявил с 1911 г., когда они с отцом добились успехов в выполнении не так давно описанных Horsley и Cushing нейрохирургических операций. К 1930-м гг. он считался одним из авторитетных спинальных нейрохирургов, был членом многих нейрохирургических обществ, президентом общества нейрохирургов. В 1933 г. Mixter был назначен главой нейрохирургического отделения Массачусетского общего госпиталя, которое под его влиянием было специально организовано. В 1941–1946 гг. занимал пост главного консультанта по нейрохирургии главного хирурга армии США [44]

ния, и Mixter прооперировал пациента, а Barr произвел гистологическое исследование. Незадолго до этого случая вышла монография Schmorl «The Human Spine Health and Disease», к которой Barr готовил рецензию. Barr вспомнил гистологические препараты Schmorl, недавно опубликованные на немецком, и понял, что препарат его пациента не что иное как пульпозное ядро. После такой находки Mixter, Barr и патолог Mallory ретроспективно исследовали все случаи хордом последних лет в Массачусетском общем госпитале и, конечно, в большинстве случаев обнаружили фрагменты межпозвонковых дисков [22]. Соединив результаты патолого-анатомического опыта Schmorl и ранее опубликованных клинических наблюдений хордом (Oppenheim, Goldthwait,

Ellsberg, Bucy, Dandy, Petit-Dutallis и др.), а также дополнив их своими 11 наблюдениями, Mixter и Barr представили работу, которая впоследствии стала ключевой для диагностики и лечения многих миллионов пациентов по всему миру с болью в пояснице и ишиасом. Техника операции, предложенная ими, была далека от минимально-инвазивной и заключалась в расширенной ламинэктомии, вскрытии твердой мозговой оболочки и доступе к межпозвонковому диску через интрадуральный доступ. Данная техника использовалась на протяжении нескольких лет в период «холодной войны» 1960-х гг. в США и Европе, пока не были предложены менее инвазивные методы.

Примечательно, что в 1934 г. французский нейрохирург Vittorio Putti,

оперируя пациента с секвестрированной грыжей, был удивлен, обнаружив странный фрагмент белого материала внутри позвоночного канала. Понимая, что имеет дело с интересной и, возможно, ранее неизвестной патологией, Putti отправил образец на исследование к одному из известных европейских патологов – профессору Erdheim в Вену. Его ответ был такой: «Если ты меня не переубедишь, что ты нашел этот материал свободным в позвоночном канале, а не внутри диска, я скажу что это дисковый материал» [27]. Вскоре после этого вышла публикация Mixter и Barr.

Также следует отметить итальянского хирурга Vonomo, который предлагал подобную Mixter и Barr операции в 1902 г. [23]. В период между 1937 и 1939 г. Love ввел в практику интра-

ламинарный-экстрадуральный доступ для выполнения дискэктомии [28].

Две первые публикации о менее травматичном доступе и операции с использованием микроскопа опубликованы Yasargil во время его работы в Швейцарии и Caspar из Германии в одном и том же номере журнала «Advances in Neurosurgery» (1977).

Yasargil [58], являясь одним из пионеров использования операционного микроскопа при нейрохирургических операциях, не мог обойти спинальных операций. Можно предположить, что позвоночник не был частью его излюбленных интересов, но он сумел оставить весомый след одной страницей, описывающей опыт маэстро краниальной хирургии в области позвоночника. Из 105 пациентов, оперированных им с 1967 по 1977 г., он сообщает о 100 % успехе, отсутствии рецидивов и лишь одном инфекционном осложнении. Следует отметить, что описание микрохирургического удаления диска почти полностью соответствует современному протоколу: «Разрез по средней линии делается между остистыми отростками над участком дискового пространства, как правило, длиной от 2,5 до 3 см. Параспинальные мышцы поднад-костнично отделяются от остистых отростков и дужек и отодвигаются самоудерживающимся ретрактором. Глубокие узкие лопасти ретрактора обеспечивают достаточную мобильность, что дает возможность осмотреть дисковое пространство выше и ниже, если это будет необходимо. Если между соседними дужками позвонков существует один сантиметр пространства, операция проводится полностью между дужками. Если на дужке присутствуют остеофиты или она закрывает соседнюю, с помощью высокоскоростной электродрели производится парциальная ламинэктомия так, чтобы избежать травм суставных фасеток. Производится U-образный разрез желтой связки, и этот лоскут подшивается латерально.

Использование операционного микроскопа способствует точной визуализации твердой мозговой обо-

лочка, нервных корешков, корешковой артерии и эпидуральных вен. Кровотечение из эпидуральных вен контролируется биполярной коагуляцией и может быть дифференцировано от кровотечения из корешковых артерий. Дуральный мешок и нервные корешки могут быть отодвинуты обычным самоудерживающимся ретрактором, прикрепленным к операционному столу, хотя часто адекватная ретракция осуществляется аспиратором.

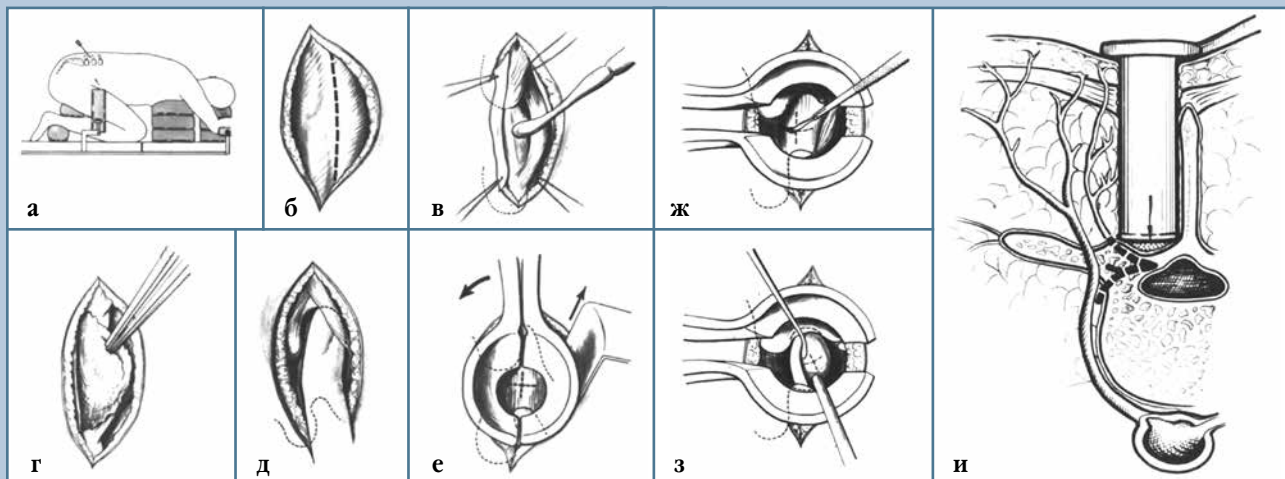
Если фиброзное кольцо разорвано, свободные дисковые фрагменты обнаруживают и удаляют. Если фиброзное кольцо остается неизменным, делается U-образный надрез. Через это отверстие содержимое межпозвонкового диска эвакуируется с помощью кюреток и кусачек. Остеофиты из краев тел позвонков могут блокировать доступ к дисковому пространству; они удаляются электрической дрелью. После полного удаления пульпозного ядра фиброзное кольцо сшивается нитками 7,0. Это может помочь предотвратить сращение. Небольшой лоскут желтой связки позиционируется так, чтобы восстановить нормальные анатомические слои, люмбодорсальная фасция и кожа ушиваются послойно» [58].

William Caspar более подробно описывает технику микрохирургического удаления грыжи диска на трех страницах того же издания. Описание техники он предваряет предостережением об осложнениях после операций, выполняемых на позвоночнике: «Мы верим, что значительная часть жалоб должна быть связана с хирургической травмой, в частности с травмой мышц. Это мнение поддерживают результаты опытных хирургов, таких, как Kuhlendahl, Lange, Love, Youmans и других, кто давно поддерживал вмешательства, которые аккуратны, ограничены в отношении к объему и настолько щадящие, насколько это возможно. Это мнение также основано на наших наблюдениях в течение многих лет» [26]. Caspar обращает внимание, что диспропорционально большие доступы (размер порой в 10 раз больше, чем область хирур-

гического интереса), которые были распространены в то время (из-за отсутствия средств визуализации, инструментария), вызывают функциональные и морфологические нарушения в мышечной системе, четко взаимосвязанные с послеоперационным болевым синдромом в позвоночнике. Так описывает хирургическую технику Caspar (рис. 7): «Операция проводится в модифицированном коленно-локтевом положении пациента («позиция Мекка»). Оперируемый сегмент отмечается пункционной канюлей с последующим рентген-контролем. Срединный кожный разрез выполняется на расстоянии около 3 см от верхнего края краниального остистого отростка до середины каудального. Люмбодорсальная фасция рассекается на расстоянии 1 см парамедианно. Медиальный край разреза отводится к центру и подшивается анкерными швами. Мускулатура отсепааровывается с помощью тоненьких распаторов от средней линии вниз до желтой связки. Рекомендуется начинать доступ от латеральной поверхности краниального остистого отростка, чтобы ненамеренно не выйти за пределы средней линии.

Дальнейшее бескровное отсоединение тканей производится путем плотного прижатия отжатого компресса. Места начала и прикрепления мышц к остистым отросткам и связки не отсекают, а максимально отводят от места их прикрепления. Интраоперационная пальпация анатомических особенностей дает информацию о ширине и направлении дуг позвонка, позиции суставных отростков и междужкового пространства. Мышцы, расположенные на дужках позвонка, разволокняют вручную. Иногда в области угла между остистым отростком и дужкой требуется острая субпериостальная диссекция путем очень тонкого разреза. Но в таком случае мышцы не рассекаются.

Специальный ретрактор по типу зеркала (доступны разные размеры) вводится с помощью маленького модифицированного крючка Langenbeck, чтобы он был открыт

**Рис. 7**

Техника микродискэктомии по Caspar [26]: **а** – локация и разметка оперируемого сегмента пункционной канюлей и рентген-контролем; **б** – срединный кожный разрез и парамедианный разрез фасции (в натуральную величину); **в** – отодвигание медиально края к средней линии и прикреплений мышц к над- и подостистым связкам и латеральной поверхности остистого позвонка; **г** – расширение тупым бескровным разделением путем надавливания отжатой салфеткой; **д** – топографо-анатомическая пальпация путем отодвигания мышц от дужек позвонков в стороны, при необходимости небольшой периостальный разрез в углу между основанием остистого отростка и началом дужки позвонка; **е** – ввод специального ретрактора (различные размеры с помощью модифицированного крючка Langenbeck, мышцы отводят в стороны в поперечном направлении, 2 см), видна желтая связка, ретрактор закрывают, ротируют на 90° в сторону ассистента и открывают снова; **ж** – расширение в продольном направлении, конец бранш должен располагаться напротив дужки позвонка так, чтобы визуализировалось все интерламнарное пространство, после крестообразного разреза желтой связки фенестрацию продолжают с помощью пистолетных кусачек; если визуализация недостаточная, используют микроскоп; **з** – визуализация корешка и грыжевого выпячивания под микроскопом, менингорадикулолиз; **и** – поперечный разрез операционного поля при установленном ретракторе, кровоснабжение и иннервация мускулатуры спины не нарушена, гладкая поверхность и закругленный профиль инструмента не вызывают никакого значимого повреждения давлением на мышцы; стрелка указывает на желтую связку

в поперечном направлении. Интерламнарный промежуток открывается путем разведения мускулатуры на 2 см. Остатки соединительной ткани и мышечных волокон отодвигаются в сторону от желтой связки с помощью тампонов на инструменте. Ретрактор закрывают, поворачивают на 90°, ручку направляют в сторону ассистента и затем повторно открывают, на этот раз в продольном направлении. Бранши должны дойти до положения «напротив ламнарного промежутка».

На желтой связке делают крестообразный разрез и проводят фенестрацию. В случае трудностей с оптическим состоянием, данную фазу можно выполнять под микроскопом. Хирургический микроскоп (длина фокус-

ного расстояния объектива 350 мм) обычно устанавливается в позицию после фенестрации. Если необходимо, окно может быть легко увеличено и (в особых случаях) выполнена гемиламинэктомия, проводимая под микроскопом. Корешок может быть изолирован и выскользнувший диск вычищен обычным способом. Процедура может быть выполнена значительно легче с использованием диссекторов, различных ретракторов, скальпелей и коагуляционных пинцетов специального дизайна (Aescular Company, Tuttlingen).

Преимущества микроскопа (лучшая иллюминация, различное увеличение и глубина резкости, возможность обзора для ассистента) позволяют выполнять манипуляции на дуральном

мешке и корешках менее травматично. Кроме того, возможна лучшая дифференцировка анатомических структур. Это снижает риск инструментального повреждения и имеет преимущество в освобождении сращений, а также осуществлении гемостаза в перидуральном пространстве. После удаления ретрактора, мускулатура немедленно возвращается в исходное местоположение (напротив дуг позвонков и остистых отростков), поскольку места прикрепления не были повреждены. Рана ушивается послойно по стандартной методике. Более того, преимуществом является бескровность вмешательства (кровопотеря в среднем составляет 25 мл крови). Переход к традиционной методике легко

осуществляется во время любой фазы, если требуется» [26].

Первая операция по поводу грыжи диска в СССР была выполнена в 1935 г. И.С. Бабчиным (рис. 8). Он описал сдавление спинного мозга в шейном отделе шморлевской грыжей [1]. Позднее советские авторы стали заниматься проблемой дискогенных люмбосакральных болей, но при этом следует отметить, что большинство исследователей считали основной инфекционную теорию пояснично-крестцовых радикулитов. Тем не менее уже в 1938 г. А.К. Шенк и М.И. Каган в опубликованном сообщении «Люмбоишалгия и ее ортопедическая основа в свете современных данных» обратили внимание на большое значение поражения межпозвонковых дисков в этиологии данной патологии.

Первая публикация об оперативных вмешательствах при задних грыжах поясничных дисков появилась в 1946 г. и принадлежит Н.Н. Поповой, в которой она приводит сведения о девяти оперированных больных, а в 1949 г. А.А. Кривошеина на заседании Ленинградского нейрохирургического общества демонстрировала больного после удаления грыжи дис-

ка в поясничном отделе позвоночника [1]. В 1966 г. сообщение о лечении дискогенного радикулярного синдрома приводят Я.Л. Цивьян (рис. 9) и В.А. Шустин (рис. 10) [14, 17].

В конце 50-х гг. в Новосибирском НИИ травматологии и ортопедии проф. Я.Л. Цивьян избрал в качестве приоритетного научного направления вопросы хирургии позвоночника. Им была создана школа отечественной вертебрологии, уверенно занявшая лидирующее положение в стране и сохраняющая его по сей день. С его именем также связано начало широкого применения вентрального спондилодеза в лечении межпозвонкового остеохондроза. Именно им в 1961 г. была предложена операция тотальной дискэктомии и расклинивающего корпородеза. При данном методе межпозвонковый диск подвергался тотальному удалению и замещался компактно-спонгиозным аутотрансплантатом, что способствовало восстановлению стабильности сегмента и высоты межпозвонкового пространства.


Уже в начале 60-х гг. XX в. некоторыми советскими нейрохирургами было произведено более ста операций по поводу грыж межпозвонковых дисков [5].

В 1966 г. Я.Л. Цивьян опубликовал первое руководство по хирургии заболеваний и повреждений позвоночного столба [14]. Ведущее место в нем было отведено вопросам лечения повреждений позвоночника с акцентом на восстановление нормальной формы и стабильности передней опорной колонны поврежденного сегмента, включающей тела позвонков и межпозвонковые диски. Были разработаны различные варианты передних декомпрессивных вмешательств, выделен и подробно описан синдром болезни ламинэктомированного позвоночника, уточнены понятия «задний опорный комплекс», «стабильный и нестабильный переломы».

Пионером в разработке хирургических методов лечения осложненных форм пояснично-крестцового остеохондроза является В.А. Шустин, который после накопления большого клинического опыта написал докторскую диссертацию «Дискогенные поясничные радикулиты (клиника, диагностика, хирургическое лечение)». Результаты этого исследования нашли свое отражение в опубликованной в 1966 г. первой в СССР монографии «Дискогенные поясничные радикулиты», которая не потеряла своей акту-



**Рис. 8**  
Исаак Савельевич Бабчин  
(1895–1989)



**Рис. 9**  
Яков Леонтьевич Цивьян  
(1920–1987)



**Рис. 10**  
Владимир Анатольевич Шустин  
(род. 1924 г.)



альности по сегодняшний день и является настольной книгой современных нейрохирургов [17, 18].

Первое сообщение об использовании микрохирургической дискэктомии в 1980 г. принадлежит Э.И. Злотнику (рис. 11) с соавторами из Белорусского института [5]. С начала 80-х гг. XX в. под его руководством активно используются микрохирургическая дискэктомия под общей эндотрахеальной анестезией и системный анализ клинических результатов ее применения. Позднее об опыте использования и усовершенствовании этого метода сообщили В.А. Шустин, А.И. Продан [11, 18].

А.И. Продан (рис. 12) впервые в мире выполнил тотальную вертебрэктомию шейных позвонков, тотальную резекцию крестца у пациентов с опухолями. Он разработал и осуществил ряд новых способов хирургического лечения остеохондроза, спондилолистеза, поврежденных и опухолей позвоночника. Сферой научных и практических интересов А.И. Продана являлась вертебральная хирургия, биомеханика позвоночника, теоретические исследования этиологии и патогенеза дистрофиче-


ских и диспластических заболеваний позвоночника.

Среди выдающихся нейрохирургов Иркутской области, занимавшихся изучением дискогенных корешковых болей, следует упомянуть М.Д. Благодаратского (рис. 13), защитившего в 1987 г. докторскую диссертацию «Патогенез и хирургическое лечение корешковых синдромов поясничного остеохондроза» и обосновавшего модель дискогенного радикулита [4].

Таким образом, изучение хирургических подходов к лечению грыж межпозвонковых дисков имело свое развитие в нескольких направлениях – от определения причины корешковой боли и механизмов возникновения грыжевых выпячиваний пульпозного ядра до разработки методов рентгенодиагностики заболеваний позвоночника и совершенствования хирургической техники и инструментария. Начало XX в. явилось революционным временем в науке, технике и значительно поменяло уклад жизни людей в Европе, Америке и Азии. В открывшихся новых мировых знаниях и опыте взаимодействия смежных областей науки развивалась и медицина, в том числе и спинальная хирургия. Внедрение МРТ в конце XX в. значительно

расширило возможности в изучении и точной диагностике дискорадикулярного конфликта, явившись основой для нового этапа истории изучения данного вопроса [25].

На данном этапе развития медицины существует мультидисциплинарный подход к лечению пациентов с нейрохирургической патологией с использованием современных методов диагностики и лечения, основанных на принципах доказательной медицины. В связи с тем, что остеохондроз позвоночника и дегенеративно-дистрофические процессы в межпозвонковых дисках являются одной из основных причин снижения качества жизни и первичной инвалидизации в мировом масштабе, существует научно-практический интерес к комплексному решению проблемы эффективного лечения пациентов с данной патологией [10, 15, 16]. Благодаря появлению и интенсивному внедрению нового диагностического нейровизуализационного оборудования (МРТ, КТ и ПЭТ), усовершенствованы знания и понятия об этиологии и патогенезе нейрохирургической патологии [3, 13]. Особое место в детальном исследовании опорных элементов позвоночно-дви-



**Рис. 11**  
Эфраим Исаакович Злотник  
(1919–1993)



**Рис. 12**  
Александр Иванович Продан  
(1941–2010)



**Рис. 13**  
Михаил Дмитриевич Благодаратский  
(1937–2009)

гательных сегментов занимает МРТ, которая позволяет определить диффузию воды *in vivo* и молекулярного транспорта через межпозвонковые диски в естественных условиях при помощи диффузионно-тензорного изображения и карт коэффициента диффузии. Математическое моделирование и анализ методом конечных элементов представляет один из современных методов исследования транспорта жидкости и метаболитов через межпозвонковые диски [7, 12, 20, 21].

В настоящее время перспективным направлением в медицине является получение фундаментальных знаний о молекулярных и клеточных механизмах регенерации, ремоделирования ткани или органа с восстановлением их структуры и функции. Это, наряду с изучением базовых патоморфологических процессов, лежит в основе разработки новых методов профилактики и лечения заболеваний [3, 6, 9].

Активно изучаются молекулярно-клеточные аспекты дегенерации межпозвонкового диска, а также молекулярные механизмы катаболизма и анаболизма межклеточного матрикса при воздействии специфических факторов, исследуются изменения в экспрессии генов, ассоциированных с прогрессированием дегенерации диска и способных модулировать баланс катаболизма и анаболизма внеклеточного матрикса МПД [2, 21].

Основные биомедицинские технологии лечения дегенерированно-

го межпозвонкового диска связаны с локальным использованием различных факторов роста, морфогенетических белков, трансплантации дифференцированных и стволовых клеток. Тем не менее основная проблема аваскулярного межпозвонкового диска заключается в измененном транспорте питательных и лекарственных веществ в дегенерированном диске, что негативно влияет на результат лечения [2, 3, 21].

Также большое внимание уделяется индивидуализации тактики, дифференцированному выбору хирургических методик и персонализации способов оперативного лечения. Огромное значение придается оценке отдаленных исходов оперативных вмешательств, сравнительному анализу хирургических техник, анкетированию, архивированию данных о пациентах, накоплению собственного опыта и анализу послеоперационных осложнений [15, 16].

Для уменьшения болевого синдрома и улучшения качества жизни пациентов после операции приоритетным направлением является использование мини-инвазивных оперативных технологий с целью предотвращения излишней травматизации мышечно-связочного аппарата и костно-суставных структур заднего опорного комплекса позвоночно-двигательных сегментов. Это необходимо для предупреждения развития послеоперационных осложнений, снижения повреждения окружающих мягких тканей при хирургическом доступе.

Для этого используют современный инструментарий, микроскопическое или эндоскопическое увеличение, интраоперационную рентген-навигацию электронно-оптическим преобразователем и системы ретракторов и ранорасширителей. Это позволяет выполнять хирургические вмешательства на всех клинически значимых уровнях с минимальными рисками развития интра- и послеоперационных осложнений и с более ранней реабилитацией [8, 34, 49, 53].

Таким образом, на сегодняшний день уровень современных хирургических технологий позволяет с высокой степенью эффективности выполнять различные по своей сложности и объему оперативные вмешательства по удалению грыж поясничных межпозвонковых дисков при дискордикулярном конфликте на пояснично-крестцовом уровне позвоночника. А современная спинальная нейрохирургия представляет собой систему лечебных и диагностических мероприятий, основанную на комплексном подходе к лечению пациентов с различными патологическими процессами позвоночника, направленную на быстрое и полноценное функциональное восстановление, улучшение качества жизни пациентов в послеоперационном периоде, включающую реабилитационные и профилактические мероприятия.

*Исследование выполнено за счет гранта Российского научного фонда (проект № 15-15-30037).*

## Литература/References

1. **Благодатский М.Д., Мейерович С.И.** Диагностика и лечение дискогенного пояснично-крестцового радикулита. Иркутск, 1987. [Blagodatsky MD, Meyerowitz SI. Diagnosis and treatment of discogenic lumbosacral radiculitis. Irkutsk: 1987. In Russian].
2. **Бывальцев В.А., Белых Е.Г., Степанов И.А., Гиерс М., Прул М.** Цитокиновые механизмы дегенерации межпозвонкового диска // Сибирский медицинский журнал. 2015. Т. 137. № 6. С. 5–11. [Byval'tsev VA, Belykh EG, Stepanov IA, Giers M, Preul MC. Cytokine's mechanisms of intervertebral disc degeneration. Siberian Medical Journal (Irkutsk). 2015;137(6):5–11. In Russian].
3. **Бывальцев В.А., Панасенков С.Ю., Цыганов П.Ю., Белых Е.Г., Сороковиков В.А.** Наноструктурный анализ поясничных межпозвонковых дисков на разных стадиях дегенеративного процесса // Вопросы нейрохирургии им. Н.Н. Бурденко. 2013. Т. 77. № 3. С. 36–41. [Byval'tsev VA, Panasenkov SJu, Zlotnik EI, Sekach SF, Kupriyanov RA. Nanostructural analysis of the lumbar intervertebral disc on the various stages of degenerative process. Zh Vopr Neirokhir Im N.N. Burdenko. 2013;77(3):36–41. In Russian].
4. **Быков Ю.Н.** Благодатский Михаил Дмитриевич (1937–2009) // Сибирский медицинский журнал (Иркутск). 2009. Т. 91. № 8. С. 193. [Bykov YuN. Blagodatsky Mikhail Dmitriyevich (1937–2009). Siberian Medical Journal (Irkutsk). 2009;91(8):193. In Russian].
5. **Злотник Э.И., Секач С.Ф., Куприянов Р.А.** Основные вопросы диагностики и хирургического лечения радикулярного синдрома при поясничном остеохондрозе // М-лы II съезда невропатологов и психиатров Белоруссии. Минск, 1980. С. 117–119. [Zlotnik EI, Sekach SF, Kupriyanov RA. Main issues of diagnosis and surgical treatment of radicular syndrome in the lumbar degenerative disc disease. Proceedings of

- the 2nd Congress of neuropathologists and psychiatrists of Belarus. Minsk, 2980:117–119. In Russian].
6. **Исаева Н.В., Дралюк М.Г.** Современный взгляд на клиническое значение эпидурального фиброза после поясничных дискэктомий // Хирургия позвоночника. 2010. № 1. С. 38–45. [Isaeva NV, Dralyuk MG. The current view on clinical significance of epidural fibrosis after lumbar discectomy. Hir. Pozvonoc. 2010;(1):38–45. In Russian].
  7. **Карельская Н.А., Кармазановский Г.Г.** Диффузионно-взвешенная магнитно-резонансная томография всего тела // Хирургия. Журнал им. Н.И. Пирогова. 2010. № 8. С. 57–60. [Karel'skaia NA, Karmazanovskii GG. Diffusion weighted whole-body MRI. N.I. Pirogov Journal of Surgery. 2010;(8):57–60. In Russian].
  8. **Крутько А.В.** Результаты декомпрессивно-стабилизирующих операций из унилатерального доступа при стенозе позвоночного канала на поясничном уровне // Вопросы нейрохирургии им. Н.Н. Бурденко. 2012. № 2. С. 33–41. [Krutko AV. Results of decompressive-stabilizing procedures via unilateral approach in lumbar spinal stenosis. Zh Vopr Neurokhir Im N.N. Burdenko. 2012;(2):33–41. In Russian].
  9. **Крутько А.В., Байков Е.С.** Анализ критериев прогнозирования результатов хирургического лечения грыж межпозвонковых дисков: обзор современной литературы // Гений ортопедии. 2012. № 1. С. 140–145. [Krutko AV, Baikov ES. Analysis of the criteria for predicting the outcomes of surgery for intervertebral disc herniation: review of current literature. Genii Ortopedii. 2012;(1):140–145. In Russian].
  10. **Назаренко Г.И., Черкашов А.М., Назаренко А.Г.** Новая методика оценки степени достижения цели лечения в практике ведения пациентов с поясничной болью // Вестник травматологии и ортопедии им. Н.Н. Приорова. 2009. № 1. С. 76–81. [Nazarenko GI, Cherkashov AM, Nazarenko AG. New method for evaluation of the degree of purpose achievement in management of patients with low back pain. Journal of Traumatology and Orthopedics. Priorov. 2009;(1):76–81. In Russian].
  11. **Продан А.И., Волков Е.Б., Набилъ Э.С.** Анализ различных способов хирургического лечения корешковых синдромов при грыжах и протрузиях поясничных межпозвонковых дисков // Ортопедия и травматология. 1985. № 1. С. 30–34. [Prodan AI, Volkov EB, Nabil ES. Analysis of different methods of surgical treatment of radicular syndromes in hernia and protrusion of the lumbar intervertebral disc. Ortopediya i Travmatologiya. 1985;(1):30–34. In Russian].
  12. **Сергеев Н.И., Котляров П.М., Солодкий В.А.** Диффузионно-взвешенные изображения в диагностике метастатического поражения позвоночника и костей таза // Сибирский онкологический журнал. 2012. Т. 54. № 6. С. 68–72. [Sergeev NI, Kotlyarov PM, Solodky VA. Diffusion weighted magnetic resonance image in diagnosis of metastatic cancer of the spinal column and pelvic bones. Siberian Journal of Oncology. 2012;(6):68–72. In Russian].
  13. **Холин А.В.** Магнитно-резонансная томография при заболеваниях центральной нервной системы. СПб., 2007. [Kholin AV. Magnetic Resonance Imaging in Diseases of the Central Nervous System. Saint Petersburg, 2007. In Russian].
  14. **Цивьян Я.Л.** Хирургия позвоночника. М., 1966. [Tsiyvan YaL. Surgery of the Spine. Moscow, 1966. In Russian].
  15. **Шевелев И.Н., Коновалов Н.А., Черкашов А.М., Молодченков А.А., Шарамко Т.Г., Асютин Д.С., Назаренко А.Г.** Виртуальная система поддержки клинической диагностики дегенеративного стеноза пояснично-крестцового отдела позвоночного канала // Вопросы нейрохирургии им. Н.Н. Бурденко. 2013. Т. 77. № 5. С. 38–43. [Shevelev IN, Konovalov NA, Cherkashov AM, Molodchenkov AA, Sharamko TG, Asiutin DS, Nazarenko AG. Virtual clinical diagnosis support system of degenerative stenosis of the lumbar spinal canal. Zh Vopr Neurokhir Im N.N. Burdenko. 2013;77(5):38–43. In Russian].
  16. **Шевелев И.Н., Корниенко В.Н., Коновалов Н.А., Черкашов А.М., Молодченков А.Ю., Воткинс Р.Г., Воткинс Р.Р., Млявых С.Г., Шарамко Т.Г., Юлина Д.П., Боков А.Е., Алейник А.Я., Шток А.В., Дзюбанова Н.А., Зеленков П.В., Назаров В.В., Кисарьев С.А., Оноприенко Р.А., Алиханов М.А., Королишин В.А., Тимонин С.Ю., Асютин Д.С., Назаренко А.Г.** Итоги работы порталной версии поясничного вертебологического регистра и изучение вопроса его синхронизации с электронной историей болезни // Вопросы нейрохирургии им. Н.Н. Бурденко. 2013. Т. 77. № 2. С. 57–64. [Shevelev IN, Kornienko VN, Molodchenkov AA, Konovalov NA, Cherkashov AM, Molodchenkov AU, Votkins RG, Votkins RR, Mliavykh SG, Sharamko TG, Iulina DP, Bokov AE, Aleinik AI, Shtok AV, Dziubanova NA, Zelenkov PV, Nazarov VV, Kisar'ev SA, Onoprienko RA, Alikhanov MA, Korolishin VA, Timonin SI, Asiutin DS, Nazarenko AG. Working results of the electronic «on-line» version of the Spine Registry for Degenerative Lumbar Spine Diseases and study of its synchronization capacity with the electronic case history. Zh Vopr Neurokhir Im NN Burdenko. 2013;77(2):57–64. In Russian].
  17. **Шустин В.А.** Дискогенные поясничные радикулиты (клиника, диагностика, лечение). Л., 1966. [Shustin VA. Discogenic Lumbar Radiculitis (A Clinical Picture, Diagnosis, and Surgical Treatment). Leningrad, 1966. In Russian].
  18. **Шустин В.А., Панюшкин А.И.** Клиника и хирургическое лечение дискогенных пояснично-крестцовых радикуломиелоишемий. Л., 1985. [Shustin VA, Panyushkin AI. Clinical Picture and Surgical Treatment of Discogenic Lumbosacral Radiculomyeloischemia. Leningrad, 1985. In Russian].
  19. **Alessandri R.** Laminectomy della terza e quarta vertebra lombare per lesione della cauda equina. Riv Patol Nerv. 1905;10:86–92.
  20. **Beattie PF, Donley JW, Arnot CF, Miller R.** The change in the diffusion of water in normal and degenerative lumbar intervertebral discs following joint mobilization compared to prone lying. J Orthop Sports Phys Ther. 2009;39:4–11. DOI: 10.2519/jospt.2009.2994.
  21. **Belykh E, Giers M, Bardonova I, Theodore N, Preul M, Byvaltsev V.** The role of bone morphogenetic proteins 2, 7, and 14 in approaches for intervertebral disk restoration. World Neurosurg. 2015;84:871–877. DOI: 10.1016/j.wneu.2015.08.011.
  22. **Benzel EC, Francis TB.** Spine Surgery: Techniques, Complication Avoidance, and Management. Philadelphia, PA: Elsevier/Saunders. 2012.
  23. **Bonomo L.** Laminectomy laterale: nuovo metodo di operata del canale rachidiano. Giorn Med. Eserc. e Mar. (Roma). 1902;50:1132–1157.
  24. **Bucy PC.** Chondroma of intervertebral disk. JAMA. 1930;94:1552–1554. DOI:10.1001/jama.1930.027110460006003.
  25. **Byvaltsev V, Baradieva P, Rybalko M.** The long way. Childs Nerv Syst. 2009;25:1–4. DOI: 10.1007/s00381-008-0729-y.
  26. **Caspar W.** A new surgical procedure for lumbar disc herniation causing less tissue damage through a microsurgical approach. Adv Neurosurgery. 1977;4:74–80. DOI: 10.1007/978-3-642-66578-3\_15.
  27. **Casuccio PC.** Pioneers in Orthopaedics. Vittorio Putti, 1880–1940. Electronic resource. URL: <http://www.diaavlos.gr/orto96/ortowww/euputi.htm>.
  28. **Chedid KJ, Chedid MK.** The «tract» of history in the treatment of lumbar degenerative disc disease. Neurosurg Focus. 2004;16:E7.
  29. **Cotugno D.** De Ischiade Nervosa Commentarius. Naples, Simoni, 1764:9–14.
  30. **Dandy WE.** Loose cartilage from intervertebral disc simulating tumor of the spinal cord. Arch Surg. 1929;19:660–672. DOI:10.1001/archsurg.1929.01150040096003.
  31. **Dawbarn RHM.** A successful case of spinal resection. New York Med J. 1889;49:711–715.
  32. **Draca S.** Lazarevic's straight leg raising test. Electronic resource. URL: <http://neuroscience-lazar-lazarevic.com/lazarevics-straight-leg-raising-test/>.
  33. **Elsberg CA.** Diagnosis and Treatment of Surgical Diseases of the Spinal Cord and its Membranes. Philadelphia: WB Saunders, 1916.
  34. **Finneson BE.** Lumbar disc excision. In: Schmidek HH, Sweet WH, eds, Operative Neurosurgical Technoques: Indications, Methods, and Results. 3rd ed. 1995:1905–1923.
  35. **Forst JJ.** Contribution to the clinical study of sciatica. Arch Neurol. 1969;21:220–221. DOI: 10.1001/archneur.1969.00480140120016.

36. **Goldthwaite JE.** The lumbosacral articulation. An explanation of many cases of «lumbago», «sciatica», and paraplegia. Boston Med Sci J. 1911;164:365–372. DOI: 10.1056/NEJM191103161641101.
37. **Gowers W. A** Manual of Diseases of the Nervous System. London: J & A Churchill, 1886–1888. 2 vols.
38. **Kocher T.** Die Verletzungen der Wirbelsule zugeleieh als Beitrag zur Physiologie des menschlichen Rückenmarks. Mitt Grenzgeb Med Chir. 1896;1:415–480.
39. **Lane WA.** Case of spondylolisthesis associated with progressive paraplegia; laminectomy. Lancet. 1893;1:991.
40. **Makins GH, Abbott FC. II.** On acute primary osteomyelitis of the vertebrae. Ann Surg. 1896;23:510–539.
41. **Middleton GS, Teacher JH.** Injury of the spinal cord due to rupture of an intervertebral disc during muscular effort. Glasgow Med J. 1911;76:1–6.
42. **Mixter WJ, Barr JS.** Rupture of the intervertebral disc with involvement of the spinal canal. N Engl J Med. 1934;211:210–215. DOI: 10.1056/NEJM193408022110506.
43. **Oppenheim H, Krause F.** Über Einklemmung bzw. Strangulation der cauda equine. Dtsch Med Wochenschr. 1909;35:697–700.
44. **Parisien RC, Ball PA.** William Jason Mixter (1880–1958). Ushering in the «dynasty of the disc». Spine. 1998;23:2363–2366.
45. **Pearce JM.** Walter Edward Dandy (1886–1946). J Med Biogr. 2006;14:127–128.
46. **Pearce JMS, Cotugno D.** CSF and the origins of sciatica. In: Fragments of Neurological History. London: Imperial College Press, 2003:211–213.
47. **Pearce JMS.** A brief history of sciatica. Spinal Cord. 2007;45:592–596. DOI: 10.1038/sj.sc.3102080.
48. **Portal A.** Cours d'Anatomie Mediacle ou Elements de l'Anatomie de l'Homme. Vol 1. Paris: Baudoin, 1803.
49. **Postacchini F.** Presidential lecture, European Spine Society, 1995. The role of Europe in the spine – past and future perspectives. Eur Spine J. 1995;4:323–326.
50. **Putti V.** New conceptions in the pathogenesis of sciatic pain. Lancet. 1927;2:53–60.
51. **Sherman IJ, Kretzer RM, Tamargo RJ.** Personal recollections of Walter E. Dandy and his brain team. J Neurosurg. 2006;105:487–493. DOI: 10.3171/jns.2006.105.3.487.
52. **Smith AG.** Account of a case in which portions of three dorsal vertebrae were removed for the relief of paralysis from fracture, with partial success. North Am Med Surg J. 1829;8:94–97.
53. **Son S, Lee SG, Park CW, Kim WK.** Minimally invasive multilevel percutaneous pedicle screw fixation for lumbar spinal diseases. Korean J Spine. 2012;9:352–357. DOI: 10.14245/kjs.2012.9.4.352.
54. **Stookey B.** Compression of the spinal cord due to ventral extradural cervical chondromas. Diagnosis and surgical treatment. Arch Neuropsych. 1928;20:275–291. DOI: 10.1001/archneuropsych.1928.02210140043003.
55. **Sugar O.** Charles Lasegue and his 'Considerations on Sciatica'. JAMA. 1985;253:1767–1768. DOI: 10.1001/jama.1985.03350360093026.
56. **Taylor AS.** Unilateral laminectomy. Ann. Surg. 1910;51:529–533.
57. **Vernon-Roberts B.** Christian Georg Schmorr. Pioneer of spinal pathology and radiology. Spine. 1994;19:2724–2727.
58. **Yasargil MG.** Microsurgical operation of herniated lumbar disc. Adv Neurosurg. 1977;4:81. DOI: 10.1007/978-3-642-66578-3\_16.

**Адрес для переписки:**

Бывальцев Вадим Анатольевич  
664082, Иркутск, а/я 62,  
byval75vadim@yandex.ru

**Address correspondence to:**

Byvaltsev Vadim Anatolyevich  
P.O.B. 62, Irkutsk, 664082, Russia,  
byval75vadim@yandex.ru

Статья поступила в редакцию 18.05.2016

*Вадим Анатольевич Бывальцев, д-р мед. наук, заведующий курсом нейрохирургии, Иркутский государственный медицинский университет, главный нейрохирург ОАО «РЖД», руководитель Центра нейрохирургии, Дорожная клиническая больница на ст. Иркутск-Пассажирский, руководитель научно-клинического отдела нейрохирургии, Иркутский научный центр хирургии и травматологии; Евгений Георгиевич Бельх, аспирант, Иркутский государственный медицинский университет; Андрей Андреевич Калинин, канд. мед. наук, ассистент курса нейрохирургии, Иркутский государственный медицинский университет, врач-нейрохирург Центра нейрохирургии, Дорожная клиническая больница на ст. Иркутск-Пассажирский; Людмила Андреевна Бардонова, аспирант курса нейрохирургии; Глеб Сергеевич Жданович, клинический ординатор курса нейрохирургии, Иркутский научный центр хирургии и травматологии, Россия.*

*Vadim Anatolyevich Byvaltsev, MD, DMSc, director of the course of neurosurgery, Irkutsk State Medical University, chief of neurosurgery in the JSC «Russian Railways», head of the Centre of Neurosurgery, Road Clinical Hospital at «Irkutsk-Passazhirskiy» station, head of scientific-clinical department of neurosurgery of the Irkutsk Scientific Centre of Surgery and Traumatology; Evgeny Georgyevich Belykh, postgraduate fellow, Irkutsk State Medical University; Andrey Andreyevich Kalinin, MD, PhD, teaching assistant of the course of neurosurgery, Irkutsk State Medical University, neurosurgeon of the Centre of Neurosurgery, Road Clinical Hospital at «Irkutsk-Passazhirskiy» station; Lyudmila Andreyevna Bardonova, postgraduate fellow the course of neurosurgery; Gleb Sergeyeovich Zhdanovich, clinical resident, Irkutsk Scientific Centre of Surgery and Traumatology, Russia.*