



ОСОБЕННОСТИ ДИАГНОСТИКИ И ЛЕЧЕНИЯ ГНОЙНЫХ СПИНАЛЬНЫХ ЭПИДУРИТОВ

С.В. Снопко¹, С.А. Фирсов¹, И.В. Корнилова¹, Л.С. Туморин¹, В.П. Шевченко²

¹Дорожная клиническая больница на ст. Ярославль, Ярославль

²Новосибирский НИИ травматологии и ортопедии им. Я.Л. Цивьяна

Гнойные спинальные эпидуриты — довольно редкая патология, в клинической картине которой нет патогномичных симптомов, в связи с чем диагностика затруднена, даже с использованием методов нейровизуализации. Представлены два случая гнойного спинального эпидурита с анализом диагностики, клинической картины и лечения. В обоих случаях проведено оперативное лечение в объеме ламинэктомии, вскрытия и дренирования абсцесса. Послеоперационный период протекал без осложнений. Лечение позволило добиться быстрого выздоровления пациентов и минимизировать возможные последствия гнойного эпидурита. Считаем, что оперативное лечение при гнойном спинальном эпидурите является методом выбора.

Ключевые слова: гнойный эпидурит, ламинэктомия, абсцесс.

DIAGNOSIS AND TREATMENT OF PURULENT SPINAL EPIDURITIS

S.V. Snopko, S.A. Firsov, I.V. Kornilova, L.S. Tumorin, V.P. Shevchenko

Purulent spinal epiduritis is a rare pathology without pathognomonic symptoms in clinical picture, therefore its diagnosis is difficult, even with the use of neuroimaging techniques. Two cases of purulent spinal epiduritis are presented with the analysis of diagnosis, clinical presentation and treatment. In both cases, surgical treatment was performed including laminectomy, incision, and drainage of abscesses. Postoperative period was uneventful. The treatment allowed achieving quick recovery and minimizing possible consequences of purulent epiduritis. The authors consider that the surgery is a method of choice for purulent spinal epiduritis treatment.

Key Words: purulent epiduritis, laminectomy, abscess.

Для цитирования: Снопко С.В., Фирсов С.А., Корнилова И.В., Туморин Л.С., Шевченко В.П. Особенности диагностики и лечения гнойных спинальных эпидуритов // Хирургия позвоночника. 2015. Т. 12. № 4. С. 84–87.

DOI: <http://dx.doi.org/10.14531/ss2015.4.84-87>.

Please cite this paper as: Snopko SV, Firsov SA, Kornilova IV, Tumorin LS, Shevchenko VP. Diagnosis and treatment of purulent spinal epiduritis. *Hir. Pozvonoc.* 2015;12(4):84–87. In Russian.

DOI: <http://dx.doi.org/10.14531/ss2015.4.84-87>.

Спинальный эпидуральный абсцесс (СЭА) – воспалительный процесс с локализацией инфекции в эпидуральном пространстве [1, 2]. Причинами СЭА являются инфекции из различных гнойных очагов: фурункулов, подкожных абсцессов, панарициев, флегмонов или гнойных осложнений хирургических вмешательств на позвоночнике и спинном мозге гематогенным или лимфогенным путем. Нередки случаи, когда первичный очаг обнаружить не удается. Гнойные спинальные эпидуриты встречаются сравнительно редко и составляют 0,22 % от патологий позвоночника и спинного мозга [3, 8]. Наиболее частая локализация – грудной уровень (около 50 %), затем пояс-

ничный (35 %) и шейный (15 %); в 82 % – задняя локализация, в 18 % – передняя. В клинической картине общепризнанным является разделение течения заболевания на четыре фазы по Heuser: I – спинальная боль; II – корешковая боль; III – слабость произвольной мускулатуры и сфинктеров, нарушение чувствительности; IV – параличи. М. Иргер с соавт. [4] выделяли дополнительную стадию – на грани перехода III фазы в IV, когда отмечается быстрое прогрессирование неврологической симптоматики [11, 13]. Несмотря на развернутую классификацию клинической картины болезни, ни один из симптомов гнойного спинального эпидурита нельзя считать патогномичным, что объ-

ясняет трудности и ошибки в диагностике этого заболевания. Характерных для него симптомов нет [9, 14].

Чаще всего СЭА необходимо дифференцировать с миелитом, опухолью, субдуральной эмпиемой. Диагностируется СЭА обычно на далеко зашедших стадиях, уже при наличии симптомов поражения спинного мозга, и нередко приводит к летальным исходам [11, 13].

Приводим два клинических примера гнойного спинального эпидурита.

1. Пациентка Я., 64 лет, поступила на лечение с диагнозом «остеохондроз пояснично-крестцового отдела позвоночника». В день поступления отмечен подъем температуры до 38°. Предъявляла жалобы на умеренные боли в поясничной области и правой

нижней конечности по наружной поверхности. При осмотре со стороны внутренних органов патологии нет, при неврологическом осмотре – умеренно выраженный поясничный вертеброгенный и правосторонний корешково-болевого синдром, двигательные и чувствительные расстройства не определялись. В общем анализе крови увеличение СОЭ до 36 мм/ч, в остальном – без патологических сдвигов. Через 5 дней, на фоне консервативного лечения, болевой синдром частично регрессировал, но внезапно появились выраженные боли в поясничном отделе позвоночника и левой нижней конечности, повторный подъем температуры до 39,5°. Выполнили КТ, рентгенографию пояснично-крестцового отдела позвоночника, УЗДГ сосудов нижних конечностей – без патологии, на МРТ пояснично-крестцового отдела позвоночника в сагитальной проекции подозрение на гнойный эпидурит, однако в аксиальной проекции это подозрение убедительно не подтверждается (рис. 1).

С учетом клинической картины и результатов обследований пациентке выполнили по срочным показаниям оперативное вмешательство в объеме ламинэктомии L₅. После ламинэктомии обнаружен эпидуральный абсцесс, который вскрыли и дренировали, взяли посев материала. Установили систему приточно-промывного дренирования, выполнили послойное ушивание послеоперационной раны отдельными узловыми швами. При бактериологическом исследовании отделяемого

выделен *Staph. Aureus*. В течение 7 сут промывали раны антисептическими растворами типа «Лавасепт», в течение 13 сут проводили антибактериальную терапию препаратами цефтриаксонового ряда. На фоне проводимого лечения нормализовалась температура тела, улучшилось общее состояние. Через 14 сут после операции пациентку выписали в удовлетворительном состоянии для продолжения лечения в амбулаторных условиях.

Особенностью описанного случая является довольно яркая клиническая картина гнойного эпидурита без абсолютно убедительных данных нейровизуализации. Ведущим в клинической картине был волнообразный и мигрирующий корешковый синдром, который определялся вначале справа, затем, на фоне консервативного лечения, переместился влево, что, вероятно, должно было натолкнуть на подозрение о гнойном эпидурите. Нарастание симптоматики в виде усиления болей, специфические воспалительные изменения анализа крови также характерны для гнойного процесса.

2. Пациентка С., 54 лет, переведена в ДКБ из хирургического стационара Городской клинической больницы № 9 (г. Ярославль), где ей выполнили эндоскопическую папилосфинктеротомию по поводу механической желтухи. Пациентка в течение 20 лет страдает сахарным диабетом I типа. Через несколько дней после операции появились умеренные боли в пояснице с подъемом температуры до 37,1°. Общеклинические анали-

зы без выраженных патологических сдвигов. В двух клиниках больной было рекомендовано консервативное лечение по поводу поясничного остеохондроза. При поступлении предъявляла жалобы на умеренные боли в поясничной области и левой нижней конечности по наружной поверхности до колена. Внутренние органы без видимой патологии. При неврологическом осмотре – умеренно выраженный поясничный вертеброгенный болевой синдром, левосторонний люмбагоишиалгический синдром, двигательных и чувствительных расстройств нет, умеренная болезненность при пальпации остистых отростков L₂–L₃–L₄ позвонков, паравертебральных точек.

По данным МРТ пояснично-крестцового отдела позвоночника диагностирован гнойный эпидурит на L₂–L₄ уровне (рис. 2).

С учетом клинической картины и результатов МРТ-диагностики пациентке выполнили ламинэктомию L₁–L₂–L₃–L₄, вскрытие и дренирование эпидурального абсцесса. Установили систему приточно-промывного дренирования, послойно ушили послеоперационную рану отдельными узловыми швами. При бактериологическом исследовании операционного материала выделен *Staph. Aureus*. В течение 8 сут после операции производили промывание раны антисептическими растворами типа «Лавасепт», в течение 14 сут – антибактериальную терапию препаратами цефтриаксонового ряда. На фоне лечения отмечали нормализацию

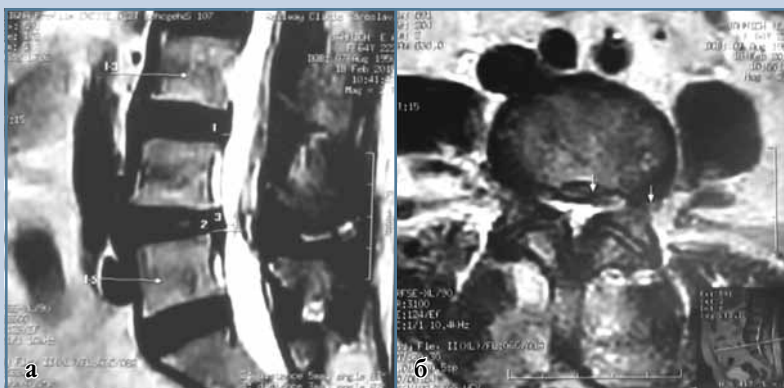


Рис. 1

МРТ пояснично-крестцового отдела позвоночника пациентки Я., 64 лет: **а** – сагитальная проекция: выявляется образование в заднем эпидуральном пространстве на уровне L₃–L₄–L₅ в виде гиперинтенсивного сигнала; **б** – аксиальная проекция на уровне L₄–L₅: в заднем эпидуральном пространстве имеется ограниченная зона гиперинтенсивного сигнала

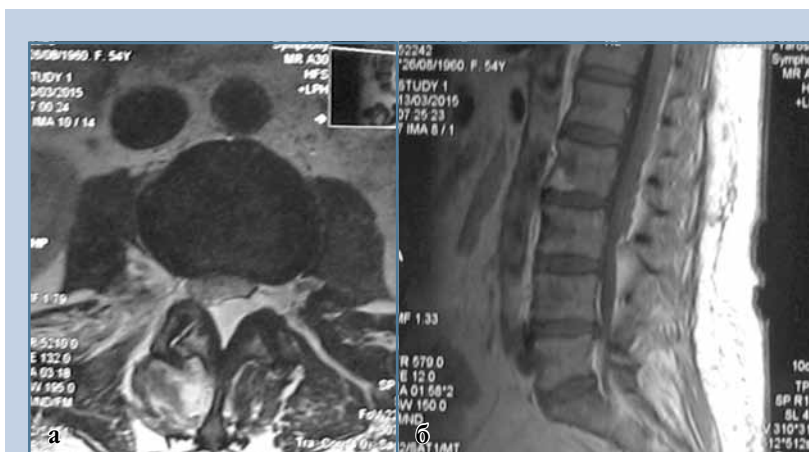

Рис. 2

МРТ пояснично-крестцового отдела позвоночника пациентки С., 54 лет: **а** – аксиальная проекция на уровне L₂–L₃; выявляется деформация дурального мешка объемным образованием в заднем отделе эпидурального пространства и паравертебральное утолщение справа; **б** – сагиттальная проекция; выявляется образование в заднем эпидуральном пространстве, компримирующее дуральный мешок

температуры тела, улучшение общего состояния, купирование болевого синдрома. Через 18 сут с момента операции пациентку выписали в удовлетворительном состоянии для продолжения амбулаторного лечения.

В отличие от первой пациентки, у второй при неярко выраженной клинике и гипозергическом течении гнойного эпидурита решающим фактором постановки правильного диагноза явились данные нейровизуализационного обследования. Диабет в анамнезе, вероятно, не только является фактором риска в отношении гнойного процесса, но мог быть причиной слабовыраженной клинической симптоматики.

Особенностью представленных наблюдений является их клинический полиморфизм: в первом случае имелись яркие клинические симптомы заболевания при умеренно выраженных МРТ-данных; во втором – при неярко выраженной клинике и гипозергическом течении гнойного эпидурита решающим фактором постановки правильного диагноза

явились результаты нейровизуализационного обследования.

Заключение

В большинстве случаев гнойный спинальный эпидурит диагностируется на далеко зашедших стадиях, уже при наличии симптомов поражения спинного мозга, и нередко приводит к летальным исходам. В 1926 г. Dendy высказал мнение о необходимости срочного оперативного лечения при обнаружении гнойного спинального эпидурита [4, 5]. С появлением МРТ, позволяющей диагностировать процесс на ранних стадиях развития, и антибиотиков широкого спектра действия отмечено снижение летальности, но остается значительным количество пациентов с необратимыми поражениями спинного мозга [10, 12, 13]. Причиной этого является поздняя диагностика процесса, попытки консервативного лечения, которые в ряде случаев заканчиваются формированием хронических эпидуральных гранулем. Упускается возможность

оперативного лечения на ранних стадиях развития гнойного эпидурального абсцесса, которое является наиболее эффективным методом [6, 7].

Тем не менее даже с применением МРТ диагностика гнойного спинального эпидурита представляет определенные сложности из-за осторожности врача в отношении этой патологии.

Таким образом, ранняя диагностика гнойного спинального эпидурита, основанная не только на клинической симптоматике, но и дополненная данными нейровизуализации, а также раннее оперативное лечение данной патологии на 1-й и 2-й стадиях позволяют достичь хороших результатов и снизить процент инвалидизации. Временная отсрочка операции оправдана только в случаях коррекции деятельности сердечно-сосудистой системы, для чего бывает достаточно 4–6 ч. Ламинэктомию при этом следует проводить до появления макроскопически неизменной клетчатки, рассматривая операцию как важный компонент комплексного лечения больного.

Литература/References

1. **Вишневский А.А., Шулешова Н.В.** Спинальный эпидурит: клинические и патофизиологические сопоставления. СПб., 2014. [Vishnevsky AA, Shuleshova NV. Spinal Cord: Clinical and Pathophysiological Comparisons. St. Petersburg, 2014. In Russian].
2. **Гринберг М.С.** Нейрохирургия. М., 2010. [Grinberg MS. Neurosurgery. Moscow, 2010. In Russian].
3. **Гончаров М.Ю., Сакович В.П., Данилов Е.П., Черепанов А.В., Волков И.В., Левчик Е.Ю.** Ближайшие результаты лечения гнойных неспецифических заболеваний позвоночника // Хирургия позвоночника. 2005. № 2. С. 70–72. [Goncharov MYu, Sacovich VP, Danilov EP, Cherepanov AV, Volkov IV, Levchik EYu. Immediate results of treatment for pyogenic nonspecific spine disease. Hir Pozvonoc. 2005(2):70–72. In Russian].
4. **Иргер И.М., Макарова Е.В., Равикович М.А., Кадынджи П.** Спинальные эпидуральные абсцессы. Л., 1988. [Irger IM, Makarova EV, Ravikovich MA, Kad'iandzhi P. Spinal Epidural Abscesses. Leningrad, 1988. In Russian].

5. **Протас Р.Н., Кубраков К.М., Рихтер А.В.** Трудности диагностики спинальных эпидуритов // Вестник Витеб. гос. мед. ун-та. 2004. Т. 3. № 2. С. 95–97. [Protas RN, Kubrakov KM, Rihter AV. Difficulties in diagnosing spinal epiduritis. Bulletin of the Vitebsk State Medical University. 2004;3(2):95–97. In Russian].
6. **Фадеев Б.П., Карабаев И.Ш.** Диагностика и лечение гнойных спинальных эпидуритов. СПб., 2004. [Fadeev BP, Karabaev ISH. Diagnosis and Treatment of Pyogenic Spinal Epiduritis. St. Petersburg, 2004. In Russian].
7. **Chao D, Nanda A.** Spinal epidural abscess: a diagnostic challenge. Am Fam Physician. 2002;65:1341–1346.
8. **Davis DP, Wold RM, Patel RJ, Tran AJ, Tokhi RN, Chan TC, Vilke GM.** The clinical presentation and impact of diagnostic delays on emergency department patients with spinal epidural abscess. J Emerg Med. 2004;26:285–291.
9. **Hadjipavlou AG, Mader JT, Necessary JT, Muffoletto AJ.** Hematogenous pyogenic spinal infections and their surgical management. Spine. 2000;25:1668–1679. DOI: 10.1097/00007632-200007010-00010.
10. **McHenry MC, Easley KA, Locker GA.** Vertebral osteomyelitis: long-term outcome for 253 patients from 7 Cleveland-area hospitals. Clin Infect Dis. 2002;34:1342–1350.
11. **Razak M, Kamari ZH, Roohi S.** Spinal infection – an overview and the results of treatment. Med J Malaysia. 2000;55 Suppl C:C18–C28.
12. **Tang HJ, Lin HJ, Liu YC, Li CM.** Spinal epidural abscess – experience with 46 patients and evaluation of prognostic factors. J Infect. 2002;45:76–81.
13. **Veillard E, Guggenbuhl P, Morcet N, Meadeb J, Bello S, Perdriger A, Chales G.** Prompt regression of paravertebral and epidural abscesses in patient with pyogenic discitis. Sixteen cases evaluated using magnetic resonance imaging. Joint Bone Spine. 2000;67:219–227.
14. **Weinberg J, Silber JS.** Infections of the spine: what the orthopedist needs to know. Am J Orthop (Belle Mead NJ). 2004;33:13–17.

Адрес для переписки: Фирсов Сергей Анатольевич
150000, Ярославль, Суздальское шоссе, 21,
ДКБ на ст. Ярославль,
serg375@yandex.ru

Address correspondence to: Firsov Sergey Anatolyevich
Itinerary Affiliated Hospital of JSC Russian Railways,
Suzdalskoe highway, 21, Yaroslavl, 150000, Russia,
serg375@yandex.ru

Статья поступила в редакцию 19.05.2015

Сергей Вячеславович Снопко, врач-нейрохирург; Сергей Анатольевич Фирсов, канд. мед. наук; Ирина Владимировна Корнилова, врач-нейрохирург; Леонид Сергеевич Туморин, врач травматолог-ортопед, НУЗ «Дорожная клиническая больница на ст. Ярославль» ОАО РЖД, Центр травматологии и ортопедии; Владимир Петрович Шевченко, д-р мед. наук, проф., Новосибирский НИИ травматологии и ортопедии им. Я.Л. Цивьяна. Sergey Vjacheslavovich Snopko, MD; Sergey Anatolyevich Firsov, MD, PhD; Irina Vladimirovna Kornilova, MD; Leonid Sergeevich Tumorin, MD, Center of traumatology and orthopaedics Itinerary Affiliated Hospital of JSC Russian Railways, Yaroslavl; Vladimir Petrovich Shevchenko, MD, DMSc, Prof., Novosibirsk Research Institute of Traumatology and Orthopaedics n.a. Ya.L. Tsiyuan, Russia.

**Новосибирский НИИ травматологии и ортопедии им. Я.Л. Цивьяна
проводит индивидуальное тематическое обучение на рабочем месте
в виде краткосрочных курсов повышения квалификации
по следующим циклам:**

1. Эндопротезирование и эндоскопическая хирургия суставов конечностей (80 ч).
2. Современная диагностика, консервативное и хирургическое лечение деформаций позвоночника детского возраста (144 ч).
3. Хирургия заболеваний и повреждений позвоночника (144 ч).
4. Дегенеративные заболевания позвоночника (80 ч).
5. Артроскопия плечевого сустава (80 ч).

**Занятия проводятся по мере поступления заявок.
После прохождения курсов выдается свидетельство о повышении квалификации.**

**E-mail: niito@niito.ru
TShustrova@niito.ru**

Тел.: 8 (383) 363-39-81