



# ДИАГНОСТИКА И ХИРУРГИЧЕСКОЕ ЛЕЧЕНИЕ НЕБЛАГОПРИЯТНЫХ ПОСЛЕДСТВИЙ ПОЗВОНОЧНО-СПИННОМОЗГОВОЙ ТРАВМЫ

А.К. Дулаев<sup>1, 2</sup>, В.А. Мануковский<sup>3</sup>, З.Ю. Аликов<sup>1</sup>, Д.В. Горанчук<sup>2</sup>,  
Н.М. Дулаева<sup>4</sup>, Д.Н. Абуков<sup>1</sup>, Ю.А. Булахтин<sup>5</sup>, М.А. Мушкин<sup>1</sup>

<sup>1</sup>Санкт-Петербургский НИИ скорой помощи им. И.И. Джанелидзе

<sup>2</sup>Первый Санкт-Петербургский государственный медицинский университет им. акад. И.П. Павлова

<sup>3</sup>Центральный военно-клинический госпиталь им. А.А. Вишневского, Москва

<sup>4</sup>Федеральный центр сердца, крови и эндокринологии им. В.А. Алмазова, Санкт-Петербург

<sup>5</sup>1477 Военно-морской клинический госпиталь, Владивосток

**Цель исследования.** Анализ содержания и результатов оказания специализированной медицинской помощи пациентам с неблагоприятными последствиями позвоночно-спинномозговой травмы (ПСМТ).

**Материал и методы.** Ретроспективный анализ данных о 307 пациентах, находившихся на лечении по поводу неблагоприятных последствий ПСМТ. Изучены основные причины низкого качества жизни пациентов и основные патологические состояния, обусловившие неудовлетворительные анатомо-функциональные результаты.

**Результаты.** Предложен рациональный объем хирургического лечения, основанный на данных комплексного клинико-лучевого обследования, включающий декомпрессию спинного мозга и его корешков, мобилизацию позвоночного столба, реконструкцию передней опорной колонны, спондилодез. Из 257 пациентов с неврологическими расстройствами регресс достигнут у 156 (60,6 %). Коррекция посттравматической деформации составила в среднем 28,2° в грудном отделе, 17,7° — в шейном, 23,4° — в поясничном.

**Заключение.** Хирургическое лечение, даже в позднем периоде ПСМТ, весьма эффективно и позволяет у подавляющего большинства пациентов добиться частичного или полного регресса неврологического дефицита и болевого синдрома, постоянной стабилизации позвоночника, корригировать посттравматическую деформацию, значительно улучшить функциональные возможности и качество жизни больных.

**Ключевые слова:** спинальная травма, хирургическое лечение, последствия травм позвоночника.

Для цитирования: Дулаев А.К., Мануковский В.А., Аликов З.Ю., Горанчук Д.В., Дулаева Н.М., Абуков Д.Н., Булахтин Ю.А., Мушкин М.А. Диагностика и хирургическое лечение неблагоприятных последствий позвоночно-спинномозговой травмы // Хирургия позвоночника. 2014. № 1. С. 71–77.

## DIAGNOSIS AND SURGICAL TREATMENT OF ADVERSE CONSEQUENCES OF SPINAL TRAUMA

A.K. Dulaev, V.A. Manukovsky, Z.Yu. Alikov, D.V. Goranchuk, N.M. Dulaeva, D.N. Abukov, Yu. A. Bulakhtin, M.A. Mushkin

**Objective.** To analyze the content and results of specialized medical care delivered to patients with adverse consequences of spine and spinal cord injury.

**Material and Methods.** The retrospective analysis included 307 patients treated for adverse consequences of the spine and spinal cord injury. Main reasons for low quality of life of patients and basic pathological conditions causing poor anatomical and functional results in them were studied.

**Results.** Rational volume of surgery based on the clinical and X-ray data included decompression of the spinal cord and its roots, the spine release, correction of post-traumatic spinal deformities, anterior column reconstruction, and spinal fusion. Out of 257 patients with neurological disorders the regression was achieved in 156 (60.6 %) cases. Correction of posttraumatic deformity was 28.2° in the thoracic, 17.7° in the cervical, and 23.4° in the lumbar spine.

**Conclusion.** Surgical treatment of the spine and spinal cord injury, even in its late period, is very effective and allows achieving partial or complete regression of neurological deficit and pain, permanent stabilization of the spine, correction of posttraumatic deformity, and significant improve in the function and quality of life of patients.

**Key Words:** spinal trauma, surgical treatment, adverse consequences of spinal trauma.

Hir. Pozvonoc. 2014;(1):71–77.

Актуальность проблемы хирургического лечения пациентов с неблагоприятными последствиями позвоночно-спинномозговой травмы (ПСМТ) определяется тем, что в большинстве регионов России отсутствует отлаженная система организации неотложной специализированной помощи пострадавшим с острыми повреждениями позвоночника и спинного мозга и не используются современные клинические протоколы диагностики и хирургического лечения. Большинство пациентов поступает в нейрохирургические и травматологические отделения, не располагающие современным диагностическим и лечебным оборудованием, где врачи не имеют подготовки по неотложной хирургии позвоночника.

Цель исследования – анализ содержания и результатов оказания специализированной медицинской помощи пациентам с неблагоприятными последствиями ПСМТ.

## Материал и методы

В клиниках Военно-медицинской академии им. С.М. Кирова, 3-го Центрального военного клинического госпиталя им. А.А. Вишневского и Санкт-Петербургского НИИ скорой помощи им. И.И. Джанелидзе в 2001–2011 гг. по поводу неблагоприятных последствий ПСМТ лечились 307 больных. Соотношение мужчин и женщин составило 181:126 (58,9 и 41,1 % соответственно; табл. 1). Возраст больных варьировал в пределах от 17 до 62 лет и в среднем составил  $28,7 \pm 4,2$  г.

В 159 (51,6 %) случаях ПСМТ локализовалась в переходном грудно-поясничном отделе позвоночника ( $Th_{11}-L_2$ ), в 80 (26,2 %) – в грудном ( $Th_1-Th_{10}$ ), в 36 (11,6 %) – на уровне  $L_3-L_5$ , в 32 (10,6 %) – в шейном ( $C_1-C_7$ ; табл. 2). Сроки от момента получения травмы колебались от 2,5 мес. до 15 лет (в среднем 10,5 мес.).

Из 307 больных 257 (83,9 %) при поступлении имели выраженные неврологические расстройства: по шкале ASIA/IMSOP типа

Таблица 1

Распределение пациентов с позвоночно-спинномозговой травмой по полу и возрасту, n

Пол	Возраст, лет			
	17–24	25–44	45–59	60 и более
Мужчины	52	86	31	12
Женщины	32	59	28	7

Таблица 2

Распределение пациентов по локализации позвоночно-спинномозговой травмы, n

Пациенты	Зона повреждения			
	$C_1-C_7$	$Th_1-Th_{10}$	$Th_{11}-L_2$	$L_3-L_5$
Мужчины	19	53	90	19
Женщины	13	27	69	17

Таблица 3

Распределение пациентов с позвоночно-спинномозговой травмой по типам шкалы ASIA/IMSOP, n

Пациенты	Тип неврологического расстройства				
	A	B	C	D	E
Мужчины	45	41	48	19	28
Женщины	29	27	36	12	22

Таблица 4

Оценка интенсивности боли у пациентов с позвоночно-спинномозговой травмой по визуально-аналоговой шкале до оперативного лечения, баллы

Пациенты	Болевой синдром			
	0	1–4	5–7	7–10
Мужчины	3	45	74	59
Женщины	2	39	53	32

A – 74 (28,8 %) пациента, B – 68 (26,7 %), C – 84 (32,5 %), D – 31 (12,0 %); 50 (16,1 %) не имели неврологических расстройств и отнесены к типу E (табл. 3).

В дорожно-транспортных происшествиях пострадало 136 (44,3 %) пациентов, при падении с высоты 104 (34,0 %), остальные – при иных обстоятельствах.

Повреждения позвоночника по механизму компрессии, соответствующие типу A по классификации Magerl, получили 154 (50,2 %) пациента; дистракционные повреждения (тип B) – 75 (24,6 %), ротационные (тип C) – 78 (25,2 %). Состояние 283

(92,2 %) больных при поступлении в клиники расценено как удовлетворительное, 24 (7,8 %) – средней тяжести.

Оценка выраженности болевого синдрома по визуально-аналоговой шкале (ВАШ) и функциональных нарушений по Oswestry Disability Index (ODI) до оперативного лечения приведена в табл. 4, 5 [1, 2, 5, 7].

Протокол обследования больных включал изучение жалоб, соматического, ортопедического и неврологического статусов, проведение обзорной рентгенографии с определением величины посттравматических и компенсаторных деформаций по методу Cobb, КТ и МРТ, по показаниям

Таблица 5

Оценка выраженности функциональных нарушений у пациентов с позвоночно-спинномозговой травмой по ODI

Пациенты	Индекс Освестри, %			
	0–30	31–50	51–70	>70
Мужчины	39	40	43	59
Женщины	14	27	47	38

– позитивную миелографию. Болевой синдром ранжировался по ВАШ, функциональные нарушения – по ODI, неврологические расстройства – по ASIA/IMSOP. Больных обследовали согласно протоколу до оперативного лечения, перед выпиской из стационара (в среднем 7–12-е сут), через 6 и 12 мес. после последней операции.

## Результаты

Анализ факторов, определяющих низкое качество жизни пациентов, перенесших ПСМТ, показал, что основными из них являются стойкий и (или) нарастающий неврологический дефицит – 253 (76,4 %) пациента, выраженный вертеброгенный и (или) корешковый болевой синдром – 208 (67,8 %), выраженные статические расстройства – 188 (61,4 %), неудобства и косметические проблемы, связанные с порочной формой (деформацией) позвоночника, – 148 (48,4 %), длительная лихорадка и хроническая интоксикация – 45 (14,5 %). При этом основными патологическими состояниями, обусловившими неудовлетворительные результаты первичного лечения, оказались посттравматические миело-, каудо- и радикулопатии – 234 (76,4 %) случая, причем объективные признаки сохраняющейся компрессии нервно-сосудистых образований позвоночного канала диагностированы у 276 (89,9 %) больных; выраженные деформации позвоночника – у 150 (48,8 %); хроническая нестабильность позвоночника – у 209 (68,2 %); неполноценная консолидация тел сломанных позвонков – у 28 (9,3 %); посттравматические дегенеративные изменения в поврежденных и других сегментах

позвоночника – у 296 (96,6 %); посттравматический и послеоперационный остеомиелит позвоночника – у 18 (6,0 %).

Анализ данных клинико-лучевого обследования лежал в основе индивидуального плана хирургического лечения для каждого пациента. В зависимости от наличия и характера основных патологических состояний, определяющих низкое качество жизни пациентов, он включал декомпрессию спинного мозга и его корешков, мобилизацию позвоночника, коррекцию посттравматических деформаций позвоночного столба, реконструкцию передней опорной колонны, спондилодез. Программа хирургического лечения реализована в один этап у 253 (82,6 %) больных, в два этапа – у 54 (17,4 %).

*Декомпрессия спинного мозга и его корешков.* По данным предоперационного обследования у 233 (90,6 %) больных с наличием неврологического дефицита установлено сдавление спинного мозга и (или) его корешков. У большинства больных было переднее сдавление спинного мозга и (или) его корешков – 190 (81,4 %) наблюдений, реже комбинированное (переднее и заднее) – 28 (12,2 %) или заднее – 15 (6,2 %).

При выборе доступа для декомпрессии руководствовались принципом предпочтительности ее осуществления со стороны действия компримирующего фактора, поэтому, за редким исключением, для ликвидации переднего сдавления использовали передний доступ, заднего – задний доступ, комбинированного – комбинированный передний и задний доступы. Отступления от данно-

го принципа касались, прежде всего, наблюдений с комбинированным или передним сдавлением в грудном отделе, когда у 19 больных декомпрессию выполняли из расширенного заднего доступа (двухсторонней костотрансверзэктомии).

*Мобилизация позвоночника.* Необходимость мобилизации обусловлена тем, что с течением времени посттравматическая деформация позвоночника становилась все более ригидной, поэтому для проведения полноценной коррекции деформаций было необходимо выполнить передний, задний или комбинированный (передний и задний) релиз, острым путем пересекая образовавшиеся рубцы и костные блоки, формирующие морфологический субстрат ригидности. В результате ретроспективного анализа эффективности различных способов мобилизации предложены наиболее рациональные, с нашей точки зрения, программы ее выполнения в конкретных клинических ситуациях:

- при небольших кифотических деформациях (до 30° в грудном отделе и до 20° в шейном и поясничном) и мобильных структурах заднего опорного комплекса рекомендуем использовать резекцию передних отделов тела сломанного позвонка и смежных межпозвонковых дисков;
- при небольших кифотических деформациях (до 30° в грудном отделе позвоночника и до 20° в поясничном) и ригидных структурах заднего опорного комплекса эффективны два варианта хирургической мобилизации: циркулярная вертебротомия на уровне одного или двух позвоночных сегментов или педикулярная субтракционная остеотомия;
- при грубых ригидных кифотических деформациях позвоночника, превышающих 40° в грудном и 30° в поясничном отделах позвоночника, целесообразно прибегать к спондилэктомии сломанного позвонка на вершине деформации.

*Коррекция посттравматических деформаций позвоночника.* Коррекция посттравматических деформаций позвоночного столба осуществлялась несколькими способами:

- 1) путем позиционирования пациента на операционном столе с последующей внутренней фиксацией;
- 2) в процессе интраоперационного применения съемных устройств (например, различных дистракторов) с последующей внутренней фиксацией;
- 3) с использованием репозиционных возможностей стабилизирующей системы (например, транспедикулярной);
- 4) с применением внешнего аппарата на основе транспедикулярных винтов.

При небольших посттравматических кифозах (до 30° в грудном отделе и до 20° в шейном и поясничном), в зависимости от первичного механизма травмы, корригирующий маневр заключался в применении distractionного усилия по вентральной колонне позвоночника (при компрессионном типе повреждения) или компрессионного усилия – по задней колонне (при distractionном типе повреждения). В подавляющем большинстве случаев корригирующий маневр осуществляли с использованием репозиционных возможностей стабилизирующих систем в простой компоновке с коротким рычагом воздействия (например, 4–6-винтовой транспедикулярной системы на 1–2 поврежденных сегмента) или съемных репозиционных приспособлений (например, дистракторов). Выбор способа внутренней фиксации, как правило, определяли в соответствии с доступом: передний доступ – передняя фиксация, задний доступ – задняя фиксация.

В то же время при больших кифозах для полноценной коррекции необходимо обязательно сочетать distractionные усилия на передней колонне с компрессией по задней колонне позвоночника. В этих ситуациях стандартом являлось применение протяженных задних многоопорных

(8–12 элементов, преимущественно транспедикулярных) спинальных систем, использующих длинные рычаги воздействия. У 18 пациентов с большими посттравматическими деформациями корригирующее усилие производили постепенно с использованием внешнего аппарата на основе транспедикулярных винтов. В этих наблюдениях после полноценной коррекции деформации в процессе второго этапа хирургического лечения внешнюю фиксацию заменяли внутренней.

*Реконструкция вентральных опорных структур.* Одним из основных принципов реконструктивной хирургии неблагоприятных последствий ПСМТ являлось достижение адекватного эффекта передней поддержки, то есть восстановление полноценной опорности вентральной колонны и ее способности нести физиологические нагрузки, поэтому в 249 (73,1 %) наблюдениях выполне-

на реконструкция вентральной колонны с использованием аутотрансплантатов (143 наблюдения), аллотрансплантата (12 наблюдений), полых металлических имплантатов, наполненных аутокостью (53 наблюдения), массивных имплантатов из биосовместимых материалов (биоситалла, никелида титана, углеродистого углерода и др.) в сочетании с аутокостью (41 наблюдение).

*Спондилодез.* Во всех случаях оперативные вмешательства завершали выполнением спондилодеза, в 125 (40,9%) наблюдениях – только переднего, в 83 (26,9 %) – только заднего, в 99 (32,2 %) – переднего и заднего. В качестве основного пластического материала более чем в 96 % случаев использовали аутокость.

Результаты лечения прослежены в сроки от 1 года до 10 лет.

Из 257 пациентов с исходными неврологическими расстройствами

Таблица 6

Распределение пациентов с позвоночно-спинномозговой травмой по шкале ASIA/IMSOP через 1 год после оперативного лечения, n

Пациенты	Тип неврологического расстройства				
	A	B	C	D	E
Мужчины	43	33	22	42	39
Женщины	25	19	17	30	35

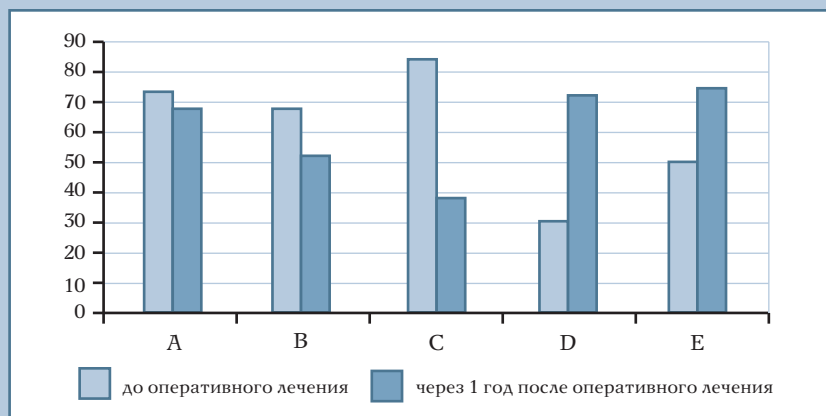


Рис. 1

Динамика уровня неврологических нарушений до операции и через 1 год после оперативного лечения, n

Таблица 7

Оценка интенсивности боли по ВАШ через 1 год после оперативного лечения, баллы

Пациенты	Болевой синдром			
	0	1–4	5–7	7–10
Мужчины	178	1	–	–
Женщины	120	5	1	–

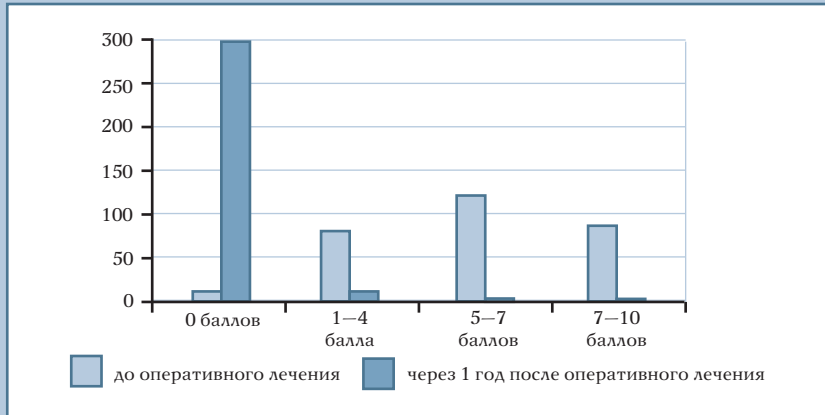


Рис. 2

Динамика оценки интенсивности боли по ВАШ

Таблица 8

Оценки степени функциональных нарушений по ODI через 1 год после оперативного лечения

Пациенты	Индекс Освестри, %			
	0–30	31–50	51–70	>70
Мужчины	73	50	25	31
Женщины	39	28	27	32

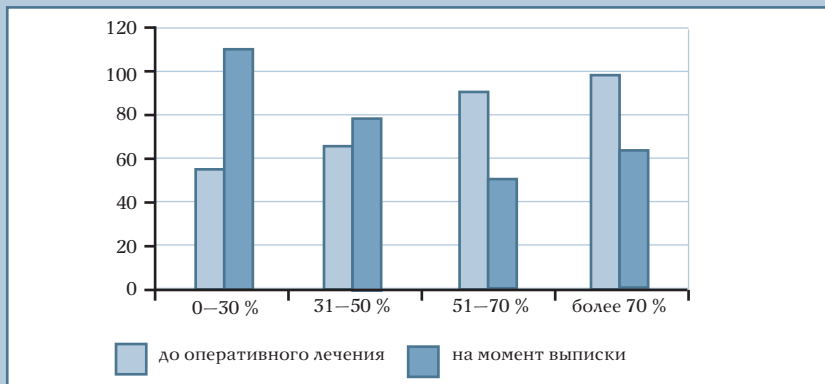


Рис. 3

Динамика оценки функционального статуса по ODI

полный регресс достигнут у 24 (9,2 %), частичный, в среднем на 1 ступень – у 132 (51,4 %), нарастание неврологических расстройств – у 5 (1,9 %; табл. 6, рис. 1).

Из 208 пациентов, жаловавшихся на вертеброгенную или корешковую боль до операции, только 45 (21,4 %) отмечали сохранение болевого синдрома, но значительно меньшей интенсивности; жалобы на выраженную боль в спине после операции предъявлял только 1 пациент.

В отдаленном периоде жалобы на боль в позвоночнике различной интенсивности, возникающую после физической нагрузки, предъявляли только 7 (2,3 %) человек. При этом лишь 1 пациент оценивал интенсивность боли как умеренную (от 5 до 7 баллов по ВАШ; табл. 7, рис. 2).

Практически у всех оперированных пациентов удалось исправить деформацию позвоночника и достичь величины физиологического грудного кифоза, шейного и поясничного лордозов, восстановить баланс туловища. Средние величины коррекции деформаций составили 28,2° в грудном отделе, 17,7° – в шейном, 23,4° – в поясничном, что в среднем составляет 85–90 % от полной коррекции. Потеря коррекции ни в одном наблюдении не превысила 5 % от ее значения непосредственно после операции.

Функциональные результаты через год после оперативного лечения по ODI представлены в табл. 8, на рис. 3.

В целом можно констатировать, что в результате произведенных операций функциональные возможности пациентов в значительной степени возросли.

Это в полной мере отразилось в повышении уровня бытовой и социальной адаптации пациентов после оперативного лечения (табл. 9).

Как отличный оценил результат своего лечения 201 пациент, остались неудовлетворенными результатами лечения 5 пациентов (табл. 10).

**Осложнения.** Общая частота осложнений составила 6,2 %, в их структуре преобладали поверхностная (2,8 %)

Таблица 9

Распределение оперированных пациентов в зависимости от значения индекса Barthel [6], n

Индекс Barthel	Пациенты	
	мужчины	женщины
$I \geq 90$	56	44
$61 \leq I \leq 90$	73	50
$21 \leq I \leq 60$	47	31
$I \leq 20$	3	1

Таблица 10

Оценка пациентами результатов лечения по шкале MacNab [1], n

Пациенты	Отличный	Хороший	Удовлетворительный	Неудовлетворительный
Мужчины	127	50	1	1
Женщины	74	46	2	4

и глубокая (1,1 %) инфекция послеоперационных ран, псевдоартрозы (1,2 %). В единичных наблюдениях встречались гемотораксы, миграция трансплантатов, пневмония, тяжелая мочевиная инфекция. Летальность составила 0,7 % (2 наблюдения).

## Заключение

Низкое качество жизни пациентов, перенесших ПСМТ, определяется несколькими факторами, основными из которых являются стойкий и (или) нарастающий неврологический дефицит, выраженный вертеброгенный и (или) корешковый болевой синдром, выраженные статические расстройства, неудобства

и косметические проблемы, связанные с порочной формой (деформацией) позвоночника, длительная лихорадка и хроническая интоксикация. При этом в основе этих факторов лежат несколько патологических состояний, непосредственно обуславливающих неудовлетворительные результаты первичного лечения, прежде всего посттравматические миело-, каудо- и радикулопатии, причем объективные признаки сохраняющейся компрессии нервно-сосудистых образований позвоночного канала диагностируются у подавляющего большинства больных; выраженные деформации позвоночника; хроническая нестабильность позвоночника; неполноценная консолидация тел

сломанных позвонков; посттравматические дегенеративные изменения в поврежденных и других сегментах позвоночника; посттравматический и послеоперационный остеомиелит позвоночника [3, 4].

Индивидуальный план хирургического лечения для каждого больного с неблагоприятными последствиями ПСМТ вырабатывается на основании анализа данных комплексного клиничко-лучевого обследования. В зависимости от наличия и характера основных патологических состояний, определяющих низкое качество жизни пациентов, он должен включать декомпрессию спинного мозга и его корешков, мобилизацию позвоночника, коррекцию посттравматических деформаций позвоночного столба, реконструкцию передней опорной колоны; спондилодез. Программа хирургического лечения может быть реализована в один или несколько этапов.

Хирургическое лечение, даже в позднем периоде ПСМТ, весьма эффективно и позволяет у подавляющего большинства пациентов добиться частичного или полного регресса неврологического дефицита и болевого синдрома, постоянной стабилизации позвоночника, корригировать посттравматическую деформацию, значительно улучшить функциональные возможности и качество жизни больных.

## Литература

1. Бывальцев В.А., Белых Е.Г., Сороковиков В.А. и др. Использование шкал и анкет в вертебрологии // Журнал неврологии и психиатрии им. С.С. Корсакова. 2011. № 9. С. 51–56.
2. Черепанов Е.А. Русская версия опросника Освестри: культурная адаптация и валидность // Хирургия позвоночника. 2009. № 3. С. 93–98.
3. Bombardier C. Outcome assessments in the evaluation of treatment of spinal disorders. Introduction. Spine. 2000;25:3097–3099.
4. Eichholz KM, Ryken TC. Complications of revision spinal surgery. Neurosurg Focus. 2003;15:E1.

5. Kopec JA, Esdaile JM, Abrahamowicz M, et al. The Quebec Back Pain Disability Scale. Measurement properties. Spine. 1995;20:341–352.
6. Mahoney FI, Barthel DW. Functional evaluation: the Barthel Index. Md State Med J. 1965;14:61–65.
7. Stratford PW, Binkley JM, Riddie DL. Development and initial validation of the back pain functional scale. Spine. 2000;25:2095–2102.

## References

1. Byval'tsev VA, Belyh EG, Sorokovikov VA, et al. [The use of scales and questionnaires in vertebralogy]. Zh Nevrol Psikhiat Im SS Korsakova. 2011;(9):51–56. In Russian.
2. Cherepanov EA. [Russian version of the Oswestry Disability Index: cross-cultural adaptation and validity]. Hir Pozvonoc. 2009;(3):93–98. In Russian.
3. Bombardier C. Outcome assessments in the evaluation of treatment of spinal disorders. Introduction. Spine. 2000;25:3097–3099.

4. Eichholz KM, Ryken TC. Complications of revision spinal surgery. *Neurosurg Focus*. 2003;15:E1.
5. Коpec JA, Esdaile JM, Abrahamowicz M, et al. The Quebec Back Pain Disability Scale. Measurement properties. *Spine*. 1995;20:341–352.
6. Mahoney FI, Barthel DW. Functional evaluation: the Barthel Index. *Md State Med J*. 1965;14:61–65.
7. Stratford PW, Binkley JM, Riddie DL. Development and initial validation of the back pain functional scale. *Spine*. 2000;25:2095–2102.

**Адрес для переписки:**

Абуков Дахир Нурмагометович  
192242, Санкт-Петербург,  
ул. Будапештская, 3,  
СПб НИИ СП им. И.И. Джанелидзе,  
dahir.abukoff@yandex.ru

Статья поступила в редакцию 10.12.2013

*Александр Кайсинович Дулаев, д-р мед. наук, проф., Санкт-Петербургский НИИ скорой помощи им. И.И. Джанелидзе, Первый Санкт-Петербургский государственный медицинский университет им. акад. И.П. Павлова; Владимир Анатольевич Мануковский, канд. мед. наук, 3 Центральный военно-клинический госпиталь им. А.А. Вишневецкого, Москва; Знаур Юрьевич Аликов, нейрохирург; Дахир Нурмагометович Абуков, нейрохирург; Михаил Александрович Мушкин, хирург, СПбНИИ скорой помощи им. И.И. Джанелидзе; Денис Валерьевич Горанчук, нейрохирург, Первый Санкт-Петербургский государственный медицинский университет им. акад. И.П. Павлова; Наталья Михайловна Дулаева, ст. науч. сотрудник лаборатории КТ, Федеральный центр сердца, крови и эндокринологии им. В.А. Алмазова, Санкт-Петербург; Юрий Алексеевич Булахтин, канд. мед. наук, 1477 Военно-морской клинический госпиталь, Владивосток.*

*Aleksandr Kaisinovich Dulaev, MD, DMSc, Prof., Saint-Petersburg I.I. Dzhanelidze Research Institute of Emergency Medicine, First Pavlov State Medical University of St. Petersburg; Vladimir Anatolyevich Manukovsky, MD, PhD, 3rd Central Military Clinical Hospital n.a. A.A. Vishnevsky, Moscow; Znaur Yuryevich Alikov, MD; Dakbir Nurmagometovich Abukov, MD, Mikhail Aleksandrovich Musbkin, MD, Saint-Petersburg I.I. Dzhanelidze Research Institute of Emergency Medicine; Denis Valeryevich Goranchuk, MD, First Pavlov State Medical University of St. Petersburg; Natalya Mikbailovna Dulaeva, MD, PhD, Federal Centre of Hearth, Blood, and Endocrinology n.a. V.A. Almazov, St. Petersburg; Yury Alekseyevich Bulakhtin, MD, PhD, Naval Clinical Hospital No.1477, Vladivostok.*