



# ХИРУРГИЧЕСКАЯ КОРРЕКЦИЯ ГРУДНОГО СКОЛИОЗА ИЗ ВЕНТРАЛЬНОГО И ДОРСАЛЬНОГО ДОСТУПОВ

С.В. Колесов<sup>1</sup>, С.А. Кудряков<sup>2</sup>, И.А. Шавырин<sup>2</sup>

<sup>1</sup>Центральный институт травматологии и ортопедии им. Н.Н. Приорова, Москва

<sup>2</sup>Научно-практический центр медицинской помощи детям с пороками развития черепно-лицевой области и врожденными заболеваниями нервной системы, Москва

**Цель исследования.** Сравнительный анализ результатов лечения пациентов с идиопатическим сколиозом грудного отдела позвоночника с использованием вентрального и дорсального сегментарного инструментария.

**Материал и методы.** В исследование включены 56 пациентов 12–18 лет с односторонней сколиотической деформацией грудного отдела позвоночника I типа по Lenke. Коррекция вентральным инструментарием выполнена в 36 случаях, дорсальным – в 20.

**Результаты.** У пациентов, оперированных методом вентральной коррекции, средний показатель исправления деформации составил 81,1 %. После операции у всех пациентов сформирован физиологичный сагиттальный профиль. При использовании дорсального инструментария средний показатель исправления деформации – 52,5 %. После операции величина основной дуги – 32,2° (30–42°). Компенсаторная противодуга – 12,4°, в отдаленном периоде – 13,3°.

**Заключение.** Эффективность вентральной коррекции сопоставима с результатами использования дорсального сегментарного инструментария. Коррекция сколиоза грудного отдела позвоночника вентральным инструментарием является методом выбора при хирургическом лечении идиопатического сколиоза.

**Ключевые слова:** позвоночник, деформация, грудной отдел, фиксация, вентральная коррекция, дорсальная коррекция.

SURGICAL CORRECTION OF THORACIC SCOLIOSIS THROUGH ANTERIOR AND POSTERIOR APPROACHES  
S.V. Kolesov, S.A. Kudryakov, I.A. Shavyrin

**Objective.** Comparative analysis of treatment outcomes in patients with idiopathic scoliosis in the thoracic spine using anterior and posterior segmental instrumentation.

**Material and Methods.** The study included 56 patients aged 12 to 18 years with Lenke type 1 scoliotic deformity in the thoracic spine. Correction with anterior instrumentation was performed in 36 cases and with posterior – in 20.

**Results.** The mean value of deformity correction in patients with anterior instrumentation was 81.1 %. Physiological sagittal contour was formed in all patients after surgery. The mean value of deformity correction in patients with posterior instrumentation was 52.5 %. After surgery the magnitude of the primary curve was 32.2° (range, 30–42°), of the compensatory curve – 12.4° and at long-term follow-up it comprised 13.3°.

**Conclusion.** Efficacy of anterior correction is comparable with results of posterior segmental instrumentation. Correction of the thoracic scoliosis using anterior instrumentation is the equivalent method of choice for surgical treatment of idiopathic scoliosis.

**Key Words:** spine, deformity, thoracic, fixation, anterior correction, posterior correction.

Hir. Pozvonoc. 2013;(2):14–22.

Деформация грудного отдела позвоночника – распространенное заболевание, встречающееся у 60 % пациентов с идиопатическим сколиозом [4, 9, 11]. В современной хирургии сколиоза традиционно используется дорсальный полисегментарный инструментарий третьего поколения, с помощью которого можно осуществлять коррекцию деформации во фронтальной, сагит-

тальной и аксиальной плоскостях [5, 6, 10–12, 14].

Помимо распространенного дорсального подхода, существует метод вентральной коррекции сколиоза, преимуществом которого считается непосредственное воздействие на передние отделы позвоночника [8, 9, 12, 15–18]. В нашей стране этот метод мало распространен из-за небольшого опыта примене-

ния вентрального инструментария у детей и подростков при деформациях позвоночника [1–3, 6, 7].

Цель исследования – сравнительный анализ результатов лечения пациентов с идиопатическим сколиозом грудного отдела позвоночника с использованием вентрального и дорсального полисегментарного инструментария.

## Материал и методы

В исследование включены 56 пациентов 12–18 лет с односторонней сколиотической деформацией грудного отдела позвоночника. Коррекция вентральным инструментарием выполнена в 36 случаях, дорсальным – в 20.

Величину искривления с учетом сагиттального профиля, тяжести заболевания, типа сколиоза, мобильности деформации оценивали на основании рентгенологических параметров позвоночника. Оценка мобильности деформации производили с помощью функциональных рентгенологических проб: наклонов в стороны и тракционного теста. Мобильными считали деформации, величина коррекции которых на функциональных рентгенограммах составляла 35 % от угла деформации в положении стоя, ригидными – при коррекции менее 35 %.

Отбрали больных с I типом деформации (по Lenke), характеризующимся наличием основной грудной, структуральной дуги и неструктурными противоискривлениями верхнего грудного и поясничного отделов позвоночника. По результатам КТ, выполненной пациентам при поступлении и после оперативного лечения, определяли ротацию тел позвонков.

Операции выполняли больным с III–IV ст. деформации по классификации Чаплина и I типом сколиоза по Lenke (угол деформации более 45°).

Показания к вентральной коррекции: сколиоз грудного отдела позвоночника до 75° и мобильность деформации >35 %, гипо-, нормокифоз грудного отдела позвоночника.

*Техника операции на грудном отделе позвоночника.* Вентральная коррекция включает в себя следующие этапы: доступ, мобилизацию дуги деформации, имплантацию конструкции, коррекцию и межтеловой спондилодез.

Операция проводится в положении пациента на боку путем двойной торакотомии из одного кожного разреза на выпуклой стороне деформации позвоночника. Торакотомия на двух уровнях открывает полный доступ

к инструментарируемому участку позвоночного столба.

Доступ обычно осуществляют через X и XI или IX и X межреберья, в зависимости от вершины деформации. Широкий межреберный промежуток позволяет проводить операцию без резекции ребра. Резекция ребра на этом уровне может вызвать в дальнейшем косметический дефект.

Выполняют рассечение вертебральной части париетальной плевры, лигирование или коагуляцию сегментарных сосудов, выделение межпозвонковых дисков на протяжении от Th<sub>8</sub>–Th<sub>9</sub> до Th<sub>12</sub>–L<sub>1</sub>. Для манипуляции на последнем каудальном диске требуется частичное рассечение диафрагмы на протяжении 2–3 см. После дискэктомии обычно дополнительно производят distraction межтелового пространства, иссечение задней продольной связки, что увеличивает мобильность позвоночного столба.

Манипуляции на верхнем грудном отделе позвоночника производят через вторую торакотомию. Тупым путем отслаивают мышцы грудной клетки выше, выделяя и резецируют V или VI ребро. Обычно выполняется резекция через три ребра от уровня нижней торакотомии. Осуществляют доступ в верхнюю часть плевральной полости, при этом для манипулирования доступны диски от Th<sub>4</sub>–Th<sub>5</sub> до Th<sub>6</sub>–Th<sub>8</sub>. В ряде случаев для увеличения мобильности выполняют резекцию головок ребер.

После мобилизации выбранного сегмента через дополнительные опорные площадки в виде диска, увеличивающие площадь опоры головки винта, в тела позвонков проводят винты. Чаще используют винты диаметром 6 мм. Длину определяют индивидуально, положение и уровень винтов контролируют рентгенологически. Для механической стабильности винты проводят бикортикально. Завершающий этап – установка стержня, который умеренно изгибается соответственно деформации и укладывается в прорези винтов, после чего его фиксируют гайками. Межтеловые пространства заполняют крошкой резе-

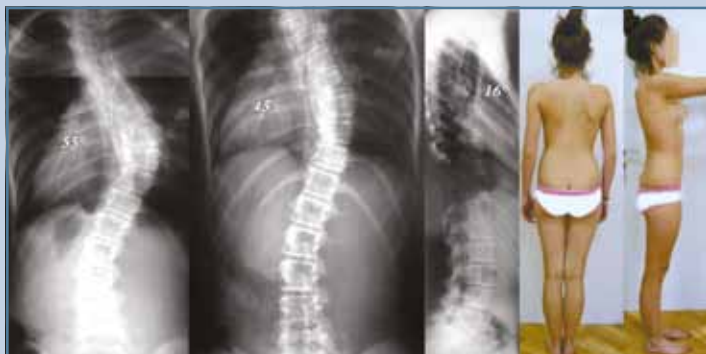цированного ребра. При проведении посегментной компрессии между винтами отмечают спонтанную коррекцию и деротацию тел позвонков. Деротационный маневр в грудном отделе обычно не проводят. Послеоперационную рану послойно и герметично ушивают с оставлением плеврального дренажа на 2–3 сут.

Дорсальный инструментарий применяют у больных с односторонней деформацией грудного отдела позвоночника, с мобильностью менее 35 %, при наличии гиперкифоза, что является противопоказанием для вентральной коррекции. Операцию выполняют в положении пациента на животе. Доступ по ходу остистых отростков, послойно скелетируют позвоночный столб на уровне интрузии с выделением остистых и поперечных отростков. Проводят селективную дорсальную коррекцию грудного отдела позвоночника. Используют транспедикулярные винты, у части больных их сочетают с ламинарными и педикулярными крюками (гибридная комплектация).

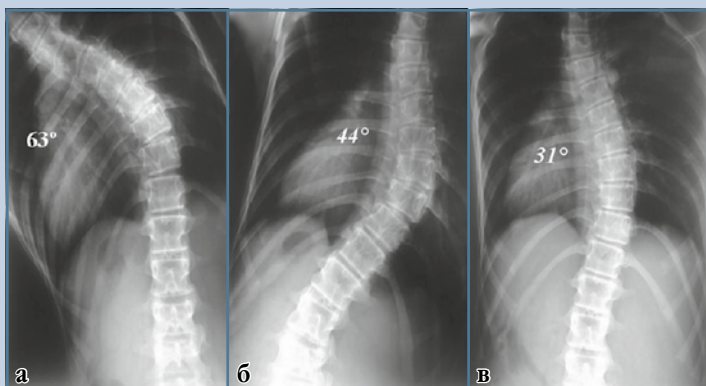
*Клинический пример 1.* Пациентка А., 15 лет, с диспластическим грудным правосторонним сколиозом IV ст. Впервые деформация позвоночника выявлена в 13-летнем возрасте. Наблюдалась ортопедом по месту жительства, получала курсы консервативного лечения (ЛФК, массаж спины). Наибольшее прогрессирование деформации отмечено в 14–15 лет. По классификации Lenke деформация относится к типу 1А: структуральная дуга в грудном отделе позвоночника на уровне Th<sub>6</sub>–Th<sub>12</sub>. Рентгенографические данные: деформация стоя 55°, лежа – 45°, при наклоне вправо – 44°, тракционный тест – 31°, кифоз – 16° (рис. 1).

При обследовании отмечается коррекция более 35 %, что является прогнозом хорошего результата оперативного лечения (рис. 2).

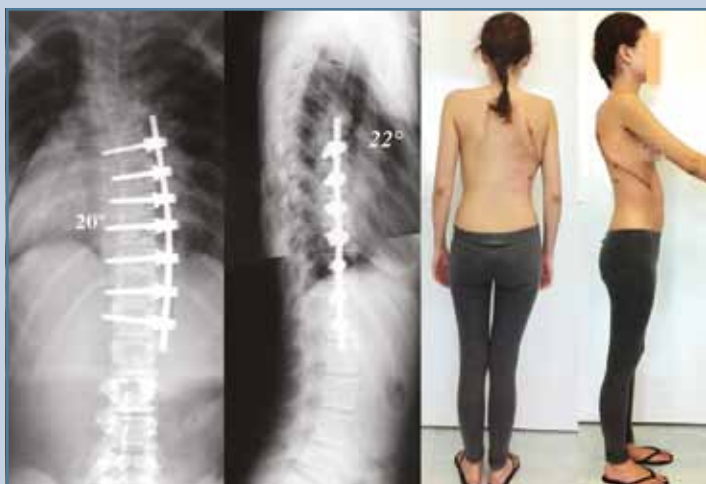Выполнили двойную торакотомию на уровне VI, IX межреберий; резекцию VI ребра; дискэктомию на уровне Th<sub>7</sub>–L<sub>1</sub>; вентральную коррекцию; фиксацию позвоночника полисег-



**Рис. 1**  
Рентгенограммы и внешний вид пациентки А, 15 лет, при обращении



**Рис. 2**  
Рентгенограммы пациентки А, 15 лет, при обследовании: с наклоном вправо (а) и влево (б); тракционный тест (в)



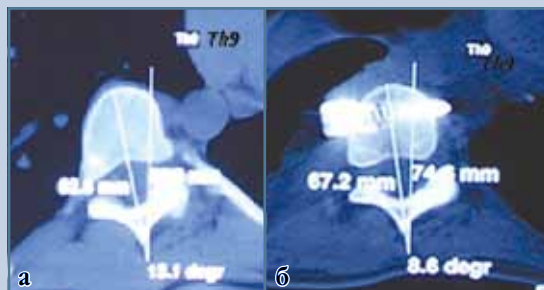
**Рис. 3**  
Рентгенограммы и внешний вид пациентки А, 15 лет, после операции

ментарной системой на уровне Th<sub>7</sub>–L<sub>1</sub>; вентральный спондилодез аутокостью из резецированного ребра. Коррекция с 55 до 20° по Cobb во фронтальной проекции и с 16 до 22° – в сагиттальной. При осмотре: надплечья на одном уровне, голова по средней линии, углы лопаток равноудалены, расположены на одном уровне (рис. 3).

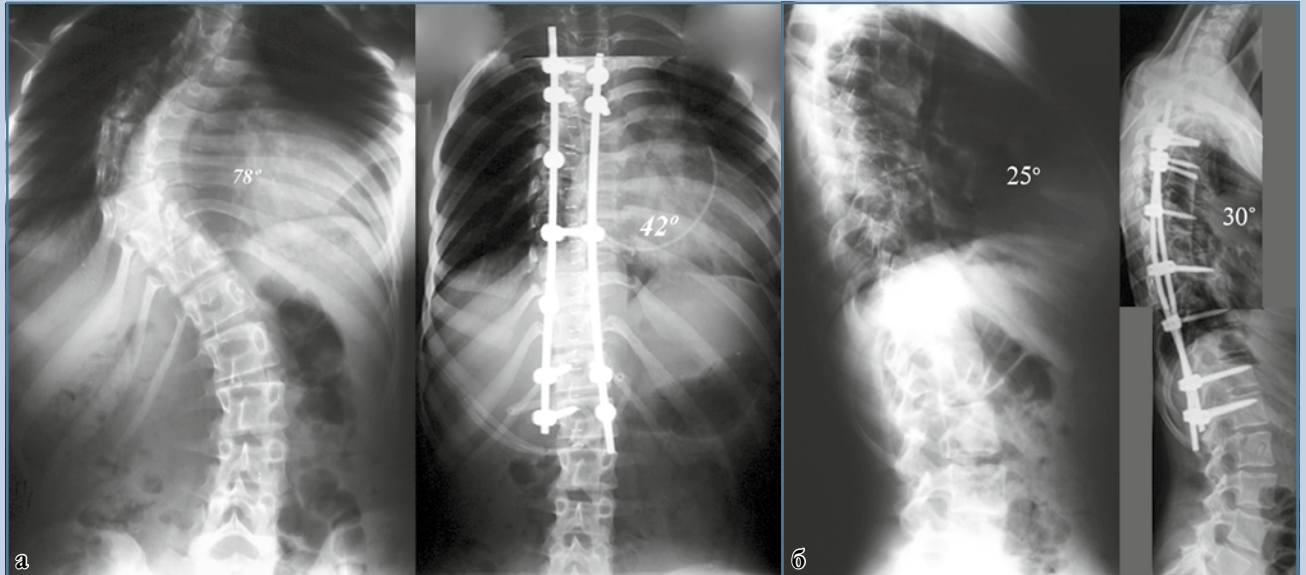
Отмечается деротационный эффект воздействия вентрального инструментария на грудной отдел позвоночника до 35 % от исходной ротации тела позвонка (рис. 4).

*Клинический пример 2.* Пациентка В., 15 лет, с диспластическим грудным правосторонним сколиозом IV ст. Деформация позвоночника выявлена в 9-летнем возрасте. По месту жительства получала консервативное лечение (ЛФК, массаж спины). Прогрессирование деформации отмечено в 12–13 лет. Была направлена на стационарное лечение в 15 лет. Неврологический статус: общемозговых и менингеальных симптомов нет; циркуляторных, неврологических расстройств в конечностях не выявлено. По классификации Lenke деформация относится к типу 1AN: структуральная дуга в грудном отделе позвоночника на уровне Th<sub>2</sub>–Th<sub>11</sub>. Деформация при выполнении функциональных рентгеновских снимков (наклоны) и тракционном тесте умеренно мобильна. Отмечается коррекция 40 %, что является прогнозом хорошего ожидаемого результата. На рентгенограммах: деформация стоя 78°; тракционный тест 55°; кифоз 25°.

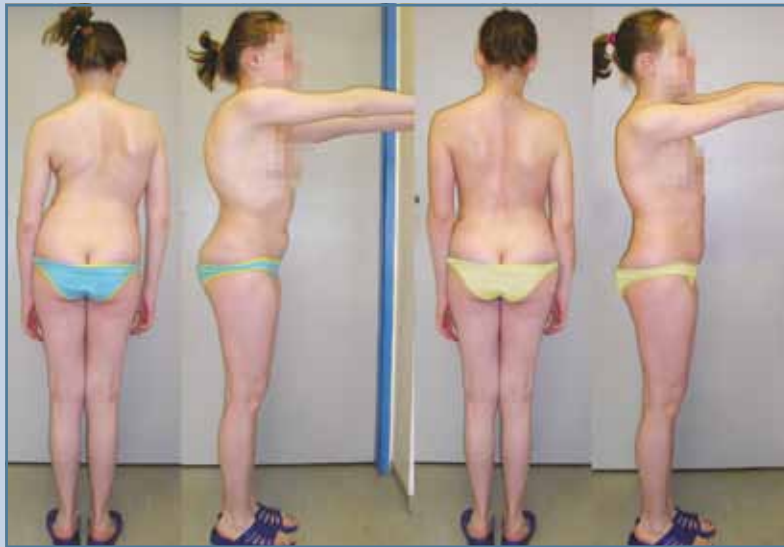Выполнили монтаж гало-кольца; в условиях интраоперационной гало-тракции дорсальную коррекцию груднопоясничного отдела позвоночника транспедикулярной полисегментарной системой на уровне Th<sub>3</sub>–L<sub>1</sub>; дорсальный спондилодез аутокостью. Деформация после коррекции – 42°. Сформирован нормальный сагиттальный про-



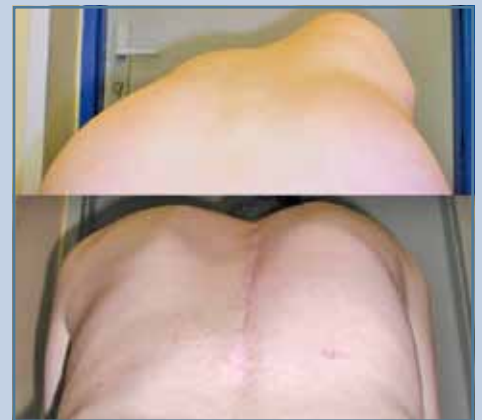
**Рис. 4**  
КТ пациентки А, 15 лет: ротация апикального позвонка до (а) и после (б) операции

**Рис. 5**

Рентгенограммы пациентки В., 15 лет, до и после операции в прямой (а) и боковой (б) проекциях

**Рис. 6**

Внешний вид пациентки В., 15 лет, до и после операции

**Рис. 7**

Проба Адамса пациентки В., 15 лет, до и после операции

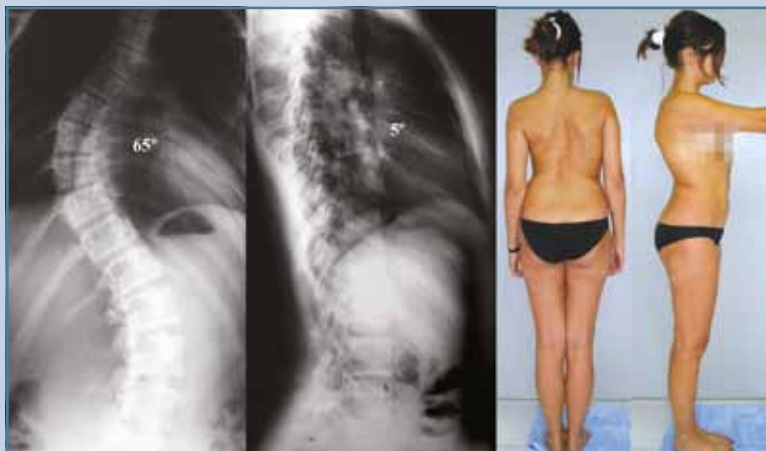филь. Протяженность спондилодеза – 11 позвоночных сегментов. Нефиксированным остался поясничный отдел позвоночника, что сохраняет его функцию (рис. 5–7).

*Клинический пример 3.* У пациентки М., 16 лет, деформация впервые выявлена в 15-летнем возрасте во вре-

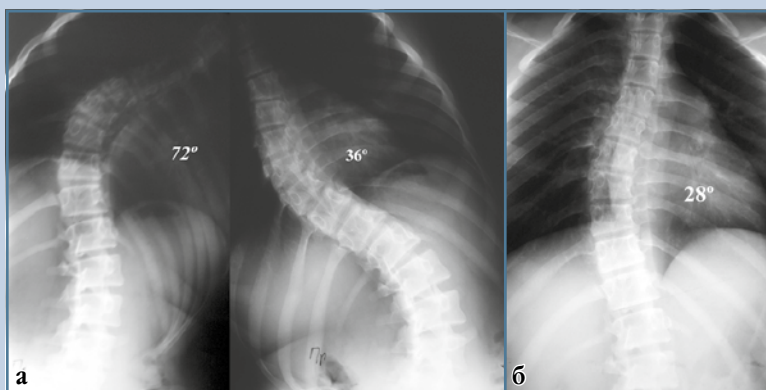
мя лечения в центре кардиохирургии, где получила рекомендацию проконсультироваться у ортопеда. Выявлена сколиотическая деформация грудного отдела позвоночника IV ст. Структуральная дуга в грудном отделе позвоночника на уровне Th<sub>6</sub>–Th<sub>12</sub>. На рентгенограммах деформация в положе-

нии стоя 65°, лежа – 38°; тракционный тест 28°; кифоз 5° (рис. 8, 9).

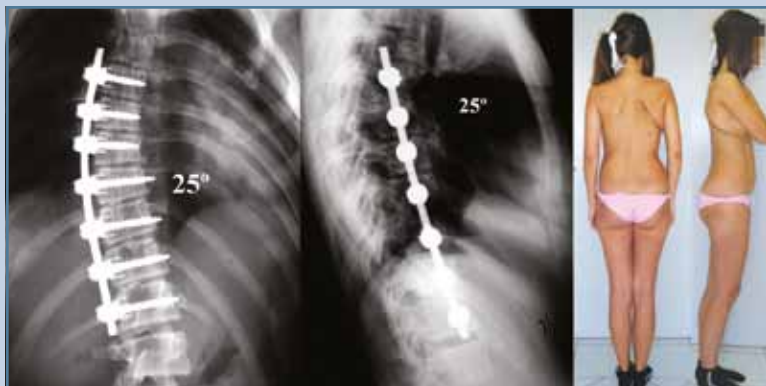По классификации Lenke деформация относится к типу 1С. Деформация при выполнении функциональных рентгеновских снимков, тракционном тесте мобильна, отмечается коррекция более 40%. Неврологический статус:



**Рис. 8**  
Рентгенограммы и внешний вид пациентки М., 16 лет, при обращении



**Рис. 9**  
Функциональные рентгенограммы пациентки М., 16 лет: наклоны (а), тракционный тест (б)



**Рис. 10**  
Рентгенограммы и внешний вид пациентки М., 16 лет, после операции

общемозговых и менингеальных симптомов нет.

В марте 2008 г. выполнили двойную торакотомию на уровне VI, IX межреберий; резекцию VI ребра; релиз межпозвоноковых структур на вершине деформации; вентральную коррекцию; фиксацию позвоночника полисегментарным инструментарием на уровне Th<sub>6</sub>–Th<sub>12</sub>; спондилодез. В результате лечения достигнута коррекция с 65 до 25° по Cobb в фронтальной проекции, с 5 до 25° – в сагиттальной. При осмотре надплечья на одном уровне, голова по средней линии, углы лопаток равноудалены на одном уровне (рис. 10).

В феврале 2012 г. при контрольном осмотре по рентгенограммам выявлены резорбция тела Th<sub>6</sub> позвонка, нестабильность каудального винта, увеличение сколиотической дуги до 30° (рис. 11).

Проведено этапное оперативное лечение: дорсальная стабилизация, коррекция деформации на уровне Th<sub>3</sub>–L<sub>2</sub> полисегментарным инструментарием (рис. 12).

## Результаты

Оценка результатов коррекции сколиоза с применением вентрального и дорсального инструментария проведена с учетом величины исходной и послеоперационной деформации, основной и компенсаторных дуг, протяженности фиксации, продолжительности оперативного вмешательства, объема кровопотери. Отслеживали отдаленные результаты лечения. Проводили измерение ротации апикальных позвонков по КТ.

У больных, оперированных методом вентральной коррекции, средний показатель исправления деформации составил 81,1 %. Исходная величина основной грудной дуги – 56,1° (48–75°), компенсаторной поясничной – 36,6°. Угол исходного кифоза – 11,9°. После операции у всех пациентов сформирован физиологичный сагиттальный профиль. Величина кифоза грудного отдела позвоночника составила 24,75°. Угол основной дуги – 10,14° (3–15°). Отмечена самокоррекция поясничного неструктурального противокривления до 12,6° (65,5 % коррекции) сразу после оперативного лечения и 11,9° (67,4 % коррекции) в отдаленном периоде (от 3 мес. до 3 лет). Средняя протяженность спондилодеза – 5,5 позвонка (от 6 до 8 тел

позвонков). Длительность операции –  $150 \pm 30$  мин, кровопотеря – 264 мл (от 150 до 500 мл).

При использовании дорсального инструментария средний показатель исправления деформации

– 52,5 %. Исходная величина сколиотической деформации  $69,5^\circ$  ( $48-75^\circ$ ). Компенсаторная дуга поясничного отдела позвоночника –  $38,6^\circ$ . Угол кифоза грудного отдела позвоночника –  $35,5^\circ$ . После операции вели-

чина основной дуги составила  $32,2^\circ$  ( $30-42^\circ$ ). Компенсаторная противодуга –  $12,4^\circ$ , в отдаленном периоде –  $13,3^\circ$ . Кифоз грудного отдела позвоночника –  $28,8^\circ$ . В спондилодез включено 12,4 позвонка (от 11 до 15 тел позвонков). Продолжительность операции – 210 мин, кровопотеря – 930 мл (от 500 до 2000 мл).

Наблюдения за изменением ротации тел позвонков сколиотической дуги в ходе вентральной и дорсальной коррекции показали эффект деротации при использовании обоих видов инструментария. Деротационный эффект выражен при использовании винтовых систем. При использовании гибридных и крючковых систем эффект деротации выражен меньше.

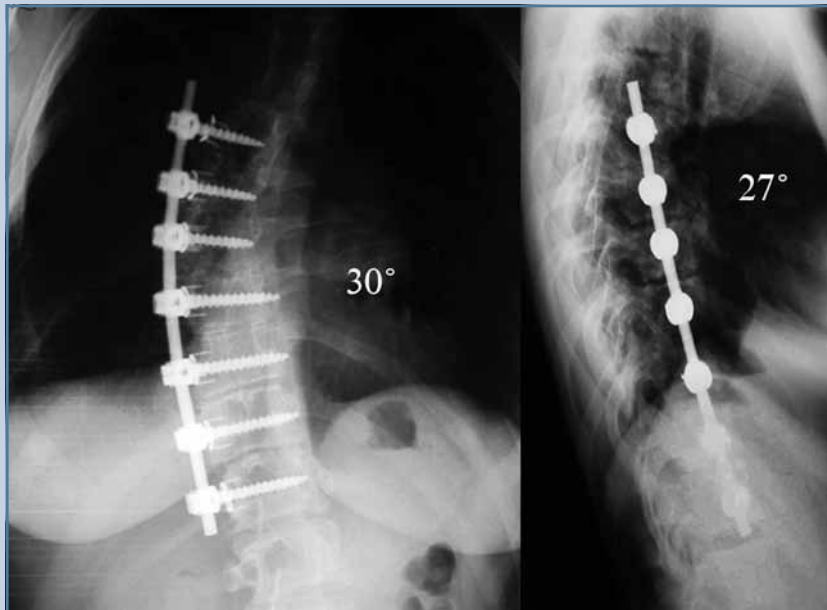
Распределение пациентов по типам деформации по Lenke представлено в табл.

На этапах освоения методики вентральной коррекции мы столкнулись с некоторыми особенностями послеоперационного периода, с общехирургическими и соматическими осложнениями.

Гемоторакс и пневмоторакс развились после удаления плеврального дренажа у 2 пациентов, что потребовало проведения дополнительной пункции плевральной полости. Предотвратить коллапс легкого в послеоперационном периоде помогает раннее выполнение пациентами дыхательной гимнастики.

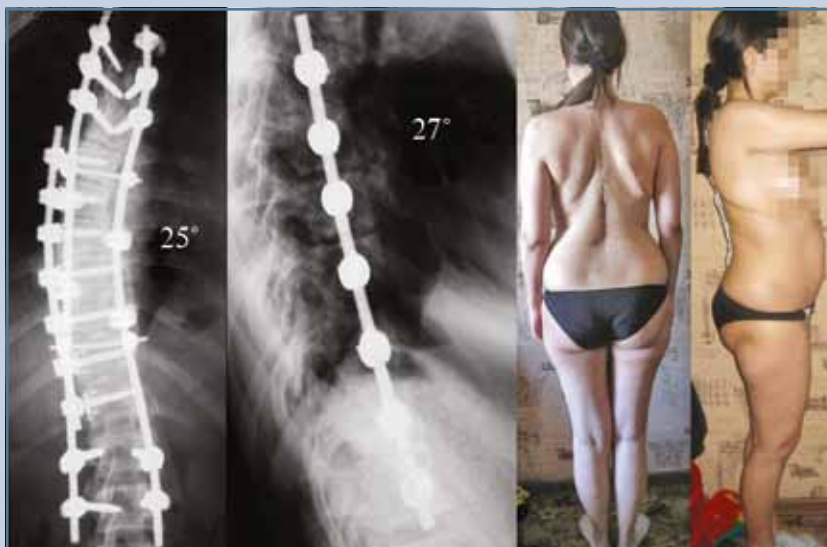Подкожная эмфизема была у 3 пациентов, причина – негерметичное закрытие раны плевральной полости. Во всех случаях подкожная эмфизема разрешилась самостоятельно.

Плексит плечевого сплетения выявлен у 5 пациентов. Развивается в послеоперационном периоде из-за длительного позиционного давления на плечевое сплетение во время операции. Профилактикой является соблюдение технологии укладки пациента на операционном столе, использование вспомогательных мягких валиков и подушек в местах повышенного давления на мягкие ткани туловища.



**Рис. 11**

Рентгенограммы пациентки М., 16 лет, при контрольном осмотре



**Рис. 12**

Рентгенограммы и внешний вид пациентки М., 16 лет, после второго этапа оперативного лечения

Таблица

Распределение пациентов по типам деформации по классификации Lenke, n

Тип деформации	С вентральной коррекцией	С дорсальной коррекцией	Всего
1AN	5	—	5
1A-	10	—	10
1A+	—	6	6
1BN	3	2	5
1B-	9	—	9
1B+	—	6	6
1CN	3	2	5
1C-	6	—	6
1C+	—	4	4

Парез малоберцового нерва выявлен у 1 пациентки, развился в послеоперационном периоде из-за позиционного давления. Способ предотвращения – ранняя активизация больного: в послеоперационном периоде необходима частая смена положения (каждые 1,5–2 ч).

Некроз края раны, потребовавший вторичной хирургической обработки с наложением швов, – 2 случая, которые связаны с ишемией мягких тканей, кожи по краю раны в раннем послеоперационном периоде из-за неправильной укладки больных в послеоперационном периоде. Профилактика подобных осложнений: применение противопролежневых кругов или систем, снижающих давление на мягкие ткани в области послеоперационной раны в первые сутки после операции.

Частичная потеря коррекции за счет нестабильности краниального винта – 2 наблюдения. В первом наблюдении нестабильность винта связана с неполной фиксацией основной дуги, инструментация позвоночного столба и вентральный спондилодез произведены ниже верхнего нейтрального позвонка, что в течение первых двух лет привело к резорбции краниального винта конструкции в теле позвонка, нестабильности металлоконструкции и продолженному росту сколиотической дуги. Во втором случае нестабильность выявлена через год после операции на фоне

беременности пациентки, развилась резорбция костной ткани в области фиксации дистального винта в теле позвонка. Устранить нестабильность вентральной металлоконструкции и остановить прогрессирование сколиоза позволила дополнительная дорсальная стабилизация грудного отдела позвоночника сегментарным инструментарием (клинический пример 3). Профилактика подобных осложнений возможна при тщательном отборе больных на вентральную коррекцию в соответствии с показаниями, при планировании операции, уровня инструментации и спондилодеза позвоночного столба с выполнением интраоперационного контроля уровней фиксации. Ширина тел верхних грудных позвонков не должна быть меньше 25 мм.

В одном наблюдении выявлена потеря коррекции (10°) в результате проседания тел позвонков. Предотвратить такое осложнение помогает дополнительное использование межтеловых сетчатых имплантатов в сочетании с аутокостью при наличии высокого междискового пространства у пациентов.

Симпактэктомия – специфичное для вентральной хирургии позвоночника осложнение, развивается из-за повреждения во время доступа симпатического ствола. Клинически проявляется разностью температур в конечностях, сухостью кожи на стороне доступа. Наблюдали у 2 паци-

ентов с грудным сколиозом, уровень фиксации позвоночника до L<sub>1</sub>–L<sub>2</sub> позвонков. Осложнение купировалось самостоятельно через 6 мес. Выделение симпатического ствола во время доступа помогает предотвратить осложнение.

## Обсуждение

Вентральный и дорсальный инструментарий влияет на коррекцию сколиотической деформации позвоночника в равной мере. Преимущество вентрального инструментария – возможность коррекции сколиотической деформации путем непосредственного воздействия на переднюю колонну позвоночного столба. Межтеловой спондилодез предотвращает прогрессирование сколиоза. Вентральный инструментарий значительно влияет на изменения сагиттального контура позвоночника [15, 16, 18]. Успех коррекции зависит от правильной оценки типа сколиоза [12, 13]. Неправильное определение типа деформации без учета сагиттального профиля позвоночника, неполная фиксация основной дуги сколиоза приводят к нарастанию кифоза, продолжению прогрессии сколиоза, что влечет за собой необходимость дополнительной дорсальной стабилизации. Использование вентрального инструментария ограничено типом деформации, но при правильном подходе дает возможность исправить грудной сколиоз селективным коротким спондилодезом, что сохраняет функциональную способность поясничного отдела позвоночника. Сложность доступа и опасность ранения крупных магистральных сосудов удерживают хирургов от применения вентральной методики. Соблюдение техники операции и использование известных доступов сокращают сроки оперативного лечения грудного сколиоза и риск возможных осложнений.

Возможности дорсального инструментария меньше зависят от типа сколиоза, но связаны с большим объемом оперативной травмы, кровопотери и протяженности фиксации позвоноч-

ника. Недостаточный уровень инструментации грудного отдела может привести к прогрессированию кифоза. Формирование дорсального спондилодеза приводит к риску развития феномена коленчатого вала на растущем позвоночнике, что, в свою очередь, требует выполнения дискэпифизэктомии, переднего (межтелового) спондилодеза. Результат дорсальной селективной коррекции сколиотической деформации грудного отдела позвоночника не уступает вентральному инструментарию.

Выбор метода фиксации остается за хирургом. Наш опыт использования метода вентральной коррекции сколиоза грудного отдела позвоночника показал хорошие результаты в раннем и отдаленном периодах наблюдения.

## Выводы

1. Вентральная коррекция обладает высокой эффективностью, сопровождается меньшей кровопотерей, позволяет уменьшить протяженность зоны спондилодеза и сохранить большее количество нефиксированных сегментов, что способствует улучшению функционального состояния позвоночника.
2. Правильной отбор пациентов на вентральную коррекцию является ключевым моментом в получении хорошего результата лечения.
3. Протяженность вентральной фиксации должна включать всю основную дугу от верхнего до нижнего нейтрального позвонка.

4. Инструментация ниже верхнего нейтрального позвонка при ширине тела позвонка менее 25 мм опасна развитием механической нестабильности винта, что создает условия к недостаточной стабильности фиксации.
5. Эффективность вентральной коррекции сопоставима с результатами использования дорсального сегментарного инструментария.
6. Коррекция сколиоза грудного отдела позвоночника вентральным инструментарием является методом выбора при хирургическом лечении идиопатического сколиоза.

## Литература

1. **Ветрилэ С.Т., Кулешов А.А., Ветрилэ М.С. и др.** Хирургическое лечение грудного и поясничного сколиоза // Хирургия позвоночника. 2004. № 2. С. 12–18.
2. **Ветрилэ С.Т., Кулешов А.А., Ветрилэ М.С.** Хирургическое лечение грудного и поясничного сколиоза с использованием дорсального и вентрального инструментария // Актуальные вопросы детской травматологии и ортопедии: М-лы науч.-практ. конф. детских травматологов-ортопедов России. СПб., 2005. С. 87.
3. **Дулаев А.К., Ястребков Н.М., Орлов В.П.** Применение вентральных доступов в хирургии грудного и груднопоясничного отделов позвоночника // Вестн. травматол. и ортопед. им. Н.Н. Приорова. 2000. № 3. С. 21–27.
4. **Журавлев С.М., Теодоридис К.А., Воскресенский О.Ю.** Частота и выявляемость сколиоза и кифоза у жителей сельских районов // Проблемы хирургии позвоночника и спинного мозга: Тез. докл. науч. конф. Новосибирск, 1996. С. 77.
5. **Кисель А.А.** Одноэтапная хирургическая коррекция сколиотической деформации позвоночника с использованием инструментария Cotrel – Dubousset. Дис. ... канд. мед. наук. М., 2005.
6. **Колесов С.В., Гаврюшенко Н.С., Кудряков С.А. и др.** Экспериментальное исследование возможностей вентральной коррекции и фиксации при деформациях позвоночника // Хирургия позвоночника. 2011. № 3. С. 82–88.
7. **Колесов С.В., Кудряков С.А., Шавырин И.А. и др.** Особенности коррекции сколиотических деформаций позвоночника из вентрального доступа // Хирургия позвоночника. 2009. № 4. С. 15–20.
8. **Михайловский М.В., Фомичев Н.Г.** Хирургия деформаций позвоночника. Новосибирск, 2002.
9. **Поздникин Ю.И., Мурашко В.В.** Изменение роста, длины позвоночника и угловых величин в процессе хирургического лечения сколиоза // Патология крупных суставов и другие актуальные вопросы детской травматологии и ортопедии. СПб., 1998. С. 260.
10. **Рубашкин С.А.** Анатомо-морфометрическое обоснование хирургической коррекции сколиотической деформации: Дис. ... канд. мед. наук. Саратов, 2008.
11. **Фомичев Н.Г., Садовой М.А.** Вертебрология Российской Федерации: проблемы и пути улучшения организации специализированной помощи // Хирургия позвоночника. 2004. № 1. С. 25–32.
12. Хирургия идиопатического сколиоза: ближайшие и отдаленные результаты / Под ред. М.В. Михайловского. Новосибирск, 2007.
13. **King HA, Moe JH, Bradford DS, et al.** The selection of fusion levels in thoracic idiopathic scoliosis. J Bone Joint Surg Am. 1983;65:1302–1313.
14. **Lenke LG, Bridwell KH, Baldus C, et al.** Cotrel – Dubousset instrumentation for adolescent idiopathic scoliosis. J Bone Joint Surg Am. 1992;74:1056–1067.
15. **Liljenqvist UR, Bullmann V, Schulte TL, et al.** Anterior dual rod instrumentation in idiopathic thoracic scoliosis. Eur Spine J. 2006;15:1118–1127.
16. **Newton PO, White KK, Faro F, et al.** The success of thoracoscopic anterior fusion in a consecutive series of 112 pediatric spinal deformity cases. Spine. 2005;30:392–398.
17. **Patel PN, Upasani VV, Bastrom TP, et al.** Spontaneous lumbar curve correction in selective thoracic fusions of idiopathic scoliosis: a comparison of anterior and posterior approaches. Spine. 2008;33:1068–1073.
18. **Saraph VJ, Krismer M, Wimmer C.** Operative treatment of scoliosis with the Kaneda anterior spine system. Spine. 2005;30:1616–1620.

## References

1. Vetrile ST, Kuleshov AA, Vetrile MS, et al. [Surgical treatment of thoracolumbar and lumbar scoliosis]. Hir Pozvonoc. 2004;(2):12–18. In Russian.
2. Vetrile ST, Kuleshov AA, Vetrile MS. [Surgical treatment of thoracolumbar and lumbar scoliosis using posterior and anterior instrumentation]. Current Issues of Pediatric Traumatology and Orthopaedics. Proceedings of the Scientific and Practical Conference of Pediatric Traumatologists and Orthopedic Surgeons of Russia]. St. Petersburg, 2005:87. In Russian.
3. Dulaev AK, Yastrebkov NM, Orlov VP. [Application of anterior approaches in thoracic and thoracolumbar



- spine surgery]. Vestnik Travmatologii i Ortopedii im. N.N. Priorova. 2000;(3):21–27. In Russian.
4. Zhuravlev SM, Teodoridis KA, Voskresensky OYu. [Incidence rate and detectability of scoliosis and kyphosis among rural residents]. Problems of the Spine and Spinal Cord Surgery. Proceedings of the scientific conference. Novosibirsk, 1996:77. In Russian.
  5. Kisel AA. [One-stage surgical correction of spinal scoliotic deformity using Cotrel – Dubousset instrumentation]. Candidate of Medicine Thesis. Moscow, 2005. In Russian.
  6. Kolesov SV, Gavryushenko NS, Kudryakov SA, et al. [Experimental validation of transpedicular fixation system modification]. Hir Pozvonoc. 2011;(3):82–88. In Russian.
  7. Kolesov SV, Kudryakov SA, Shavyrin IA, et al. [Anterior correction of spinal scoliotic deformity]. Hir Pozvonoc. 2009;(4):15–20. In Russian.
  8. Mikhailovsky MV, Fomichev NG. [Surgery of Spinal Deformities]. Novosibirsk, 2002. In Russian.
  9. Pozdnykin YuI, Murashko VV. [Changes in the body height, the spine length, and angle values in the course of surgical treatment for scoliosis]. In: Pathology of Large Joints and Other Actual Problems of Pediatric Traumatology and Orthopaedics. St. Petersburg, 1998: 260. In Russian.
  10. Rubashkin SA. [Anatomic and morphometric substantiation of surgical correction of scoliotic deformity]. Candidate of Medicine Thesis. Saratov, 2008. In Russian.
  11. Fomichev NG, Sadovoy MA. [Vertebrology in Russian Federation: problems and ways of specialized service improvement]. Hir Pozvonoc. 2004;(1):25–32. In Russian.
  12. Mikhailovsky MV (ed.). [Surgery for Idiopathic Scoliosis: Immediate and Long-Term Results]. Novosibirsk, 2007. In Russian.
  13. King HA, Moe JH, Bradford DS, et al. The selection of fusion levels in thoracic idiopathic scoliosis. J Bone Joint Surg Am. 1983;65:1302–1313.
  14. Lenke LG, Bridwell KH, Baldus C, et al. Cotrel – Dubousset instrumentation for adolescent idiopathic scoliosis. J Bone Joint Surg Am. 1992;74:1056–1067.
  15. Liljenqvist UR, Bullmann V, Schulte TL, et al. Anterior dual rod instrumentation in idiopathic thoracic scoliosis. Eur Spine J. 2006;15:1118–1127.
  16. Newton PO, White KK, Faro F, et al. The success of thoracoscopic anterior fusion in a consecutive series of 112 pediatric spinal deformity cases. Spine. 2005;30: 392–398.
  17. Patel PN, Upasani VV, Bastrom TP, et al. Spontaneous lumbar curve correction in selective thoracic fusions of idiopathic scoliosis: a comparison of anterior and posterior approaches. Spine. 2008;33:1068–1073.
  18. Saraph VJ, Krismer M, Wimmer C. Operative treatment of scoliosis with the Kaneda anterior spine system. Spine. 2005;30:1616–1620.

**Адрес для переписки:**

Кудряков Степан Анатольевич  
119620, Москва, ул. Авиаторов, 38,  
НПЦ медицинской помощи детям с пороками развития черепно-лицевой области и врожденными заболеваниями нервной системы,  
ventral@yandex.ru

Статья поступила в редакцию 19.07.2012

С.В. Колесов, д-р мед. наук, Центральный институт травматологии и ортопедии им. Н.Н. Приорова, Москва; С.А. Кудряков, канд. мед. наук; И.А. Шавырин, канд. мед. наук, Научно-практический центр медицинской помощи детям с пороками развития черепно-лицевой области и врожденными заболеваниями нервной системы, Москва.

S.V. Kolesov, MD, DMedSci, Central Institute of Traumatology and Orthopaedics n.a. NN Priorov, Moscow; S.A. Kudryakov, MD, PhD; I.A. Shavyrin, MD, PhD, Scientific and Practical Centre for Medical Care to Children with Craniofacial Abnormalities and Congenital Nervous System Disorders, Moscow.