В.В. Белозёров, М.В. Михайловский, А.В. Пелеганчук,
В.В. Новиков, В.В. Рерих

БАЛАНС ПОЗВОНОЧНИКА ПРИ ХИРУРГИЧЕСКОМ ЛЕЧЕНИИ ИДИОПАТИЧЕСКОГО СКОЛИОЗА

Учебное пособие

Федеральное государственное бюджетное учреждение
«Новосибирский научно-исследовательский институт травматологии и ортопедии
им. Я.Л. Цивьяна» Министерства здравоохранения Российской Федерации

В.В. Белозеров, М.В. Михайловский, А.В. Пелеганчук,
В.В. Новиков, В.В. Рерих

БАЛАНС ПОЗВОНОЧНИКА ПРИ ХИРУРГИЧЕСКОМ ЛЕЧЕНИИ ИДИОПАТИЧЕСКОГО СКОЛИОЗА

Учебное пособие

Новосибирск
2025

УДК 616.711-007.55-089
ББК 54.58

Издается по решению Ученого совета
ФГБУ «ННИИТО им. Я.Л. Цивьяна» Минздрава России
(протокол от 17.01.2025 г. № 1)

Рецензент:

Рябых Сергей Олегович *– доктор медицинских наук, обособленное структурное подразделение федерального государственного автономного образовательного учреждения высшего образования «Российский национальный исследовательский медицинский университет имени Н.И. Пирогова» Министерства здравоохранения Российской Федерации, Научно-исследовательский клинический институт педиатрии и детской хирургии имени академика Ю.Е. Вельтищева, руководитель отдела травматологии и ортопедии, г. Москва.*

Авторы – сотрудники ФГБУ «ННИИТО им. Я.Л. Цивьяна» Минздрава России:

Белозеров Вадим Васильевич *– научный сотрудник отделения нейровертебрологии, врач нейрохирург, врач травматолог-ортопед, кандидат медицинских наук;*
e-mail: vad-belozerov@yandex.ru

Михайловский Михаил Витальевич *– главный научный сотрудник отделения детской и подростковой вертебрологии, доктор медицинских наук, профессор;*
e-mail: MMihailovsky@niito.ru

Пелеганчук Алексей Владимирович *– заведующий отделением нейрохирургии №2, старший научный сотрудник отделения нейровертебрологии, врач нейрохирург, врач травматолог-ортопед, кандидат медицинских наук;*
e-mail: apeleganchuk@mail.ru

Новиков Вячеслав Викторович *– начальник научно-исследовательского отделения детской и подростковой вертебрологии, врач травматолог-ортопед, доктор медицинских наук, доцент; e-mail: priboy_novikov@mail.ru*

Рерих Виктор Викторович *– начальник научно-исследовательского отделения патологии позвоночника, доктор медицинских наук, профессор; e-mail: clinic@niito.ru*

Баланс позвоночника при хирургическом лечении идиопатического сколиоза: учебное пособие */ В.В. Белозеров, М.В. Михайловский, А.В. Пелеганчук, В.В. Новиков, В.В. Рерих. Новосибирск: ФГБУ «ННИИТО им. Я.Л. Цивьяна» Минздрава России. 2025. 44 с.*

Пособие предназначено для врачей травматологов-ортопедов, врачей нейрохирургов, врачей других профилей, аспирантов, клинических ординаторов, студентов. Освещены современные методы расчета параметров фронтального и сагиттального баланса позвоночника при идиопатическом сколиозе. Описаны основные проблемы и послеоперационные осложнения, связанные с послеоперационным дисбалансом позвоночника. Даны практические рекомендации по расчету параметров баланса с целью проведения предоперационного планирования хирургической коррекции сколиоза. Распространяется бесплатно.

УДК 616.711-007.55-089
ББК 54.58

ISBN 978-5-6051722-8-4

© В.В. Белозеров, М.В. Михайловский, А.В. Пелеганчук,
В.В. Новиков, В.В. Рерих, 2025
© ННИИТО, 2025

ОГЛАВЛЕНИЕ

ТЕРМИНЫ И ОПРЕДЕЛЕНИЯ 4
СПИСОК СОКРАЩЕНИЙ 4
ВВЕДЕНИЕ 5
МЕТОДЫ ОЦЕНКИ БАЛАНСА ПОЗВОНОЧНИКА 6
ВОЗРАСТНЫЕ ОСОБЕННОСТИ ПОКАЗАТЕЛЕЙ САГИТТАЛЬНОГО БАЛАНСА 9
ОСОБЕННОСТИ САГИТТАЛЬНОГО БАЛАНСА ПРИ СКОЛИОЗЕ 11
ВЛИЯНИЕ ПАРАМЕТРОВ БАЛАНСА НА КАЧЕСТВО ЖИЗНИ И РИСК ОСЛОЖНЕНИЙ ПОСЛЕ ХИРУРГИЧЕСКОЙ КОРРЕКЦИИ 14
ИСХОДНЫЕ ПАРАМЕТРЫ ФРОНТАЛЬНОГО И САГИТТАЛЬНОГО БАЛАНСА У ПАЦИЕНТОВ СО СКОЛИОЗОМ 16
МЕТОДЫ ОЦЕНКИ ФРОНТАЛЬНОГО И САГИТТАЛЬНОГО БАЛАНСА НА ВЫБОРКЕ ПАЦИЕНТОВ С ОСНОВНОЙ ГРУДНОЙ СКОЛИОТИЧЕСКОЙ ДУГОЙ 18
ОСНОВНЫЕ РЕНТГЕНОЛОГИЧЕСКИЕ РЕЗУЛЬТАТЫ ХИРУРГИЧЕСКОГО ЛЕЧЕНИЯ 20
ДИНАМИКА ПАРАМЕТРОВ САГИТТАЛЬНОГО БАЛАНСА В ПОСЛЕОПЕРАЦИОННОМ ПЕРИОДЕ 21
КАЧЕСТВО ЖИЗНИ ПАЦИЕНТОВ В ЗАВИСИМОСТИ ОТ СТЕПЕНИ ДИСБАЛАНСА И УРОВНЯ НИЖНЕГО ИНСТРУМЕНТИРОВАННОГО ПОЗВОНКА 26
ОСЛОЖНЕНИЯ ХИРУРГИЧЕСКОГО ЛЕЧЕНИЯ В ЗАВИСИМОСТИ ОТ СТЕПЕНИ ДИСБАЛАНСА 29
ПРАКТИЧЕСКИЕ РЕКОМЕНДАЦИИ 32
ЗАКЛЮЧЕНИЕ 33
СПИСОК ЛИТЕРАТУРЫ 35
ТЕСТОВЫЕ ВОПРОСЫ 41
ОТВЕТЫ К ТЕСТОВЫМ ВОПРОСАМ 43

ТЕРМИНЫ И ОПРЕДЕЛЕНИЯ

Тазовый индекс (PI, pelvicincendence) – угол, образованный линией, проведенной через центр головок бедренных костей к середине замыкательной пластины S1, и линией, перпендикулярной этой замыкательной пластине

Наклон таза (PT, pelvic tilt) – угол между вертикальной линией и линией, проведенной через центр головок бедренных костей к середине замыкательной пластины S1

Наклон крестца (SS, sacral slope) – угол между замыкательной пластиной S1 и горизонтальной линией

ОБОЗНАЧЕНИЯ И СОКРАЩЕНИЯ

ASD – adult spinal deformity (деформация позвоночника у взрослых)
BOS – base of support (база опоры)
CDI – Cotrel-Dubousset instrumentation (инструментария Котреля-Дюбуссе)
CSVL – Central sacral vertical line (центральная крестцовая линия)
COE – Cone of economy (конус экономии)
LL – Lumbar lordosis (поясничный лордоз)
Pi – Pelvic incendence (тазовый индекс)
PJK – Proximal junctional kyphosis (проксимальный переходный кифоз)
Pt – Pelvic tilt (наклон таза)
SRS – Scoliosis research society (Общество исследования сколиоза)
SS – Sacral slope (наклон крестца)
SVA – Sagittal vertical axis (сагиттальная вертикальная линия)
ВОЗ – Всемирная организация здравоохранения
МРТ – магнитно-резонансная томография
МСКТ – мультиспиральная компьютерная томография

ВВЕДЕНИЕ

Попытки хирургически исправить сколиотическую деформацию предпринимались еще в 19-м веке, однако наибольшее распространение данный метод лечения получил в 20-м веке с развитием методик заднего спондилодеза и инструментальной фиксации. Вопрос сохранения баланса позвоночника был актуален и ранее, но при ограниченных возможностях хирурга оставался нерешенным. С расширением хирургических возможностей вопрос коррекции баланса позвоночника стал более актуальным. В 1970-х гг. Jean Dubousset ввел понятие «конус экономии»: тело человека в вертикальном положении имеет определенные границы, в пределах которых затрачивается минимальное количество энергии, а выход за которые сопряжен с усилением мышечной нагрузки, включением механизмов компенсации. В 1990-х гг. впервые предложены тазовые модификаторы сагиттального баланса позвоночника: отклонение таза (PT), наклон крестца (SS) и наклон таза (PI) [1]. После Duval–Beaupere множество исследователей подчеркнули важность тазовой морфологии в постуральном балансе у здоровых взрослых и детей, в частности путем влияния на поясничный лордоз [2]. Нарушения баланса в сагиттальной плоскости в рамках многоплоскостных деформаций позвоночника имеют большее значение в формировании клинических проявлений и, как следствие, прямую корреляционную зависимость с качеством жизни [3]. Особое значение в развитии сагиттального дисбаланса имеет патология двух нижнепоясничных позвоночно-двигательных сегментов, которые формируют в среднем 66 % поясничного лордоза [4]. По данным базы PubMed, единичное количество публикации в ранний период сменилось десятками: с 2009 г. их число не опускалось ниже 20, а в 2019 г. достигло 45 [5]. Согласно представлению ряда авторов, при развитии трехмерной деформации позвоночника первичные изменения происходят именно в сагиттальной плоскости [6, 7]. Также, по мнению Misaghi et al., коррекция сколиотической деформации типа I по Lenke с недостаточно полным устранением гипокифоза приводит к необходимости задействования компенсаторных

механизмов, в частности увеличения угла наклона таза, для коррекции развивающегося отрицательного сагиттального баланса [8].

В настоящий момент некоторые авторы проводят сравнение характеристик наклона таза в зависимости от типа сколиотической деформации [9]. Проводится оценка параметров сагиттального баланса в зависимости от уровня нижнего инструментированного позвонка [10]. Одни авторы проводят сравнение параметров сагиттального баланса после селективного грудного и более продленного спондилодеза [11]. Другие авторы сравнивают сагиттальный баланс у подростков и взрослых пациентов со сколиозом [12]. Однако до сих пор нет исследований, направленных на комплексную оценку зависимости нарушений параметров баланса и качества жизни пациентов после коррекции сколиоза, удовлетворенности пациентов результатами лечения, а также количества механических осложнений. Несмотря на большое количество исследований, разные подходы авторов, описанные параметры до сих пор дают лишь двухмерное представление о балансе позвоночника, а разработанные методы трехмерной оценки сколиотической деформации не нашли клинического применения.

МЕТОДЫ ОЦЕНКИ БАЛАНСА ПОЗВОНОЧНИКА

В 1994 г. Dubousset предложил рассматривать параметры глобального сагиттального баланса в контексте «конуса экономии» (COE – cone of economy). Вершиной конуса, согласно данной концепции, являлись стопы, а оптимальный баланс позвоночника позволяет сохранять положение тела внутри границ базы опоры (BOS – base of support) без дополнительных затрат энергии [13]. Перемещение туловища ближе к периферии конуса приводит к усилению затрат мышечных усилий, что зачастую вызывает болевые ощущения и усталость. Смещение туловища за пределы конуса делает невозможным удержание вертикального положения без дополнительных средств опоры.

В отличие от угла наклона таза и крестца, которые могут изменяться при развитии патологии позвоночника, существует уникальная характеристика пельвиосакральных соотношений, называемая

pelvic incidence (PI) [14]. Его уникальность заключается в том, что он не зависит от положения человека в пространстве, остается постоянной индивидуальной величиной и неизменяем. Примечательно, что все три описанных параметра связаны: известно, что pelvic incidence представляет собой сумму величин pelvic tilt и sacral slope. Pelvic incidence имеет большое значение в поддержании сагиттального баланса, так как более высокие его значения требуют компенсаторного увеличения поясничного лордоза.

Долгое время в хирургии сколиотических деформации не обращали внимания на сагиттальный пояснично-тазовый баланс, ограничиваясь оценками глобальных фронтального и сагиттального балансов, соотношением углов кифоза и лордоза к условной норме. Этому есть ряд объяснений. Во-первых, сколиоз является трехмерной деформацией, поэтому большинство параметров воспринимаются в сагиттальной плоскости искаженно. Во-вторых, исправляются деформации позвоночника путем деротации, а также контракционных и дистракционных воздействий, при которых рассчитать конечный угол кифоза и лордоза практически невозможно. В-третьих, большая часть операций заканчивается спондилодезом до уровня L3 и L4 позвонков, оставляя интактными нижнепоясничные сегменты, которые являются основополагающими в концепции пояснично-тазового баланса.

Кроме того, динамика послеоперационных изменений параметров баланса, как правило, плохо описывается в долгосрочных исследованиях, поскольку постуральные рентгенограммы в положении стоя начали использоваться не так давно, а большинство соответствующих пояснично-тазовых параметров анализа сагиттального баланса были приняты во всем мире только в последние 15 лет [15].

Именно несовершенство статических рентгенологических методов оценки баланса при сколиозе послужило толчком в дальнейшем поиске новых методик. На сегодняшний день одними из наиболее перспективных методов являются 3D-моделирование и 3D-видеоанализ. В настоящий момент метод 3D-видеоанализа имеет ряд недостатков, которые не позволяют в полной мере пользоваться всеми возможностями. Нет корреляционных взаимосвязей между рентге-

нологическими параметрами и данными, полученными в ходе видеоанализа, нет определенных норм расположения центра тяжести и скручивания туловища, которые достоверно говорили бы о нарушении баланса или задействовании компенсаторных механизмов.

В отечественной литературе есть лишь единичные публикации на тему 3D-видеоанализа с оценкой параметров сагиттального баланса. Т.И. Долганова с соавт. выявили закономерности рентгенологических и динамических параметров при походке, однако только в случае отсутствия патологии позвоночника. Также выявлена взаимосвязь рентгенологических параметров глобального сагиттального баланса и отклонением проекции точки центра тела C7 позвонка в трех плоскостях относительно S2 позвонка на опорной плоскости в статике. Но при динамическом исследовании походки корреляционная взаимосвязь пропадает [16].

Одним из самых совершенных методов оценки не только баланса позвоночника, но и в целом баланса туловища, дающим более достоверную картину, является низкодозовая система EOS, позволяющая получать трехмерные аксиальные проекции и реконструкции. Ilharreborde et al. в своих 3D-исследованиях показывают, что любое несоответствие между восстановлением выравнивания грудного и поясничного отделов приводит к смещению проксимального инструментированного позвонка кзади с повышенным риском PJK [17]. Несмотря на достаточно длительное существование данного метода, он до сих пор остается только перспективным. Широкого применения в практике он пока не нашел в силу дороговизны метода и отсутствия четко разработанных шкал и критериев оценки баланса, которые могли бы использоваться в практической деятельности.

Из существующих современных методов оценки баланса лишь немногие оценивают степень нарушения параметров. Определение степени дисбаланса может существенно повлиять на выбор хирургической тактики, а также помочь в прогнозировании исходов лечения. Для оценки степени сагиттального дисбаланса при деформациях позвоночника у взрослых (ASD) широко применяется классификация SRS-Schwab (2011), которая учитывает основные параметры, такие

как PT, SVA и разницу соотношения PI–LL, а также полученные нарушения делит на степени, однако не учитывает возможный фронтальный дисбаланс [18]. Классификация SRS-Schwab дает четкий план действий для различных степеней дисбаланса, но рекомендации эти применимы лишь для пациентов с дегенеративными заболеваниями позвоночника. Для пациентов с идиопатическим сколиозом данная классификация не применялась, поэтому степень дисбаланса не может быть достоверным фактором для определения тактики лечения.

ВОЗРАСТНЫЕ ОСОБЕННОСТИ ПОКАЗАТЕЛЕЙ САГИТТАЛЬНОГО БАЛАНСА

Проблема идиопатического сколиоза в основном связана с детским и подростковым возрастом, так как большая часть идиопатических деформаций возникают в период второго спурта роста – в 11–13 лет [19]. Поэтому при изучении параметров сагиттального баланса очень важно обращать внимание на возрастные особенности формирования физиологических изгибов позвоночника и позвоночно-тазовых соотношений. Долгое время проблема сагиттального баланса изучалась только у взрослых пациентов. Множество работ посвящено описанию нормальных параметров баланса, разработаны формулы и методики вычисления оптимальных пояснично-тазовых соотношений, а также внедрен в клиническую практику целый ряд рекомендаций и классификаций, отражающих степень дисбаланса и позволяющих оптимально спланировать хирургическое лечение с учетом исходного состояния [40]. Для детского и подросткового возраста до сих пор не введены нормы параметров баланса. В литературе оценены лишь некоторые аспекты и показатели пояснично-тазовых взаимоотношений на малых выборках. Обследование больших популяций детей затруднено, в первую очередь, по этическим соображениям.

Одним из самых больших по выборке пациентов исследований является работа Gutman et al., в которой приведены данные многоцентрового анализа показателей глобального сагиттального баланса у детей. Проведено рентгенологическое обследование 646 бессим-

птомных детей и подростков европеоидной расы. Исследователи пришли к выводу о том, что в 95% случаев глобальный фронтальный баланс не нарушен, а в 78% случаев имеется отрицательный сагиттальный баланс. Средние значения грудного кифоза, поясничного лордоза составили 44,8° ± 10,6° и 56,7° ± 11,4° соответственно. Основным выводом данной работы стало доказательство того, что отрицательный сагиттальный баланс далеко не всегда связан с патологией позвоночника у детей и подростков. Также не выявлено статистической зависимости между параметрами глобального баланса и возрастом [21].

Также не менее масштабным исследованием является работа Mac-Thiong et al. Авторы приводят данные обследований 341 здорового ребенка в возрасте от 3 до 18 лет. В результате получены средние значения грудного кифоза (TK), поясничного лордоза (LL), наклона крестца (SS), наклона таза (PT), pelvic incidence (PI), которые составили 44,0° ± 10,9°, 48,0° ± 11,7°, 41,4° ± 8,2°, 7,7° ± 8,0°, 49,1° ± 11,0° соответственно. Эти данные отличались от нормальных параметров у взрослых, но корреляции между параметрами были схожими [22].

В своей обзорной статье Н.О. Хусаинов с соавт. приводят данные о значительной вариабельности параметров грудного кифоза и поясничного лордоза у детей по данным разных авторов. Средние показатели грудного кифоза у бессимптомных детей составляют от 33,0° до 45,8°, а поясничного лордоза – от 44,0° до 64,0°. Причем большинство авторов доказывают изменение этих параметров по мере взросления детей и созревания костной ткани [5].

Также немаловажен вопрос возрастных особенностей параметров баланса позвоночника. Есть сообщения о том, что оссификация апофиза подвздошной кости происходит в промежутке между 13 и 16 годами в зависимости от пола, под влиянием гормональных изменений, связанных с половым созреванием [23]. При этом величина PI меняет свое значение [24]. Закрытие Y-образного хряща происходит к 13 годам в 60% случаев, а к 15–16 годам – 90% [25].

После анализа 257 здоровых детей в Китае Zhao et al. нашли корреляцию между возрастом и величиной PI, что позволило сделать вы-

вод о том, что PI в возрасте до 12 лет является динамическим показателем. Также авторы разработали формулу вычисления нормального показателя PI для детей данной возрастной группы: PI =26,243+ 1,153 × возраст [26].

По мере взросления человека в его организме появляются и неуклонно прогрессируют дегенеративные изменения. В позвоночнике наибольшему воздействию подвержены нижнепоясничные сегменты (L4–L5, L5–S1), что может сказываться на параметрах сагиттального баланса. Несмотря на возрастную градацию всемирной организации здравоохранения, которая относит к молодому возрасту лиц от 18 до 44 лет, в литературе часто встречается деление молодых людей на подгруппы: в возрастных рамках до 35 лет и после. Наиболее часто это деление рассматривается в аспекте возникновения болей в нижней части спины (*lowbackpain*) [27].

В отечественной литературе есть сообщения об особом подходе к терапии болевого синдрома у лиц в возрасте 18–35 лет с клинико-морфологическим обоснованием именно этого возрастного интервала [28].

В зарубежной литературе достаточно много публикаций, которые оценивают, как частоту болевого синдрома в спине, так и вопросы дегенерации межпозвонковых дисков поясничного отдела позвоночника. Авторы оценивают риски развития данных изменений в зависимости от образа жизни пациентов, массы тела, вредных привычек и еще целого ряда сопутствующих факторов. Во многих публикациях встречается возрастная градация с указанием именно 35-летнего возраста [29, 30].

ОСОБЕННОСТИ САГИТТАЛЬНОГО БАЛАНСА ПРИ СКОЛИОЗЕ

В настоящий момент одной из основных действующих классификаций сколиозов, которая является руководством к выбору уровня фиксации и способа коррекции, является классификация Lenke. При этом эта классификация не учитывает всех нюансов сагиттального контура позвоночника, поэтому в последнее время достаточно часто

встречаются сообщения о методах лечения, идущих вразрез с данной классификацией (до 26%). Это отражено в многоцентровом исследовании Clements et al. [31].

Из литературных данных нам известно, что улучшение функциональных результатов хирургического лечения деформаций позвоночника у взрослых (adult spinal deformity – ASD) невозможно без достижения оптимальных параметров сагиттального баланса. При ASD у большинства пациентов наблюдается прогрессирующее уменьшение поясничного лордоза (LL), компенсируемое ретроверсией таза, более или менее гибким грудным отделом позвоночника, иногда нижними конечностями [32]. Если механизмов компенсации недостаточно, возникает передний дисбаланс, связанный с шейным гиперлордозом и коррелирующий с неудовлетворительными функциональными показателями [33].

При идиопатическом сколиозе предоперационная ситуация не соответствуют ни одному из паттернов при ASD [15].

По результатам работы Rushton et al., при исправлении сколиотической деформации пациенты отмечают улучшение, в первую очередь, внешнего вида, а остальные сферы жизни практически не меняются [34].

Таким образом, цели хирургической коррекции сколиотических деформаций у подростков и деформаций позвоночника у взрослых совершенно различные. При исправлении идиопатического сколиоза зона спондилодеза редко доходит до L4 позвонка и почти никогда не доходит до таза и крестца. Кроме того, кажется практически невозможным создать послеоперационный сагиттальный дисбаланс более 4 см у пациента, исходно сбалансированного или находящегося в субкомпенсации [35].

Имеется ряд публикаций, которые показывают, что исходно пациенты со сколиозом находятся в компенсированном состоянии или субкомпенсированы. При этом авторы не исключают задействование тазовой компенсации для поддержания равновесия [36].

По мнению ряда авторов, изменения в позвоночнике при развитии сколиоза начинаются именно в сагиттальной плоскости [37].

В большинстве исследований описывается уплощение грудного

кифоза, которое трудно поддается восстановлению. Гипокифоз грудного отдела позвоночника, в свою очередь, чаще всего вызывает отрицательный глобальный сагиттальный баланс, который в большинстве случаев протекает бессимптомно. Частота уплощения грудного кифоза достигает 50% [38].

Механизм формирования гипокифоза при сколиотических дугах V и VI типов по Lenke объясняется перемещением позвоночника кзади и латерально, что, в свою очередь, ведет к уменьшению поясничного лордоза, способствует кифотизации грудопоясничного отдела и уменьшает кифоз грудного отдела. Наиболее частыми и сложными для анализа остаются сколиотические дуги I и II типов по Lenke [39].

Развитие идиопатического сколиоза меняет форму позвоночника, что не позволяет адекватно соотнести изгибы позвоночника с имеющимися типами осанки по Roussouly. Таким образом, Abelin-Genevois разделил сколиотические деформации на три паттерна. Паттерн 1, который являлся наиболее частым, соответствовал нормальному сагиттальному профилю. При нем наблюдается нормальный угол поясничного лордоза (с нормальным соотношением PI–LL), сохраненный грудной кифоз (более 20°), шейный и переходный отделы без кифотизации. При этом корреляции с уровнем вершины сколиотической дуги не обнаружено. Паттерн 2 проявляется гипокифозом или лордозом грудного отдела позвоночника, который сопровождался или шейным кифозом (паттерн 2a), или грудопоясничным кифозом (паттерн 2b). Паттерн 3 является наименее частым (9%) и сопровождается лордозом грудопоясничного отдела позвоночника. Такой вид деформации удлиняет поясничный лордоз и смещает переходный отдел проксимально. Кифоз же, в свою очередь, формируется в шейно-грудном отделе [40].

Данная модель кажется наиболее адаптированной для оценки исходного сагиттального профиля пациентов со сколиотическими деформациями, однако, требуется детальное изучение на большой когорте с целью создания практических рекомендаций к хирургическому лечению для оптимальной коррекции сагиттального контура у этой группы пациентов.

ВЛИЯНИЕ ПАРАМЕТРОВ БАЛАНСА НА КАЧЕСТВО ЖИЗНИ И РИСК ОСЛОЖНЕНИЙ ПОСЛЕ ХИРУРГИЧЕСКОЙ КОРРЕКЦИИ СКОЛИОТИЧЕСКОЙ ДЕФОРМАЦИИ

Риск развития болей в спине в связи с дегенерацией смежных сегментов всегда является настораживающим фактором для хирурга при подготовке пациентов к протяженному спондилодезу. Возможно, это связано с отсутствием адекватных методик прогнозирования исходов хирургии в отдаленном периоде. Несмотря на этот факт, в литературе приводится достаточно много наблюдений, показывающих, что частота болей в нижней части спины после коррекции сколиотической деформации не превышает таковую у пациентов контрольной группы в отдаленном периоде (более 20 лет после операции) [41].

Кроме того, есть данные, которые не подтверждают тенденцию к сохранению максимального количества свободных сегментов при коррекции сколиоза. В результате проведенного метаанализа Lavelle et al. не нашли корреляционной взаимосвязи между дистальным уровнем фиксации и частотой боли в нижней части спины [42]. С другой стороны, есть публикации, доказывающие отрицательное влияние на параметры сагиттального баланса при выборе более дистального уровня фиксации. Так, Ozkunt et al. приводят данные о более значительном изменении индекса PT при расположении нижнего уровня фиксации на уровне L3 позвонка, расценивая это как компенсаторную реакцию для поддержания баланса [11].

Также имеются сообщения об отсутствии клинически значимой дегенерации дисков по Pfirrmann ниже уровня инструментализации, даже при 11-летнем сроке наблюдения. Abelin-Genevois et al. приводят данные о значительном устойчивом улучшении гидратации межпозвонковых дисков, свободных от металлоконструкции после коррекции сколиотической деформации, особенно у пациентов с PI < 52° [40]. Perez-Gruezo et al. обнаружили, что при восстановлении или сохранении физиологического сагиттального контура после операции не наблюдается отличий в качестве жизни, дегенеративных изменениях и болей в спине у пациентов, перенесших хирургическую коррекцию сколиоза, и у пациентов без сколиоза [43].

В целом, возникает очень приятная картина с множеством довольных пациентов после хирургического лечения, однако, при более детальном изучении публикаций, посвященных дисбалансу в послеоперационном периоде, встречаются сообщения, пусть и менее многочисленные, свидетельствующие о том, что сагиттальный дисбаланс может привести к существенному снижению качества жизни и развитию послеоперационных осложнений [44].

Одни авторы утверждают, что единственным сагиттальным параметром, который на сегодняшний день достоверно связан с худшими функциональными результатами, является синдром плоской спины. Другие авторы приводят данные о возникновении положительного сагиттального дисбаланса позвоночника (смещение SVA кпереди более чем на 4 см), который является фактором риска для формирования болей в нижней части спины.

Также имеются сообщения о формировании дистального переходного кифоза в послеоперационном периоде (DJK – distal junctional kyphosis). Причем частота данного осложнения может достигать 14,6%, особенно при невключении в зону спондилодеза переходного уровня или при кифотизации в сегментах Th10–L2 [45].

Missagi et al. приводят данные о том, что недостаточная коррекция грудного кифоза приводит к необходимости задействования компенсаторных механизмов таза для коррекции развивающегося отрицательного баланса. При отсутствии адекватной компенсаторной реакции тазовых параметров возникает риск формирования проксимального переходного кифоза [46].

Ilharreborde et al. сообщают о высоком риске дисбаланса позвоночника при чрезмерном увеличении поясничного лордоза в результате деротации стержней. Особенно данный фактор опасен для пациентов с низким PI [17].

Несмотря на то что в большинстве случаев сообщается о хороших и удовлетворительных результатах хирургической коррекции сколиотических деформаций, даже в отдаленном периоде, пренебрегать параметрами сагиттального баланса ни в коем случае нельзя. Процент осложнений невысокий, но каждый такой случай может

вызвать выраженный болевой синдром, привести к необходимости повторной операции и существенно снизить качество жизни пациента.

Интерес к изучению параметров баланса пока не дал полноценных практических рекомендаций. Есть сообщения о методиках коррекции грудного кифоза, которые помогают более гармонично сформировать сагиттальный контур. Одни авторы уделяют особое внимание деротации стержня, другие жесткости используемой конструкции.

ИСХОДНЫЕ ПАРАМЕТРЫ ФРОНТАЛЬНОГО И САГИТТАЛЬНОГО БАЛАНСА У ПАЦИЕНТОВ СО СКОЛИОЗОМ

Для оценки исходного состояния параметров баланса необходимо определиться с условной нормой, на которую можно ориентироваться. В настоящий момент существует множество формул для расчета оптимальных параметров баланса. Прежде всего, формулы введены в практику для планирования хирургического лечения пациентов с дегенеративными заболеваниями позвоночника. Roussouly ввел понятие типов осанок, которые характеризуются определенными типами взаимоотношений параметров сагиттального баланса. Формулы расчета таких показателей как LL, PT, SS, TK позволяют определить оптимальные показатели индивидуально для каждого пациента, отталкиваясь от исходного PI, который является константой. Пользоваться таким методом вычислений параметров удобно, когда рассматривается один конкретный случай.

Для оценки когорты пациентов удобней использовать средние показатели баланса, принятые за условную норму. Исследований на эту тему достаточно много. Данные имеют небольшие отличия, но очень схожие тенденции. Отличия, прежде всего, связаны с географией проводимых исследований. Для исследования, проведенного авторами настоящего учебного пособия оказались наиболее оптимальными данные, приведенные Schwab et al., которые исследовали здоровых людей европиоидной рассы в возрасте от 21 до 40 лет. Средние показатели, принятые за норму: PI = 52 ± 10; PT = 13 ± 7; SS = 39 ± 9; TK = 38 ± 12; LL = 60 ± 14; SVA = 36 ± 33 [47].

При оценке предоперационных рентгенограмм 268 пациентов с идиопатическим сколиозом I и III типов по Lenke получены данные о том, что средний возраст пациентов – 19,6 ± 5,1 года (группа от 15 до 35 лет). У всех пациентов имелись показания к хирургической коррекции сколиотической деформации позвоночника, при этом не было грубой соматической патологии, жалоб на выраженный болевой синдром и неврологического дефицита. Помимо возраста, обязательным условием был тест Риссера не ниже 2. Данные приведены в таблице 1.

Из полученных данных складывается впечатление, что наличие основной сколиотической дуги в грудном отделе не сказывается на параметрах глобального и сагиттального пояснично-тазового баланса. Полученные данные сопоставимы с показателями условной нормы в группе здоровых пациентов. В таблице не отражен параметр CSVL, который составил 12,0 ± 9,2 мм, так как Schwab et al. не оценивали параметры фронтального баланса.

Из анализа литературы видно, что дисбаланс позвоночника является серьезной проблемой и может вызывать множество неблагоприятных состояний после коррекции сколиоза – от снижения качества жизни и неудовлетворенности косметическим эффектом хирургического лечения до развития механических осложнений, связанных с поломкой инструментария или нестабильностью металлоконструкции, что может потребовать повторного хирургического лечения.

Таким образом, можно прийти к выводу о том, что методов оценки баланса позвоночника достаточно много, но на сегодняшний день, с учетом отсутствия возможности полноценной трехмерной оценки

Таблица 1 – Параметры сагиттального баланса у здоровых пациентов 21–40 лет, по данным Schwab, и у пациентов с идиопатическим сколиозом исследуемой группы

Сравниваемые группы	**PI, град.**	**PT, град.**	**SS, град.**	**LL, град.**	**TK, град.**	**SVA, мм**
Норма по Schwab	52±10	13±7	39±9	60±14	38±12	36±33
Идиопатический сколиоз	50±10	7±6	42±8	58±11	30±18	27±18

положения позвоночника в пространстве, остается ряд нерешенных вопросов. Стоит ли ограничится стремлением привести к условной норме грудной кифоз и поясничный лордоз с максимальной коррекцией сколиоза или стараться исправить определенные параметры баланса? Какие параметры сагиттального и фронтального баланса следует оценивать до операции? На какие нормы ориентироваться? Какие отклонения считать допустимыми, а какие критическими?

МЕТОДЫ ОЦЕНКИ ФРОНТАЛЬНОГО И САГИТТАЛЬНОГО БАЛАНСА НА ВЫБОРКЕ ПАЦИЕНТОВ С ОСНОВНОЙ ГРУДНОЙ СКОЛИОТИЧЕСКОЙ ДУГОЙ

Для полноценной и многофакторной оценки баланса позвоночника авторами учебного пособия был выбран сагиттальный модификатор классификации SRS-Schwab, дополненному параметром фронтального баланса. Хоть данный модификатор и был разработан для оценки пациентов с дегенеративными деформациями позвоночника, но он имеет достаточно универсальные параметры и четкую степень градации. Оценивает он разницу между PI и LL, параметр TK и SVA. Самые ключевые параметры в данный модификатор включены, а отклонения разделены на 3 степени. Фронтальный баланс определялся по параметру CSVL. Смещение до 20 мм считалось вариантом нормы, от 20 до 40 мм принималось за умеренный дисбаланс и обозначалось «+», изменения более 40 мм свидетельствовали о существенном нарушении баланса и обозначались «++» (таблица 2).

Конечно, параметров фронтального баланса огромное множество. Это и положение надплечий, и перекос лопаток, и симметрия треугольников талии, но они, в конечном итоге, оказываются менее значимыми глобального фронтального баланса.

Для оценки эффективности данного метода оценки параметров баланса авторами настоящего пособия был проведен анализ данных 268 пациентов, описанной ранее группы. Из них не имели нарушений в параметрах лишь 119 (44,4 %). У 81 (30,2 %) пациента были незначительные нарушения баланса только по одному из критери-

Таблица 2 – Сагиттальный модификатор классификации SRS-Schwab и степень фронтального дисбаланса

Параметры	Степень 0	Степень +	Степень ++
Разница между PI и LL	До 10°	10–20°	Более 20°
Глобальное смещение (SVA)	До 40 мм	40–95 мм	Более 95 мм
Наклон таза к вертикали (PT)	До 20°	20–30°	Более 30°
Глобальный фронтальный баланс (CSVL)	До 20 мм	20–40 мм	Более 40 мм

ев («+»). Умеренные нарушения баланса с наличием отклонений по двум и более параметрам «+» выявлены у 29 (10,8%) пациентов, выраженные отклонения значений «++» – у 39 (14,6%).

В структуре нарушений параметров баланса преобладало несоответствие показателей PI-LL (n = 118, из них 37 пациентов с грубыми отклонениями «++»). На втором месте – нарушение фронтального баланса (n = 51). Затем нарушение глобального сагиттального баланса (n = 43), причем с преобладанием формирования отрицательного баланса. Из 268 пациентов у 177 был исходный отрицательный SVA. И лишь у небольшой группы пациентов (n = 9) исходно наблюдались высокие значения PT (рисунок 1).

При проведении анализа корреляционной зависимости оцениваемых параметров баланса (PI–LL, CSVL, SVAи PT) с основными рентгенологическими данными до операции выявлено, что PI–LL коррелирует с величиной грудного кифоза, поясничного лордоза, углом L5–S1, а также с PI, PT и отрицательными значениями SVA ($p < 0,05$). PT коррелирует с PI. Показатель CVSL показывает взаимосвязь с таким параметром, как наклон L5, а SVA – с углом L5–S1 ($p < 0,05$).

Таким образом, в структуре идиопатических сколиозов грудной локализации более половины пациентов имеют исходный дисбаланс, однако грубые нарушения параметров выявлены лишь у 14,6% больных. Формирование сколиотической дуги, несомненно, может влиять на формирование поясничного лордоза, так как даже при изолированных грудных сколиотических дугах ротационный ком-

Рисунок 1 – Типы нарушения баланса при идиопатическом сколиозе: *а)* – несоответствие показателей PI–LL; *б)* – нарушение фронтального баланса (CSVL); *в)* – нарушение глобального сагиттального баланса (SVA); *г)* – высокие значения PT (n = 9)

понент деформации переходит в поясничный отдел, вызывая как проекционное, так и истинное изменение данного параметра. Изменение поясничного лордоза дает отклонение в разнице PI–LL, а также может вызывать формирование отрицательного глобального сагиттального контура. Нарушение общего сагиттального контура связано с таким параметром, как угол L5–S1, а нарушение фронтального баланса зависит от исходного угла наклона L5. Данный факт необходимо учитывать при планировании хирургического лечения, так как задачи хирургии могут существенно отличаться. Для одной группы пациентов важно в момент коррекции сколиотической деформации не нарушить баланс, а для второй – подбирать методики для восстановления параметров.

ОСНОВНЫЕ РЕНТГЕНОЛОГИЧЕСКИЕ РЕЗУЛЬТАТЫ ХИРУРГИЧЕСКОГО ЛЕЧЕНИЯ

Всем пациентам проведена хирургическая коррекция сколиотической деформации инструментарием III поколения по стандартной методике. Параметры грудного кифоза и поясничного лордоза соответствовали условной норме по средним значениям (таблица 3).

Таблица 3 – Основные рентгенологические параметры коррекции сколиотических деформаций в общей группе в динамике

Параметры	До операции	Последний контроль
Основная дуга, град.	64,4 ± 21,0	28,0 ± 17,0
Вторичная дуга, град.	39,0 ± 18,1	11,4 ± 13,3
Грудной кифоз, град.	30,5 ± 18,6	27,4 ± 12,3
Поясничный лордоз, град.	58,2 ± 11,3	53,8 ± 9,7
Коррекция основной дуги, %	–	61,5 ± 16,1
Коррекция вторичной дуги, %	–	78,9 ± 21,9
Потеря коррекции основной дуги, %	–	3,1 ± 1,8
Потеря коррекции вторичной дуги, %	–	3,3 ± 17,9

С использованием крюковой фиксации проведены операции 38 (14,3%) пациентам. Гибридная металлоконструкция с транспедикулярными винтами в поясничном отделе и крюковой фиксацией в грудном использована в 178 (66,9 %) случаях, а тотальная траспедикулярная фиксация – в 52 (18,8%). В результате хирургического лечения идиопатических сколиозов удалось добиться удовлетворительной коррекции с минимальной потерей достигнутого результата в отдаленные сроки. Средний срок послеоперационного наблюдения составил – 3,99 ± 1,96 года.

ДИНАМИКА ПАРАМЕТРОВ САГИТТАЛЬНОГО БАЛАНСА В ПОСЛЕОПЕРАЦИОННОМ ПЕРИОДЕ

Для оценки динамики параметров сагиттального и фронтального баланса авторы исследования разделили пациентов на 4 группы: без нарушения баланса «0», легкий дисбаланс с одним отклонением «+», умеренный дисбаланс с двумя «+» и более, выраженный дисбаланс с одним и более показателем «++».

При использовании данного метода оценки параметров баланса проведен анализ динамики изменений степени выраженности дисбаланса в послеоперационном периоде (таблица 4).

После хирургической коррекции сколиотической деформации отмечается уменьшение группы пациентов без дисбаланса, которые пе-

Таблица 4 – Пациенты в группах в зависимости от степени нарушения баланса до и после операции, n (%)

Срок	Без дисбаланса	Легкий дисбаланс	Умеренный дисбаланс	Выраженный дисбаланс
До операции	119 (44,4)	81 (30,2)	29 (10,8)	39 (14,6)
После операции	103 (38,4)	85 (31,7)	46 (17,2)	34 (12,7)
6 мес. после операции	114 (42,5)	88 (32,8)	50 (18,7)	16 (6,0)
Последний контроль	135 (50,4)	87 (32,5)	29 (10,8)	17 (6,3)

реходят в группы с легкими и умеренными нарушениями. На сроке 6 мес. после операции количество пациентов без нарушений баланса увеличивается, а процент пациентов с выраженным дисбалансом сокращается. При последнем контрольном обследовании из 268 пациентов не имели нарушений в параметрах 135 (50,4%), имели незначительные нарушения баланса только по одному из критериев («+») – 87 (32,5%), умеренные нарушения баланса с наличием отклонений по двум и более параметрам «+» – 29 (10,8%), выраженные отклонения значений «++» – 17 (6,3%).

Полученные данные говорят о том, что адаптационный период после хирургического лечения сколиоза превышает срок 6 мес. После выраженного механического воздействия на позвоночник значительно меняются практически все параметры баланса, с наибольшими изменениями в раннем послеоперационном сроке и с постепенным восстановлением показателей в динамике.

Структура нарушений параметров баланса осталась сопоставимой с предоперационной (таблица 5).

Динамика изменения количества пациентов в группах показывает, что хирургическая коррекция сколиотической деформации позволяет на 6% увеличить число сбалансированных пациентов, а также снизить на 8% количество случаев выраженного дисбаланса в конце периода наблюдения по сравнению с исходными показателями.

Значительно преобладало несоответствие показателей PI–LL (n = 83). На втором месте – нарушение фронтального баланса (n = 47).

Таблица 5 – Структура нарушений параметров баланса до и после операции, n

Срок	PI–LL	CSVL	SVA	PT
До операции	118	51	43	9
Последний контроль	83	47	41	16

Затем нарушение глобального сагиттального баланса (n = 41), причем с преобладанием формирования отрицательного баланса. В общей группе из 268 пациентов у 177 был исходный отрицательный SVA. У небольшой группы пациентов наблюдались высокие значения PT (n = 16; рисунок 2).

Увеличение числа пациентов с дисбалансом по показателю PT говорит о чрезмерных компенсаторных реакциях организма в виде наклона таза для достижения более сбалансированного состояния. Количество пациентов с глобальными фронтальным и сагиттальным дисбалансом (по параметрам SVA и CSVL) остается примерно на том же уровне, что и до операции. Хирургическая коррекция сколиотической деформации помогает сделать более сбалансированным взаимоотношение PI–LL за счет попытки смоделировать физиологический поясничный лордоз.

При анализе типов нарушений баланса у пациентов с выраженными отклонениями отмечено, что преобладающим типом является несоответствие PI–LL, которое выявлено в 15 случаях из 17. В 5 случаях наблюдалось только отклонение PI–LL, в 2 случаях оно сочеталось с нарушениями фронтального баланса, в 2 – с нарушениями PT, а в 6 – отмечены смешанные отклонения по нескольким параметрам («+»). Было по одному случаю выраженного дисбаланса по параметрам CSVL и PT. В обоих случаях они были в сочетании с отклонением двух и более параметров в пределах «+».

Также проведен анализ зависимости рентгенологических и возрастных параметров в группе без нарушения баланса и в группах с различными степенями дисбаланса. В таблицах 6, 7 отражены данные до операции и на последнем контрольном обследовании (не менее двух лет).

Несмотря на то, что отмечается взаимосвязь увеличения значений большого числа параметров (возраст, основная дуга, вторичная дуга,

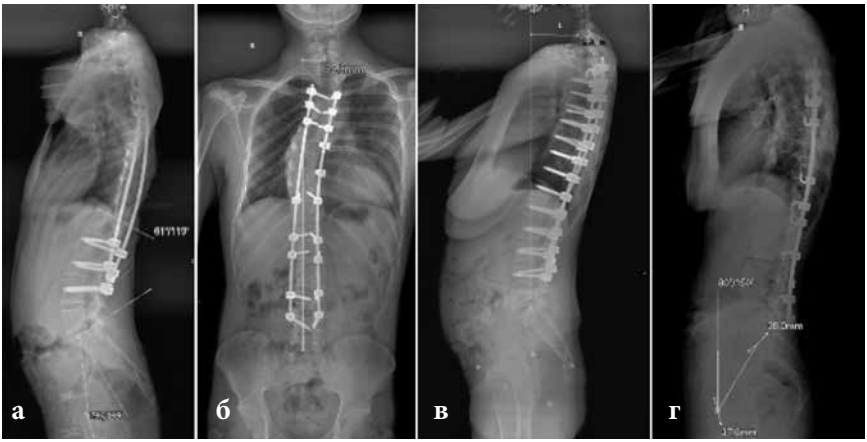

Рисунок 2 – Типы нарушения баланса при идиопатическом сколиозе после операции: *а)* – несоответствие показателей PI–LL; *б)* – нарушение фронтального баланса (CSVL); *в)* – нарушение глобального сагиттального баланса (SVA); *г)* – высокие значения PT (n = 9)

Таблица 6 – Влияние рентгенологических и возрастных параметров на степень дисбаланса до операции

Параметры	**Без дисбаланса**	**Легкий дисбаланс**	**Умеренный дисбаланс**	**Выраженный дисбаланс**
Возраст, лет	19,0	19,6	20,6	21,9
Основная дуга, град.	59,7	68,5	61,8	85,3
Вторичная дуга, град.	35,4	43,5	35,3	49,1
Грудной кифоз, град.	27,7	20,2	27,5	44,8
Поясничный лордоз, град.	58,0	58,6	55,3	61,3
Наклон L5, град.	6,0	6,5	7,5	10,3
L5–S1, град.	23,1	23	23,4	25,6
PI, град.	49,8	51,5	47,3	51,1
PT, град.	7,8	8,1	6,6	8,8
SS, град.	42,0	43,4	40,7	41,7
SVA (+), мм	17,2	22,6	18,9	19,8
SVA (-), мм	28,1	24,1	31,3	32,8
CSVL, мм	10,8	13,7	14,7	8,2

Таблица 7 – Влияние рентгенологических параметров на степень дисбаланса в конце срока наблюдения

Параметры	Без дисбаланса	Легкий дисбаланс	Умеренный дисбаланс	Выраженный дисбаланс
Основная дуга, град.	25,1	30,6	25,5	43,3
Вторичная дуга, град.	11,0	12,5	8,0	18,4
Грудной кифоз, град.	24,3	30,8	27,6	32,3
Поясничный лордоз, град.	51,8	56,2	53,9	52,2
Наклон L5, град.	3,5	4,1	3,5	5,3
L5–S1, град.	23,9	25,2	25,0	23,0
PI, град.	49,8	51,5	47,3	51,1
PT, град.	7,2	7,8	6,0	8,6
SS, град.	42,5	43,8	41,1	42,4
SVA (+), мм	14,1	18,6	25,8	26,3
SVA (-), мм	19,2	31,1	42,0	36,1
CSVL, мм	7,7	14,2	16,7	15,9

грудной кифоз, поясничный лордоз, угол наклона L5, угол L5–S1, отрицательный SVA и степень дисбаланса), статистически достоверную зависимость показали лишь немногие. Риском выраженного дисбаланса с высокой степенью достоверности могут явиться исходно более тяжелые сколиотические деформации с большим углом наклона L5 позвонка и исходным нарушением фронтального баланса ($p < 0,05$).

Путем проведения ROC-анализа выявлены пороговые значения для формирования дисбаланса. Для величины исходной сколиотической деформации пороговым значением является дуга более 69,5° (с чувствительностью 68%, специфичностью 67%, точностью 67%). Для угла наклона L5 позвонка во фронтальной плоскости пороговым значением является 7,5° (с чувствительностью 74%, специфичностью 64%, точностью 67%). Высокий риск развития послеоперационного выраженного дисбаланса будет при величине остаточной сколиотической дуги более 30,5° (чувствительность 68%, специфичность 71%, точностью 71%), поясничный лордоз меньше 45,5° (чувствительность 37%, специфичность 83%, точностью 80%). А величину грудного кифоза после операции к достоверным предикторам формирования выраженного дисбаланса отнести нельзя, так как полученное пороговое значение 23,5° обладает низкой специфичностью (46%) и низкой точностью (48%).

Проведен анализ частоты развития дисбаланса в зависимости от уровня нижнего инструментированного позвонка (таблица 8).

В группе с фиксацией до L5 всего 5 пациентов, поэтому процентное соотношение достаточно высокое. Наиболее значимым для данной группы отклонение (3 пациента из 5) стало соотношение PI–LL, однако ни одного выраженного проявления дисбаланса с параметром «++» не наблюдалось. Наиболее высокую частоту проявления дисбаланса показывает группа с фиксаций до L4 позвонка.

КАЧЕСТВО ЖИЗНИ ПАЦИЕНТОВ В ЗАВИСИМОСТИ ОТ СТЕПЕНИ ДИСБАЛАНСА И УРОВНЯ НИЖНЕГО ИНСТРУМЕНТИРОВАННОГО ПОЗВОНКА

Качество жизни пациентов оценивалось с использованием опросника SRS-24. Анкетирование проводилось через 6, 12 мес. после операции и не менее чем через 2 года после лечения (таблица 9).

В общей группе наблюдаются стабильно высокие оценки качества жизни, которые увеличиваются в течении периода послеоперационного наблюдения. Происходит постепенное улучшение общей и профессиональной активности, которые в конечном счете увеличивают показатель удовлетворенности результатом операции и влияют на конечную тотальную сумму балов.

Проведена оценка качества жизни в зависимости от уровня нижнего инструментированного позвонка в послеоперационном периоде (таблицы 10, 11).

Несмотря на прослеживающиеся закономерности снижения баллов на сроке 6 мес. после операции практически по всем доменам

Таблица 8 – Частота развития дисбаланса в зависимости от уровня нижнего инструментированного позвонка

Уровень фиксации	PI-LL (%)	CSVL (%)	SVA (%)	PT (%)
L3 и выше	26,2	13,1	15,8	3,6
L4	33,6	22,5	15,8	7,4
L5	60,0	20,0	0,0	20,0

Таблица 9 – Динамика оценки качества жизни по результатам анкетирования по опроснику SRS-24

Домены	**Через 6 мес.**	**Через 12 мес.**	**Последний контроль**
Боль	4,1	4,1	4,0
Общий внешний вид	4,1	4,1	4,1
Внешний вид	4,2	4,2	4,3
Общая активность	3,1	3,3	3,4
Профессиональная активность	4,1	4,1	4,2
Удовлетворенность результатом	4,3	4,2	4,3
Функции после операции	2,0	2,0	2,1
Тотал	91,7	92,0	92,8

Таблица 10 – Качество жизни через 6 мес. после операции в зависимости от нижнего уровня фиксации

Домены	**L3 и выше**	**L4**	**L5**
Боль	4,1	4,1	3,6
Общий внешний вид	4,1	4,2	3,7
Внешний вид	4,2	4,3	4,7
Общая активность	3,2	3,2	2,6
Профессиональная активность	4,0	4,2	4,3
Удовлетворенность результатом	4,3	4,3	4,0
Функции после операции	1,7	1,8	1,3
Тотал	91,5	92,3	85,3

в группе с фиксацией до L5 позвонка, статистически достоверной разницы не получено. Во время последнего контрольного обследования ситуация в значительной степени выравнивается. Незначительно ниже показатели по доменам боли и общего внешнего вида в группе с фиксацией до L5 позвонка.

Оценка качества жизни в зависимости от степени дисбаланса показывает, что на сроке 6 мес. после операции существенно ниже показатели по большинству из доменов в группе с выраженным дисбалансом, однако статистически значимым является только домен

Таблица 11 – Качество жизни на последнем контрольном обследовании (не ранее двух лет после операции) в зависимости от нижнего уровня фиксации

Домены	**L3 и выше**	**L4**	**L5**
Боль	4,0	3,9	3,5
Общий внешний вид	4,1	4,1	3,8
Внешний вид	4,2	4,3	4,5
Общая активность	3,4	3,4	3,5
Профессиональная активность	4,1	4,3	4,7
Удовлетворенность результатом	4,2	4,3	4,3
Функции после операции	2,0	2,3	2,0
Тотал	92	94	91

болевого синдрома. На последнем контрольном обследовании показатели выравниваются по всем составляющим анкеты и даже превышают таковые в более сбалансированных группах. В общей сумме баллов наглядно отображены более высокие показатели в группе с выраженным дисбалансом (таблицы 12, 13).

Таблица 12 – Качество жизни через 6 мес. после операции в зависимости от степени дисбаланса

Домены	**Без дисбаланса**	**Легкий дисбаланс**	**Умеренный дисбаланс**	**Выраженный дисбаланс**
Боль	4,2	4,1	4,1	3,7
Общий внешний вид	4,1	4,2	4,0	3,8
Внешний вид	4,3	4,3	4,2	4,1
Общая активность	3,2	3,2	3,1	2,8
Профессиональная активность	4,0	4,1	4,0	3,7
Удовлетворенность результатом	4,3	4,4	4,4	4,0
Функции после операции	1,8	1,7	1,7	1,9
Тотал	92,3	92,5	90,9	84,9

Таблица 13 – Качество жизни на последнем контрольном обследовании (не ранее двух лет после операции) в зависимости от степени дисбаланса

Домены	Без дисбаланса	Легкий дисбаланс	Умеренный дисбаланс	Выраженный дисбаланс
Боль	4,0	3,9	3,9	4,0
Общий внешний вид	4,2	4,0	4,1	4,0
Внешний вид	4,3	4,2	4,0	4,4
Общая активность	3,5	3,4	3,4	3,6
Профессиональная активность	4,2	4,3	4,1	4,1
Удовлетворенность результатом	4,3	4,3	4,3	4,2
Функции после операции	2,1	2,2	2,1	3,0
Тотал	93,4	92,4	91,1	95,1

Таким образом, можно прийти к выводу о том, что выраженный дисбаланс и фиксация до уровня L5 создают предпосылки для снижения качества жизни пациентов в послеоперационном периоде, которые проявляются в большей степени на ранних этапах после лечения. В отдаленные сроки у пациентов хватает компенсаторных возможностей для стабилизации баланса и стабильного качества жизни.

В предложенной системе оценки клинически значимыми являются лишь выраженные отклонения параметров («++»), проявляющиеся в существенном снижении качества жизни у пациентов в первые 6 мес. после операции.

ОСЛОЖНЕНИЯ ХИРУРГИЧЕСКОГО ЛЕЧЕНИЯ В ЗАВИСИМОСТИ ОТ СТЕПЕНИ ДИСБАЛАНСА

В послеоперационном периоде выявлено 65 осложнений, что составило 24,3%. Такой высокий процент связан с тем, что приняты во внимание все параметры, которые не позволяют назвать период после операции гладким. К осложнениям отнесены ранние и поздние инфекции послеоперационной раны, а также поверхностные нарушения, приводившие к более длительному заживлению послеоперационной раны. При более длительном сроке наблюдения учтены

резорбция вокруг винтов, формирование проксимального переходного кифоза (PJK), феномен adding-on формированием сколиотических дуг ниже зоны инструментальной фиксации, переломы инструментария, резорбция костной ткани вокруг элементов металлоконструкции.

В 11 (4,1 %) случаях из 65 выявлена инфекция области хирургического вмешательства. Во всех случаях инструментарий сохранен. Проявления поверхностной инфекции лечили консервативно. Ранняя глубокая инфекция области хирургического вмешательства требовала этапных санационных перевязок под наркозом.

В 1 (0,4%) случае в раннем послеоперационном периоде выявлен гидропневмоторакс. Данное осложнение вызвано буллезной болезнью легких, которая выявлена при проведении трансторакального этапа операции. Пациенту проведено продленное дренирование плевральной полости. Общее время нахождения в стационаре не превысило стандартные сроки.

Перелом транспедикулярных винтов произошел в 10 (3,7 %) случаях. Перелома стержней конструкции не наблюдалось ни в одном случае. Как правило, перелом винтов возникал на дистальном конце металлоконструкции.

Нестабильность элементов конструкции – это либо прорезывание крюками задних отделов позвоночника, за которые они фиксированы, либо выход стержня из опорного элемента (раскручивание или ослабление фиксации в пробке). Данный вид осложнения встречался в 20 (7,5 %) случаях, причем в 14 из них нарушение возникало в области нижней части металлоконструкции.

Резорбция костной ткани выявлена вокруг элементов конструкции в 5 (1,7 %) случаях.

PJK, феномен adding-on, и прогрессирование сколиоза в условиях металлоконструкции (при крюковой фиксации) наблюдались в 18 (6,7%) случаях. PJK встречался наиболее часто – 13 случаев, а прогрессирование сколиоза – лишь в одном.

Для оценки влияния параметров баланса и уровня фиксации на количество осложнений исключены инфекционные осложнения и гидропневмоторакс, а остальные осложнения разделены на ос-

ложнения механического и немеханического характера. К первым отнесены переломы инструментария, нестабильность захвата и резорбция костной ткани. К немеханическим – PJK, adding-on и прогрессирование сколиоза.

Повторное хирургическое вмешательство потребовалось в 9 случаях. В 8 случаях ревизионные вмешательства проводились по поводу инфекции области хирургического вмешательства. В одном случае проведен перемонтаж крюковой конструкции с заменой на транспедикулярную фиксацию в поясничном отделе.

Проведен анализ количества осложнений в зависимости от степени дисбаланса (таблица 14).

Из 8 осложнений в группе с окончательным выраженным дисбалансом 5 возникло в результате перехода пациента из более сбалансированных групп после коррекции сколиотической деформации (по 2 пациента из группы без исходного дисбаланса и с легким дисбалансом, 1 пациент – из группы с умеренным дисбалансом). Из 39 пациентов исходной группы с выраженным дисбалансом после коррекции сколиоза осталось 9 пациентов, у 3 из них выявлены механические осложнения. Таким образом, усугубление нарушения баланса до выраженного является существенным фактором риска для развития осложнений.

Проведена оценка структуры параметров выраженного дисбаланса у пациентов с механическими послеоперационными осложнениями. В 7 случаях ведущим параметром стало нарушение соотношения PI–LL. Лишь в одном случае было изолированное отклонение PI–LL, а в 6 отмечены сочетанные нарушения различных параметров (PT– 3, SVA– 2, CSVL– 1). В одном случае ведущим параметром стало откло-

Таблица 14 – Осложнения в зависимости от степени дисбаланса, n (%)

Осложнения	Без дисбаланса (n = 135)	Легкий дисбаланс (n = 87)	Умеренный дисбаланс (n = 29)	Выраженный дисбаланс (n = 17)
Механические	15 (11,1)	9 (10,4)	4 (13,8)	8 (47,1)
Немеханические	7 (5,2)	9 (10,4)	1 (3,5)	–
Всего	22 (16,3)	18 (20,7)	5 (17,3)	8 (47,1)

Таблица 15 – Осложнения в зависимости от нижнего уровня фиксации, n (%)

Осложнения	**L3 и выше (n = 140)**	**L4 (n = 121)**	**L5 (n = 5)**
Механические	20 (14,3)	20 (16,5)	2 (40,0)
Немеханические	11 (7,9)	6 (5,0)	–
Всего	31 (22,2)	26 (21,5)	2 (40,0)

нение PT в сочетании с менее выраженными нарушениями показателей PI–LL и CSVL.

Проведен анализ количества осложнений в зависимости от уровня фиксации (таблица 15).

При проведении хирургической коррекции сколиоза крюковая фиксация использована в 38 (14,3%) случаях. Количество осложнений в данной группе составило 12 (31,6%). С использованием гибридной фиксации (транспедикулярные винты в поясничном отделе и крюковая фиксация в грудном) операция проведена у 178 (66,9%) пациентов, среди которых в 31 (17,4%) случае выявлены осложнения. Тотальная транспедикулярная фиксация использована в 52 (18,8%) случаях, у 10 (19,2%) пациентов были осложнения.

У пациентов с фиксацией до L5 позвонка выявлено одно осложнение в виде перелома стержня при использовании крюковой фиксации, и одно осложнение с транспедикулярной фиксацией в виде перелома винта на уровне L5 слева и резорбции костной ткани справа. При этом клинических проявлений в виде болевого синдрома у пациента не наблюдалось, а при наблюдении в динамике не выявлено увеличения зоны резорбции и нарастания диастаза между отломками.

ПРАКТИЧЕСКИЕ РЕКОМЕНДАЦИИ

1. В предложенной системе оценки клинически значимыми являются выраженные отклонение одного из параметров фронтального или сагиттального баланса («++»). Несмотря на небольшое количество наблюдений для групп с выраженным дисбалансом и с фиксацией на уровне L5, прослеживается более высокое количество механических осложнений в данных группах.

2. Предоперационное планирование должно быть проведено с учетом исходные параметры баланса для того, чтобы в результате хирургического лечения уменьшить степень имеющегося исходного дисбаланса.

3. Составлять план хирургического лечения с тем учетом, что фиксация до уровня L5 крайне нежелательна. Прибегать к такому спондилодезу необходимо только если есть высокий риск увеличения остаточного угла L5-S1 как во фронтальной, так и в сагиттальной плоскостях.

4. Во время коррекции сколиоза необходимо ориентироваться на пороговые значения формирования дисбаланса: остаточная сколиотическая дуга не должна превышать 30,5°, поясничный лордоз должен быть не менее 45,5°. В соответствии с пороговыми значениями необходимо выбирать соответствующий объем хирургических маневров (остеотомии, деротация, изгиб стержней).

ЗАКЛЮЧЕНИЕ

При планировании хирургической коррекции сколиотических деформаций, необходимо обращать внимание не только на стандартные параметры, такие как градусы сколиоза, углы кифоза и лордоза, тип деформации по Lenke, мобильность, но и на параметры сагиттального и фронтального баланса. Имеющиеся методы оценки баланса позвоночника далеки от идеала, особенно если это касается таких деформаций, как сколиоз. Большинство параметров баланса основаны на рентгенологических методиках и привязаны к одной из плоскостей. Сколиоз – это трехмерная деформация. Оценить ее полноценно можно только создав 3D-модель и разработав специфические параметры оценки. В практическом плане пользоваться этими системами еще невозможно.

При планировании хирургического лечения сколиоза необходимо оценить исходное состояние баланса позвоночника в многофакторной системе. Сагиттальный модификатор классификации SRS-Schwab, дополненный параметром фронтального баланса CSVL, в 44,4% случаев не будет иметь исходного дисбаланса. Лишь легкие

и умеренные нарушения баланса будут выявляться у 30,2 и 10,8% пациентов, а выраженные отклонения – у 14,6%.

В структуре дисбаланса преобладающим является нарушение соотношения PI-LL, поэтому планировать хирургическое лечение необходимо моделируя поясничный лордоз до расчетной величины, чтобы избежать дисбаланса в послеоперационном периоде.

Фиксация до уровня L5 должна проводиться в исключительных случаях, когда это необходимо для нормализации угла L5-S1.

Предикторами развития выраженного дисбаланса являются более грубый сколиоз (85,3° ± 30,3°), больший наклон L5 и исходный дисбаланс во фронтальной плоскости ($p < 0,05$), послеоперационные большая остаточная сколиотическая дуга (43,3° ± 23,1°), большой угол кифоза (32,3° ± 15,9°), а также меньший угол поясничного лордоза (52,3° ± 14,1°), поэтому при более грубых деформациях необходимо выполнять мобилизующие вертебротомии с целью предотвращения превышения пороговых значений.

Для величины исходной сколиотической деформации пороговым значением является дуга более 69°. Для угла наклона L5 позвонка во фронтальной плоскости пороговым значением является 7 и более градусов. Высокий риск развития послеоперационного выраженного дисбаланса будет при величине остаточной сколиотической дуги более 30°.

Оценка качества жизни необходимо проводить с использованием опросника SRS-24 на сроке 6, 12, 24 месяца, а далее по мере необходимости.

Выбранная система оценки параметров баланса с применением сагиттального модификатора SRS-Schwab, дополненная параметром CSVL, имееют клиническую значимость при выраженном дисбалансе (показатели «++»), что проявляется существенным снижением качества жизни пациентов данной группы в первые 6 мес. после операции и более высоким риском механических послеоперационных осложнений по сравнению с группами с менее выраженными нарушениями баланса. Группы пациентов с умеренными, легкими нарушениями баланса с показателями «+» соответствуют группе паци-

ентов без нарушения баланса. По этой причине, имея даже исходно грубую и ригидную сколиотическую деформацию, необходимо стараться привести показатели пациента к условной норме, не допуская грубого дисбаланса и не превышая пороговых значений. Тем самым, возможно снизить риск развития послеоперационных осложнений и повысить уровень качества жизни пациентов.

СПИСОК ЛИТЕРАТУРЫ

1. Duval-Beaupère, G.A Barycentremetric study of the sagittal shape of spine and pelvis: the conditions required for an economic standing position / G. Duval-Beaupère, C. Schmidt, P. Cosson // Ann. Biomed. Eng. – 1992. – Vol. 20. – N 4. – P. 451–462.
2. Васильев, А.И. Дегенеративный сколиоз: обзор мировой литературы / А.И. Васильев // Хирургия позвоночника. – 2016. – Т. 13. – № 4. – С. 56–65.
3. Glassman, S.D. The impact of positive sagittal balance in adult spinal deformity / S.D. Glassman, K. Bridwell, J.R. Dimar, W. Horton, S. Berven, F. Schwab // Spine (Phila Pa 1976). –2005. – Vol. 30. – N 18. – P. 2024–2029.
4. Байков, Е.С. Хирургическое лечение пациентов с сагиттальным дисбалансом дегенеративной этиологии: сравнение двух методик / Е.С. Байков, А.В. Пелеганчук, А.Д. Сангинов, О.Н. Леонова, А.В. Крутько // Вестник травматологии и ортопедии им. Н.Н. Приорова. – 2020. – Т. 27. – № 3. – С. 16–26.
5. Хусаинов, Н.О. Концепция сагиттального баланса у пациентов детского возраста с заболеваниями позвоночника / Н.О. Хусаинов, С.В. Виссарионов, Д.Н. Кокушин, С.Е. Хальчицкий // Современные проблемы науки и образования. – 2021. – № 2. – DOI: 10.17513/spno.30574.
6. Kubat, O. Frontal and sagittal imbalance in patients with adolescent idiopathic deformity / O. Kubat, D. Ovadia // Ann Transl Med. – 2019. – Vol. 8. – N 2. – P. 29–29.
7. Сорокин, А.Н. Выбор оптимального уровня дистальной фиксации для коррекции гиперкифоза при болезни Шейерманна / А.Н. Сорокин, М.В. Михайловский, В.В. Новиков [и др.] // Современные технологии хирургического лечения деформаций и заболеваний по-

звоночника: Материалы Третьего съезда хирургов-вертебрологов России с международным участием, Санкт-Петербург, 11–12 мая 2012 года / Под редакцией А.Г. Баиндурашвили. – Санкт-Петербург: Альта Астра, 2012. – С. 157-158. – EDN XOPWEH.
8. Misaghi, A. Defining the “three-dimensional sagittal plane” in thoracic adolescent idiopathic scoliosis / A. Misaghi, P.O. Newton, T. Fujimori, J. Doan, F.G. Reighard, T.P.Bastrom // J Bone Jt Surg Am. – 2015. – Vol. 97. – N 20. – P. 1694–1701.
9. El-Hawary, R. Sagittal Spinopelvic Parameters of Young Children with Scoliosis / R. El-Hawary, P.F. Sturm, P.J. Cahill, A.F. Samdani, M.G. Vitale, P.G. Gabos, N.D. Bodin, C.R. d’Amato, C. Harris, J.J. Howard, S.H. Morris, J.T. Smith // Spine Deform. – 2013. – Vol. 1. – N 5. – P. 343–347.
10. Crawford, C.H. 3rd. Current Evidence Regarding the Etiology, Prevalence, Natural History, and Prognosis of Pediatric Lumbar Spondylolysis: A Report from the Scoliosis Research Society Evidence-Based Medicine Committee. / C.H. Crawford 3rd, C.G.Ledonio, R.S.Bess, J.M.Buchowski, D.C.Burton, S.S.Hu, B.S.Lonner, D.W.Polly, J.S.Smith, J.O. Sanders // Spine Deform. – 2015. – Vol. 3. – N 1. – P. 12–29.
11. Ozkunt, O. Analysing the change of sagittal balance in patients with Lenke 5 idiopathic scoliosis / O.Ozkunt, G.Karademir, K.Sariyilmaz, H.C.Gemalmaz, F.Dikici, U. Domanic // Acta Orthop Traumatol Turc. – 2017. –Vol. 51. – N 5. – P. 377-380. – DOI: 10.1016/j.aott.2017.08.002. – Epub 2017 Sep 8. – PMID: 28889983.
12. Roussouly, P. Classification of the normal variation in the sagittal alignment of the human lumbar spine and pelvis in the standing position / P. Roussouly, S. Gollogly, E. Berthonnaud, J. Dimnet // Spine. – 2005. – Vol. 30. – N 3. – P. 346–353.
13. Dubousset, J. Three-dimensional analysis of the scoliotic deformity. Chapter 22 / J. Dubousset. // The Pediatric Spine: principles and practice / Weinstein S.L., editor. – New York: Raven Press, 1994. – P. 479–496.
14. Legaye, J. Pelvic incidence: a fundamental pelvic parameter for three-dimensional regulation of spinal sagittal curves / J. Legaye, G. Duval-Beaupère,

J. Hecquet, C. Marty // Eur Spine J. – 1998. – Vol. 7. – N 2. – P. 99–103.
15. Lamartina. C. Classification of sagittal imbalance based on spinal alignment and compensatory mechanisms / C. Lamartina, P. Berjano // Eur Spine J. – 2014. – Vol. 23. – N 6. – P. 1177–1189.
16. Долганова, Т.И. Методы и критерии оценки динамического сагиттального баланса тела (несистематизированный обзор) / Т.И. педии. – 2021. – Т. 27. – № 6. – С. 827–833.
17. Ilharreborde, B. Use of EOS imaging for the assessment of scoliosis deformities: application to postoperative 3D quantitative analysis of the trunk / B. Ilharreborde, J. Dubousset, J.C. Le Huec // Eur Spine J. – 2014. – N23 (Suppl 4). – P. S397–S405.
18. Le Huec, J.C. Sagittal imbalance cascade for simple degenerative spine and consequences: algorithm of decision for appropriate treatment / J.C. Le Huec, S. Charosky, C. Barrey, J. Rigal, S. Aunoble // Eur Spine J. –2011. – N 20 (Suppl 5). – P. 699–703.
19. Банникова, Р.А. Вертебральные болевые синдромы у подростков: дискуссионные вопросы / Р.А. Банникова, О.А. Андруская, А.А. Погребняк // Спортивная медицина. – 2014. – Т. 2014. – № 1. – С. 25–31.
20. Байков, Е.С. Хирургическое лечение пациентов с сагиттальным дисбалансом дегенеративной этиологии: сравнение двух методик / Е.С. Байков, А.В. Пелеганчук, А.Д. Сангинов, О.Н. Леонова, А.В. Крутько // Вестник травматологии и ортопедии им. Н.Н. Приорова. – 2020. – Т. 27. – № 3. – С. 16–26.
21. Gutman, G.Normal sagittal parameters of global spinal balance in children and adolescents: a prospective study of 646 asymptomatic subjects / G. Gutman, H. Labelle, S. Barchi, P. Roussouly, É. Berthonnaud, J.M. Mac-Thiong // Eur Spine J. – 2016. – Vol. 25. – N 11. – P. 3650–3657. DOI: 10.1007/s00586-016-4665-3.
22. Mac-Thiong, J.M. Sagittal spinopelvic balance in normal children and adolescents / J.M. Mac-Thiong, H. Labelle, E. Berthonnaud // Eur Spine J. – 2007. – Vol. 16. – N 2. – P. 227–234. DOI: 10.1007/s00586-005-0013-8.

23. Parvaresh, K.C. Analysis of acetabular ossification from the triradiate cartilage and secondary centers / K.C. Parvaresh, A.T. Pennock, J.D. Bomar, D.R. Wenger, V.V. Upasani // J Pediatr Orthop. – 2018. – N 38. – P. e145–50.
24. Ponseti, I.V. Growth and development of the acetabulum in the normal child. Anatomical, histological, and roentgenographic studies / I.V. Ponseti // J Bone Joint Surg Am. – 1978. – N 60. – P. 575–585.
25. Périé D. Effect of pathology type and severity on the distribution of MRI signal intensities within the degenerated nucleus pulposus: application to idiopathicscoliosisandspondylolisthesis / D.Périé, D.Curnier // BMC Musculoskelet Disord. – 2010. –N 11. –P. 189.
26. Zhao, C.M. Assessment of sagittal spinopelvic balance in a population of normal Chinese children / C.M.Zhao, W.J.Zhang, A.B.Huang, Q.Chen, Y.L.He, X.Y. Zhou, J. Zhao, B. Li // Spine (Phila Pa 1976). – 2020. – Vol. 45. – N 13. – P. E787-791.– DOI: 10.1097/BRS.0000000000003428.
27. Воробьева, О.В. Боли в спине у лиц среднего возраста / О.В. Воробьева // Consilium Medicum. – 2011. – Т. 13. – № 9. – С. 37–41.
28. Шостак, Н.А. Боль в нижней части спины у молодых – новый подход к терапии / Н.А. Шостак, Н.Г. Правдюк, И.Н. Корякина // Терапевтический архив. – 2009. – Т. 81. – № 10. – С. 52–56.
29. Mok, F.P. Modic changes of the lumbar spine: prevalence, risk factors, and association with disc degeneration and low back pain in a large-scale population-based cohort / F.P. Mok, D. Samartzis, J. Karppinen // Spine J. – 2016. – Vol. 16. – N 1. – P. 32–41. DOI: 10.1016/j.spinee.2015.09.060.
30. Nieminen, L.K. Prognostic factors for pain chronicity in low back pain: a systematic review / L.K. Nieminen, L.M. Pyysalo, M.J. Kankaanpää // Pain Rep. – 2021. – Vol. 6. – N 1. – P. e919. DOI: 10.1097/PR9.0000000000000919.
31. Clements, D.H. Did the Lenke classification change scoliosis treatment? / M. Marks, P.O.Newton, R.R.Betz, L.Lenke, H.Shufflebarger, Harms Study Group (2011) // Spine (Phila Pa 1976) – 2011. – Vol. 36. – (14):1142–1145
32. Schwab. F. Adult spinal deformity-postoperative standing imbalance: how much can you tolerate? An overview of key parameters in assessing alignment and planning corrective surgery/ F. Schwab, A. Patel, B. Ungar, J.P. Farcy, V. Lafage // Spine. – 2010. – Vol. 35. – N 25. – P. 2224–2231. DOI: 10.1097/ BRS.0b013e3181ee6bd4.

33. Lenke, L.G. Lenke classification system of adolescent idiopathic scoliosis: treatment recommendations / L.G. Lenke // Instr Course Lect. – 2005. – N 54. – P. 537–542.
34. Rushton, P.R. What is the effect of surgery on the quality of life of the adolescent with adolescent idiopathic scoliosis? A review and statistical analysis of the literature / P.R. Rushton, M.P. Grevitt // Spine (Phila Pa 1976). –2013. – Vol. 38. – N 9. – P. 786–794.
35. Glassman, S.D. The impact of positive sagittal balance in adult spinal deformity / S.D. Glassman, K. Bridwell, J.R. Dimar, W. Horton, S. Berven, F. Schwab // Spine (Phila Pa 1976). –2005. – Vol. 30. – N 18. – P. 2024–2029.
36. Brink, R.C. Anterior spinal overgrowth is the result of the scoliotic mechanism and is located in the disc / R.C. Brink, T.P.C. Schlösser, D. Colo, L. Vavruch, M. van Stralen, K.L. Vincken, M. Malmqvist, M.C. Kruyt, H. Tropp, R.M. Castelein // Spine (Phila Pa 1976). – 2017. – Vol. 37. Kubat, O. Frontal and sagittal imbalance in patients with adolescent idiopathic deformity / O. Kubat, D. Ovadia // Ann Transl Med. – 2019. – Vol. 8. – N 2. – P. 29–29.
38. La Maida, G.A. Sagittal balance in adolescent idiopathic scoliosis: Radiographic study of spino-pelvic compensation after surgery / La Maida G.A., Zottarelli L., Mineo G.V., Misaggi B.// Eur. Spine J. – 2013. – Vol. 22. – N 6. – P. 859–867.
39. Roussouly, P. Pre- and post-operative sagittal balance in idiopathic scoliosis: a comparison over the ages of two cohorts of 132 adolescents and 52 adults / P. Roussouly, H. Labelle, J. Rouissi, A. Bodin // Eur Spine J. –2013. – N 22 (Suppl 2). – S203–S215.
40. Abelin-Genevois, K. Sagittal classification in adolescent idiopathic scoliosis: original description and therapeutic implications / K. Abelin-Genevois, D Sassi, S. Verdun, P. Roussouly // Eur Spine J. – 2018. – Vol. 27. N 9. P. 2192-2202. doi: 10.1007/s00586-018-5613-1
41. Danielsson, A.J. Back pain and function 23 years after fusion for adolescent idiopathic scoliosis: a case–control study-part II / A.J. Danielsson, A.L. Nachemson // Spine (Phila Pa 1976). –2003. – Vol. 28. – N 18. – P. E373–E383.
42. Lavelle, W.F. Fifteen to twenty-five year functional outcomes of twenty-two patients treated with posterior Cotrel-Dubousset type instrumenta-

tion: a limited but detailed review of outcomes / W.F. Lavelle, A.A. Beltran, A.L. Carl, R.L. Uhl, K. Hesham, S.A. Albanese // Scoliosis Spinal Disord. – 2016. – Vol. 8. – N 11. – P. 18.
43. Pérez-Grueso, F.S. (2000) The low lumbar spine below Cotrel-Dubousset instrumentation: long-term findings / F.S. Pérez-Grueso, N. Fernández-Baíllo, S. Arauz de Robles, A. García Fernández // Spine (Phila Pa 1976). –2000. – Vol. 25. – N 18. – P. 2333–2341.
44. Delfino, R. Selective anterior thoracolumbar fusion in adolescent idiopathic scoliosis: long-term results after 17-year follow-up / R. Delfino, J. Pizones, C. Ruiz-Juretschke, F. Sánchez-Mariscal, L. Zúñiga, E. Izquierdo // Spine (Phila Pa 1976). – 2017. – Vol. 42. – N 13. – P. E788–E794.
45. Kim, Y.J. Proximal junctional kyphosis in adolescent idiopathic scoliosis after 3 different types of posterior segmental spinal instrumentation and fusions: incidence and risk factor analysis of 410 cases / Y.J. Kim, L.G. Lenke, K.H. Bridwell, J. Kim, S.K. Cho, G. Cheh, J. Yoon // Spine(Phila Pa 1976). –2007. – Vol. 32. – N 24. – P. 2731–2738.
46. La Maida, G.A. Sagittal balance in adolescent idiopathic scoliosis: Radiographic study of spino-pelvic compensation after surgery / La Maida G.A., Zottarelli L., Mineo G.V., Misaggi B.// Eur. Spine J. – 2013. – Vol. 22. – N 6. – P. 859–867.
47. Schwab, F. Gravity Line Analysis in Adult Volunteers Age-Related Correlation with Spinal Parameters, Pelvic Parameters, and Foot Position / F. Schwab, V. Lafage, R. Boyce // Spine. – 2006. – Vol. 31. – N 25. – P. E959–E967.

ТЕСТОВЫЕ ВОПРОСЫ

(один правильный ответ)

1. Кто ввел понятие «конус экономии»?

А. Glassman
Б. Roussouly
В. Dubousset
Г. Duval-Beaupère

2. Кто предложил использовать тазовые модификаторы PI, PT, SS для оценки сагиттального баланса позвоночника?

А. Glassman
Б. Roussouly
В. Dubousset
Г. Duval-Beaupère

3. PI- это ….?

А. Угол, образованный линией, проведенной через центр головок бедренных костей к середине замыкательной пластины S1, и линией, перпендикулярной этой замыкательной пластине;
Б. Угол между вертикальной линией и линией, проведенной через центр головок бедренных костей к середине замыкательной пластины S1;
В. Угол между замыкательной пластиной S1 и горизонтальной линией.

4. Какая классификация сколиотических деформаций наиболее распространена для оценки сколиотических деформаций в настоящее время?

А. Чаклина
Б. Lenke
В. Schwab
Г. Winter

5. В каком отделе локализуется основная сколиотическая дуга при типе I и III по Lenke?

А. Поясничный
Б. Грудной
В. Грудо-поясничный
Г. Шейный

6. Какой рентгенологический параметр оценивает фронтальный баланс позвоночника?

А. PI
Б. PT
В. SVA
Г. CSVL

Несколько правильных ответов

7. Какие опросники используются для оценки качества жизни после проведения хирургической коррекции сколиотической деформации?

А. SRS-24
Б. SRS-22
В. VAS
Г. ODI

8. Какими характеристиками обладает параметр PI?

А. Изменяется в зависимости от наклона таза
Б. Является константой после окончания активного роста
В. Изменяется в зависимости от величины поясничного лордоза (LL)
Г. Может меняться по мере роста скелета

9. Из каких показателей состоит классификация дисбаланса SRS-Schwab?

А. PI–LL

Б. PT

В. SVA

Г. CSVL

10. Перечислите факторы риска развития механических осложнений после хирургической коррекции сколиотической деформации.

А. Выраженный дисбаланс позвоночника с одним параметром баланса со значением «++»

Б. Дисбаланс позвоночника с двумя и более параметрами баланса со значением «+»

В. Фиксация позвоночника металлоконструкцией до уровня L5 позвонка

Г. Фиксация позвоночника металлоконструкцией до уровня L4 позвонка и выше

Правильные ответы к тестовым вопросам

1 – В; 2 –Г; 3 –А; 4 – Б; 5 – Б; 6 – Г; 7 – А,Б; 8 – Б,Г; 9 – А,Б,В; 10 – А,В.

Учебное пособие

Белозеров Вадим Васильевич
Михайловский Михаил Витальевич
Пелеганчук Алексей Владимирович
Новиков Вячеслав Викторович
Рерих Виктор Викторомич

БАЛАНС ПОЗВОНОЧНИКА ПРИ ХИРУРГИЧЕСКОМ ЛЕЧЕНИИ ИДИОПАТИЧЕСКОГО СКОЛИОЗА

Подписано в печать 18.04.2025
Формат 60 × 84/16.
Тираж 100 экз.
Заказ № 10560.

ISBN 978-5-6051722-8-4